

Los ojos de Sherlock Holmes. Un detective aficionado y la mirada médica. I. El revés caso de la mujer del párpado caído

Dr. Rafael Muci-Mendoza

Miembro Correspondiente Nacional

RESUMEN

El arte de la observación, la más antigua disciplina, el más fino método diagnóstico, se encuentra en proceso de extinción. Va siendo avasallado por nuevos y confusos tiempos, donde la prisa, la despersonalización del hombre enfermo y el mágico encantamiento de las nuevas tecnologías imponen, cual tiranos, una nueva manera de hacer medicina en detrimento de la semiótica, el arte de la búsqueda e interpretación de los signos. Como lógica consecuencia, los médicos estamos cada vez más desconcertados y los pacientes más perturbados, portando de consultorio en consultorio, abultados sobres repletos de exámenes que nadan dicen acerca de su diagnóstico y mucho menos de su sufrimiento.

Apoyado en citas del personaje de ficción de Sir Arthur Conan Doyle, el detective aficionado Sherlock Holmes y mediante la presentación de un caso clínico novelado, intentamos demostrar que cuando el médico favorece su hacer con la facultad de observar crítica e inteligentemente, valiéndose de una anamnesis cuidadosa y un examen clínico justo y sistemático que incluya, no sólo al paciente sino también, todo cuanto le rodea, no solamente puede aprender mucho sino que será capaz de introyectar insospechados poderes de inducción, deducción, intuición y análisis, que al decir de Sherlock Holmes, lleguen a constituirse en su "segunda naturaleza".

Palabras clave: Arthur Conan Doyle. Sherlock Holmes. Semiótica. Seno cavernoso. Síndrome de Parkinson. Síndrome de Horner. Fisura orbitaria inferior. Carcinoma adenoideo quístico.

Presentado en la Academia Nacional de Medicina el 13 de enero de 2000.

SUMMARY

The art of observation, the ancient discipline, the finest of methods, is at risk of extinction. Hassled by modern and confounded times, rush and depersonalization of the ill, along with the magical enchantment of novel technologies, like tyrants, impose a new way of practicing medicine, in detriment of semiotic, the art of searching and interpreting signs. As a logical consequence of this bizarre behavior, doctors grow perplex and patients hover from one physician to the next, with the burden of heavy folders pouring with superfluous lab test that tell very little about their diagnoses and even less about their misery.

Trusting Sir Doyle's amateur detective, Sherlock Holmes to guide us through a clinical case, the author demonstrates how the use of careful anamnesis, scrupulous physical examination and sound clinical judgement, can help physicians develop unforeseen powers of induction, deduction, intuition and analysis, to the point of making them "second nature", in Holmes own words.

Key words: Arthur Conan Doyle. Sherlock Holmes. Semiotic. Cavernous sinus. Parkinson's syndrome. Horner's syndrome. Inferior orbital fissure. Adenoid cystic carcinoma.

INTRODUCCIÓN

En la Odisea de Homero, el personaje mitológico Mentor aparece como el leal sirviente y consejero de Ulises, Rey de Itaca. Cuando éste se embarca a Troya, deja bajo su tutela, su casa, su esposa Penélope y su hijo Telémaco. Palas Atenea la diosa griega de la guerra y la paz, tomo la figura de Mentor, y de las manos de éste, el joven absorbe mucha sabiduría práctica que no puede ser aprendida en los libros. A la par de contar con reales mentores con cuyas virtudes pueda identificarse y aprender en lo cotidiano, el médico debe también adoptar entre los

autores clásicos, preceptores que expandan su espiritualidad e iluminen su camino. Inmortales clínicos a lo largo de los tiempos, han recomendado a sus colegas y pupilos, lecturas diferentes de la materia médica, tomándose como ejemplo a Thomas Sydenham (1624-1689), llamado el Hipócrates inglés, quien concibe las enfermedades como entidades clínicas definidas e inicia la enseñanza médica a la cabecera del enfermo; de él se afirma que cuando en su relación tutorial, Richard Blackmore le pidiera consejo de cómo ser un buen práctico, aquél le replicó: “Lea Don Quijote; es un libro muy bueno: yo no me canso de leerlo”(1). Sir William Osler (1849-1919), uno de los médicos más afamados y de mayor influencia desde los inicios del siglo veinte hasta nuestros días, llegó a señalar y recomendar una lista de escritores y obras que debían estar a la cabecera de la cama y “cerca de la mano” del estudiante y del médico. Entre ellos destacaba: La Biblia, Shakespeare, Cervantes (sobre emociones negativas), Sir Thomas Browne (sobre tolerancia y escepticismo), Montaigne y Emerson (sobre amistad), Plutarco (sobre escuchar) (2), pues estaba convencido, como le sostenía con sobrada razón José Ortega y Gasset (1883-1955), que era necesario despojar a la profesión de su carácter bárbaro. Procede aquí citar a Letamendi y su aleccionadora admonición “El médico que de medicina sólo sabe, ni de medicina sabe.”

Luce en apariencia banal, que luego de mencionar ese catálogo de portentosas obras e ilustres escritores que deben ocupar lugar de honor en la biblioteca del facultativo, recomendemos a todo médico en ciernes y al maduro también, la lectura de las aventuras de un detective aficionado, Sherlock Holmes. Compañero de la adolescencia de muchos de nosotros, leímos sus aventuras con fruición y nos maravillamos con sus métodos, pero entonces no alcanzamos a atisbar la historia real que subyacía bajo la mágica y elegante solución de “sus caos” ni el significado íntimo que encerraban los poderes de observación, inducción, deducción y análisis implícitos en su trabajo, y cómo en él, se condensaban las enseñanzas prácticas de grandes semióticos. Aseguro pues, que nuestros alumnos podrían aprender tanta clínica médica estudiando y meditando acerca de sus procedimientos, como del famoso libro de texto, “*Harrison’s principles of internal medicine*”(3), pues el lenguaje de Sherlock Holmes, es también el lenguaje de la clínica...

En el presente trabajo, como una manera de

contribuir a evitar la desaparición de una milenaria manera de hacer, de la extinción de la observación como procedimiento clínico principalísimo, al través de la aplicación del “método de razonamiento holmesiano” desgranado en las inmortales las aventuras del detective, exaltaremos el arte de la observación fina, inteligente y desprejuiciada, la más antigua disciplina, el más fino método de diagnóstico.

Consideraciones generales

En “La aventura de la caja de cartón” y en “El enfermo interno”, Sherlock dice a Watson; -“Las facciones le han sido dadas al hombre como medio de expresar sus emociones, y las de usted son unos servidores leales”. A lo que éste replica con una pregunta. -“¿Quiere usted decirme que leyó en los rasgos de mi cara el curso de mis pensamientos?” - “Sí, en los rasgos de su cara, y de un modo especial de sus ojos”.

En una de las aventuras más famosas del detective, “El sabueso de Baskerville”, se encuentran 39 referencias a los ojos o a la mirada, adornadas con adjetivos tan diversos como “brillantes, firmes, penetrantes, delatores, expresivos, endurecidos, desamparados, malignos, enojados, agazapado, fría, reverente, asombro, dolor, vergüenza, interrogante y regocijo”. A no dudar, los médicos hemos sido adiestrados para diagnosticar enfermedades sistémicas a través de los ojos, y en esta empresa, con el apoyo del estudio y del esfuerzo consciente podemos llegar a ser muy perceptivos y agudos; sin embargo, el proceso de su adquisición, solemos perder la cualidad de mirar sin prejuicio, y es por ello, que buena parte de nosotros no está ejercitado para detectar en el hombre enfermo esos ojos o esa mirada que transluce el lenguaje del alma, que de manera por demás inverosímil, es fácilmente intuida por la candidez desprejuiciada del lego. Los médicos hacemos discriminaciones visuales finas al favor de una destreza aprendida en nuestro contacto con la anatomía, el examen clínico, el diagnóstico de enfermedades, la cirugía y las autopsias; mediante la fisognomía o arte de juzgar la naturaleza del cuerpo y de la mente por el aspecto del individuo, aprendemos a pensar visualmente (4). Contrariamente a lo que se piensa, la palabra hablada en el mensaje que transmitimos a quienes nos rodean, parece jugar un rol de poca monta (7%); la vocalización, incluida la modulación y el tono de voz hacen el 38%; en tanto que el lenguaje no-

verbal, ese del que poco sabemos pero que bien conoce nuestro inconsciente, constituye el 55%. Cuando se trata de una conversación cara-a-cara, 35% del mensaje verbal y 65% no-lingüístico (mirada, pupilas y parpadeo, expresión facial, gestos, postura, orientación del cuerpo, contacto físico y aspecto personal) (4). Por lo tanto, no debemos desdeñar la importancia clínica de aprender ese “otro” sistema de señales y transmitirlo a otros.

Y es que los profesores de semiología insistimos en que el alumno atienda cuidadosa y sabiamente a lo que el enfermo conscientemente expresa como “queja principal” y “enfermedad actual”; no obstante, no hacemos el debido hincapié en la extremada importancia de las aristas paralingüísticas o el “cómo” del lenguaje, de las pausas silenciosas... de lo que el paciente calla pero se encuentra allí, oculto e implícito en su cuita o en su actitud... El silencio pues, es una forma importantísima de comunicación, que por cierto, es magistralmente ejemplarizada por Doyle en la aventura de “Estrella de plata”, en la que el caballo del coronel Ross, favorito de la Copa Wessex desaparece en forma extraordinaria y su entrenador, John Straker es asesinado. Conocido como “el silencio del perro”, surge aquí un hecho trascendente que pone de manifiesto su valor: - “¿Existe algún otro detalle acerca del cual desearía usted llamar mi atención?” Pregunta el coronel Ross. -“Sí, acerca del incidente curioso— dijo como comentario Holmes”. Más adelante explica... “Por el incidente de Fitzroy Simpson me había enterado de que en la casa tenían un perro, y sin embargo, ese perro no había ladrado con fuerza suficiente para despertar a dos mozos que dormían en el altillo, a pesar de que alguien había entrado y se había llevado un caballo. Es evidente que el visitante nocturno era persona a la que el perro conocía mucho”. Es precisamente éste, el más famoso ejemplo de lo que Monseñor Ronald Knox designara felizmente como “sherlockismo” (5).

“Al igual que otras ciencias, la de la deducción y el análisis, sólo puede adquirirse por largo y paciente estudio, si bien, la vida de un hombre resulta demasiado breve para poder alcanzar el más alto grado de perfección posible en ciencia tan complicada...”

Eso decía Sherlock Holmes a su fiel áter ego y exégeta, el Dr. John Watson, en “Estudio en escarlata”. Mas, si cambiamos las palabras

“deducción” y “análisis” por “el arte de la medicina clínica”, hemos de apreciar el perfecto ajuste del resto del párrafo a la gran empresa que entraña, en el más amplio sentido de la palabra, ser un buen clínico, pues a lo breve de la vida y la complejidad de bregar, más con enfermos que con enfermedades, deben añadirse rasgos personales que muy pocas veces se hallan conjugados en una sola persona, algunos innatos, otros susceptibles de ser adquiridos y entre ellos, humanismo y sensibilidad ante el sufrimiento y carencia ajenos, simplicidad y paciencia, humildad y tolerancia a la frustración, inteligencia, conocimiento y memoria, intuición, capacidad de inducción, deducción, análisis e integración, autocrítica, conciencia y aceptación de la propia ignorancia, organización y método.

Que Sir Arthur Conan Doyle (1859-1930) fuera médico y el genio creador de Sherlock Holmes, son hechos harto conocidos. Sin embargo, ha sido poco difundida la influencia de su mentor, el doctor Joseph Bell durante sus años estudiantiles. Bell, médico del *Royal Infirmary of Edinburgh* y un clínico de filigrana dotado de poderes intuitivos asombrosos, le mostró con el ejemplo, que “a menudo se podía saber más del paciente con una simple ojeada”, que con la serie de preguntas que Doyle le formulaba antes de que aquellos se entrevistaran con su preceptor. En alguna parte, el mismo Joe Bell subraya el parecido entre el crimen y la enfermedad: “La importancia de lo infinitamente minúsculo es incalculable...” y de boca de Sherlock se oye en “La aventura de la finca de Cooper Beeches”, “El Crimen es cosa vulgar. La Lógica es cosa rara. Por consiguiente usted debería hacer hincapié en la lógica más bien que en el crimen.” En la concepción de Sherlock Holmes, Doyle tuvo el propósito consciente de introducir un método científico más riguroso en la criminalística que los usados hasta ese momento (6) y es así, como recrea en el detective, a su querido maestro a quien no dudó en llamar “*the fabulous original*”. Sobre las dotes semióticas de Bell como virtuoso clínico, volveremos en algún momento en la segunda parte de este trabajo. Es menos sabido que Doyle fue médico generalista de provincia durante ocho de los diez años que duró su ejercicio profesional, el que abandonó para especializarse en oftalmología luego de cortos estudios en Viena (apenas dos meses) y París (pocos días). A su regreso a Londres, ejerce privadamente como médico de ojos por las mañanas y visita al hospital por las tardes; existe alguna controversia sobre la intensidad

de su actividad, se le llamo “el oculista sin pacientes” (7). Ocurre entonces, que sufre un severo caso de influenza que casi lo extermina. Mientras convalece de su delicada enfermedad, Doyle dispone de suficiente tiempo para considerar qué hacer con su futuro. Es cuando decide dar por terminada su práctica médica y dedicar sus esfuerzos a cultivar su vena de escritor. Con sobrada razón, Laín Entralgo (8) dice que la “enfermedad es con frecuencia —si se afina la mirada—, algo más que aflicción, amenaza y soledad; es también recurso” “...el enfermar nos sirve a veces para evadirnos de los quehaceres que la salud impone o para descansar de ellos, y entonces es vivida como “refugio”... En cuanto refugio, la enfermedad pues, permite la “evasión”. En el caso de Doyle, luego de una difícil lucha interior, la decisión final es facilitada por el éxito financiero de sus escritos, si se considera que el ingreso mensual por este concepto, representaba más de la mitad del total anual proveniente de su menguada práctica (9). En 1887, en su “ Estudio en escarlata”, Sherlock Holmes, nuestro héroe de ficción, surge a la vida pública, alcanza tal éxito que a poco andar, casi se troca en “un-ser-de-carne-y-hueso” con vida propia, y llega al extremoso grado de opacar por completo a su progenitor; es así como casi todo el mundo sabe quién es Sherlock, pero muy pocos conocen quién es Arthur Conan Doyle... En el detective, habitante del 221B de Baker Street y perpetuado en 56 historias y 4 novelas (5), Doyle vacía el método de Bell y despliega el positivismo racional que caracteriza el Siglo XIX; concibe un virtuosismo “diagnóstico” en el que, apegado a la realidad, parte de la observación de hechos insignificantes que, a través de una argumentación sencilla, diáfana e impecable, le conduce a sorprendentes inducciones y deducciones (clínico práctico). Además, es aficionado a la química (conocedor y gobernador de la tecnología), coleccionista de crónicas delictivas, conocedor de cenizas de cigarrillo y clase de tierra (versado en la bibliografía delictiva de un siglo, investigador del entorno), conocedor de criminales y sus métodos (erudito en enfermedades), certero con la pistola, estupendo boxeador, experto en los secretos de la lucha japonesa y esgrimista de palo y espada (avesado en el uso de las herramientas del clínico: estetoscopio, oftalmoscopio, martillo de reflejos), aficionado al violín (atento a intereses extraprofesionales), altivo con los poderosos y lleno de bondad con los humildes y los afligidos (comprensivo del enfermo y sus circunstancias) e infortunadamente... melancólico y “aficionado” a tres inyecciones diarias de

“cocaína al 7%” (vulnerabilidad psicológica del médico: malos matrimonios, abuso de drogas y tendencia al uso de la psicoterapia (10).

-“¡ Datos, datos, datos! No puedo hacer ladrillos sin arcilla...!”

Dice Holmes al Dr. Watson en

“La aventura de los árboles cobrizos”.

Watson aprende con Holmes, como Doyle de Bell, que el médico adquiere real experiencia cuando, al examinar cada paciente transita por un proceso de razonamiento análogo, que requiere en general, de requisitos simples y similares: saber escuchar y observar durante la recolección de los datos, entendimiento para identificar los hechos o problemas, educación e inteligencia para explicarlos y sentido de análisis e integración, que por haber sido introyectado en la praxis y el estudio riguroso, es casi automático en el médico experimentado, pero forzado y a menudo errático, en el bisoño o en el ligero.

El proceso secuencial del diagnóstico clínico consiste es establecer una base de datos que permita un razonamiento posterior. Comienza por el diálogo anamnésico realizado a conciencia, vale decir, la recolección desprejuiciada y ordenada de piezas de información de forma tal, que formen un contexto, vuelve una y otra vez sobre particulares, y de ser posible, identifica un “síntoma-señal”, “rector” o “cardinal”, que conglutine otros y permita formular una hipótesis inicial en la mente del médico (situación clínica; escenario del hecho criminal). Ella constituirá el guiador de un examen físico, completo y provechoso, que enfatice la investigación detallada de claves en los sistemas orgánicos bajo sospecha (pesquisa en la escena del crimen). Estas dos etapas del ritual metodológico, cuando son ejecutadas escrupulosamente permiten ya generar una hipótesis diagnóstica (identificación de una patología criminal) (11). Es tal su importancia que la información así obtenida permite en un 80% a 95% de los casos, un diagnóstico de la enfermedad (12). Como lógico corolario, este abultado porcentaje enfatiza la necesidad de una alianza del clínico con el paciente por sobre su compromiso con la tecnología, pues a través de este proceso es como los médicos aprendemos acerca de la persona enferma, sobre su vida y sus valores, y desarrollamos, mediante el sabio uso de nuestra presencia, una relación per-

sonal e íntima que cimienta la confianza y favorece la cura. Luego de este primerísimo paso, la información es procesada y tamizada para establecer su utilidad y coherencia y determinar si existe más de un problema. Como modo de resolver cada uno de los ítemes de esta lista de problemas, se recurre al diagnóstico diferencial, expresión dialéctica hipotético-deductiva, donde el diagnóstico de “inclusión” debe prevalecer sobre el diagnóstico de “exclusión”, donde el razonamiento, los datos epidemiológicos y el empleo de la tecnología se usan en combinación para llegar a un diagnóstico positivo, como única vía para instituir un tratamiento apropiado.

El revesado caso de la mujer del párpado caído...

En el “Rompecabezas de Reigate”, Sherlock asevera que “en el arte de la detección es de la mayor importancia el poder reconocer entre un número de hechos, cuáles son incidentales y cuáles vitales, de otra forma disipará su atención y energía en vez de concentrarla”.

Como cada mañana, flanqueado por María, neuróloga y Pedro, oftalmólogo, ambos en entrenamiento de posgrado en neuro-oftalmología, nos aprestamos a atender a la siguiente enferma. Entró al recinto y luego del saludo de rigor, se sentó frente a nosotros con su cara algo rotada a la izquierda. Llamémosla “Enigmática”, una joven comerciante y ama de casa en sus 33 y madre de dos hijos, quien se encontraba en buenas condiciones habituales de salud, tal vez empañada por cefaleas ocasionales que mejoraba en forma espontánea, pero que en los últimos meses comenzaron a crecer en intensidad y frecuencia.

En la “Aventura de las cinco semillas de naranja” se lee, —“Lo que usted me dice, me llena de interés. —le manifiesta Holmes—. Por favor, explíquenos desde el principio los hechos fundamentales, y yo podré luego interrogarla sobre detalles que a mi me parezcan de la máxima importancia”. A nuestro pedido de ofrecernos un relato de sus síntomas en la forma más completa, espontánea y cronológica posible, con un rictus de dolor que de momento a momento se asomaba a su cara, saca de su cartera un fajo de papeles que usa como muletilla (Figura 1-3). En él, se confunde la más variada gama de récipes y recibos de otros tantos especialistas, y por intermedio de su ayuda, sus palabras ordenan y conjugan el

jeroglífico de su dolorosa enfermedad, en ocasiones confuso; en otras expresa el fastidio de tener que repetir las una vez más. ¡Era necesario que así fuera! En “El valle del terror”, Sherlock nos alecciona, “La tentación de formar hipótesis prematuras, partiendo de datos insuficientes, es el veneno de nuestra profesión”. Inicia así la crónica de la ruta de su vía crucis: “El mes de junio de 1987 noté que con el progreso del día, el párpado izquierdo se me caía y parecía recuperarse luego del reposo nocturno; en julio, visité a un oftalmólogo quien le restó toda importancia al motivo de mi visita y no prestó ninguna atención a mi problema; me aseguró que me encontraba bien, y me prescribió unos anteojos, unos analgésicos y un complejo vitamínico parenteral que yo supe que no iban a ayudarme”: —Bien, ¿Qué ocurrió luego? Le pregunté mientras observaba el lánguido y vidrioso brillo de su ojo izquierdo... “Hacia el mes de octubre el dolor empeoró, regándose por la mitad izquierda de mi cara... No, no tenía náuseas o vómitos, pero el dolor se corría al oído y media cabeza hasta la nuca. Ya que parecía que no era problema de los ojos, en noviembre consulté a un neurólogo. Me hizo un electroencefalograma que consideró normal, y en diciembre, me dijo que podría ser una miastenia gravis, me inyectó en la nalga una ampolla de neostigmina y me dijo que no había obtenido el resultado que esperaba, que había sido “dudosa”. Me extendió una receta de piridostigmina, de la que debía tomar una pastilla diaria hasta volver en enero de 1988”. Busca apoyo en su paca de papeles mueve nerviosamente las hojas sueltas en un sentido o en otro, y prosigue... “En febrero, me dice que necesito una tomografía computarizada cerebral; me la hago, y me expresa que es normal. Por esos días, la luz del sol hería mi ojo izquierdo y comencé a ver doble cuando miraba hacia la izquierda; sí... tal como usted pone los dedos, un dedo al lado del otro”. Rápidamente le pedimos mirar hacia la derecha, e iluminamos tangencialmente sus pupilas con una linterna de bolsillo, inicialmente en luz ambiental y luego en la penumbra; de seguidas, ella continuó su relato, “Me indicó un colirio (cloranfenicol/prednisolona) y pizotifeno, pero no me sirvió de nada...”. Mientras una lágrima corre por su mejilla derecha por dolor lancinante, sigue adelante su relato, “decidí consultar a otro neurólogo; el penso que era miastenia pero la descartó al hacerme un electromiograma con estimulación repetitiva. Me extendió esta orden para hacerme una arteriografía cerebral, donde puede leer que dice, “paresia del 3° y 6° pares craneales,

descartar un aneurisma cerebral”. En junio me la practiqué, pero fue interpretada como normal”.

Sentada en el borde de la silla, inclina la cabeza y se lleva mano izquierda a la cara; el dolor le enmudece por instantes... “Como no ví ningún resultado y el dolor en la mitad izquierda de mi cara se había hecho muy fuerte, taladrante y continuo, no se mejoraba con ningún analgésico que me recomendaban en la farmacia, había acabado con mi sueño y mi apetito, me sentía muy abatida, estaba desesperada, - yo que siempre había sido tan fuerte- y no sabía qué hacer, volví al primer neurólogo. Me recetó metisergide y me dijo que no podía hacer más nada por mí, pues mi caso ya no era de su especialidad. Me sugirió que fuera a un otorrino... Fui, conversó escasos minutos conmigo, me hizo abrir y cerrar la boca en forma repetida y dedujo que mi dolor se debía a un problema de mordida, por lo que me remitió a un ortodoncista para tratamiento. Continuó mi peregrinar, él me mandó a hacer una férula de levantamiento de mordida para usarla mientras dormía que me prestó algún alivio... En septiembre, me recomendó hacer un estudio radiológico panorámico de mi dentadura, en el cual me afirmó, existía un “recrecimiento del cóndilo maxilar izquierdo” que requería de cirugía, pero para entonces yo no disponía de tanto dinero... En octubre, la luz me molestaba mucho más, tenía la sensación de arenilla bajo el párpado y el ojo reseco”. Seis semanas antes de presentarse ante nosotros, nos contó que se agregaron a su ptosis, diplopia y síndrome de ojo seco monocular, una sensación de adormecimiento y hormigueos en la piel correspondiente a las ramas trigeminales V2 y V3 con impresión subjetiva de calor local, intenso dolor terebrante y continuo, exacerbado al hablar o comer, con superposición de paroxismos fulgurantes y la percepción intolerable, “como gusanos comiéndome la piel”.

Me acerqué al oído de María y le susurré, - “Malas nuevas, es un tumor infiltrativo del seno cavernoso que se ha extendido a la fosa media y fossa pterygomaxilar. Debemos ir a comprobarlo clínicamente siguiendo el husmillo dejado por la presa en la anamnesis” ella me miró con ojos de sorpresa, pero no pronunció palabra alguna. Hecha excepción del aspecto neurológico, el examen clínico general del 25 de febrero de 1989 fue irrelevante en términos de sintomatología. No existían adenomegalias de otitis media serosa y la prueba de Weber no lateralizó. El examen neuro-oftalmológico

comprobó anormalidades sólo del lado izquierdo: Parálisis del 6° nervio craneal, asociado a ptosis palpebral de 1,0 mm, pupila miótica de 2,0 mm con reflejos fotomotor y de acomodación normales, cuyo diámetro no se incrementa en la penumbra, hipoestesia e hipoalgesia en territorio de V1, V2 y V3 con desviación de maxilar inferior hacia la izquierda durante la apertura bucal y, a la biomicroscopia previa tinción con fluoresceína, película lagrimal escasa, rápidamente fragmentada y queratitis punctata. La función del 3° y 4° nervios craneales era normal, al igual que el comportamiento sudoral de la cara. Le recomendamos traer las radiografías practicadas y realizarse algunos estudios de neuroimagen para definir su problema. Todos nos despedimos de ella cortésmente y dejamos en su ánimo nuestra comprometida disposición de ayudarla (Figuras 1-2, 2-1, 3-1, 3-2, 3-3).

Una vez que abandonó el consultorio debíamos organizar los datos, bien de acuerdo a su importancia clínica, bien a su cronología. Escogimos esta última, así que pudiéramos escuchar el “lenguaje de la enfermedad”. De acuerdo a ella, elaboramos una lista de problemas (organización de las pistas): P#1. Síndrome Horner posganglionar (prueba confirmatoria positiva con colirio de hidroxian-fetamina al 1% (Figuras 1-2, 2-3, 2-4); P#2. Dolor en el trigémino de carácter infiltrativo y compromiso de sus tres ramas (Figuras 1-2, 3-1); P#3. Parálisis del 6° nervio craneal (Figura 2-2); y P#4. Síndrome de ojo seco unilateral comprobado por una prueba de Sheimer de secreción lagrimal basal (‡), que demostró ausencia de lágrimas en el lado izquierdo (Figura 3-2, 3-3). Al aplicar el “Principio de la parsimonia” de Guillermo de Ockam (1300-1350) de “tratar de explicar todos los hechos por una sola causa”, formulamos el diagnóstico diferencial, desafío del intelecto, y uno de los aspectos más importantes del razonamiento médico (13). de Ockam fue un filósofo lógico franciscano dotado de una agudeza lógica genial, fue el típico representante el espíritu crítico del siglo XIV; admitía como buenos,

‡ En esta prueba para investigar la secreción lagrimal, se coloca un papel de filtro Wathman N° 41 (0,5 x 3,5 cm) en el fórnix inferior de ambos ojos abiertos, en la unión del tercio medio y dos tercios laterales del párpado inferior, y se mide la cantidad de papel humedecido en milímetros al cabo de 5 minutos bien sea en el ojo anestesiado (secreción basal) o no anestesiado (secreción refleja). Si menos de 15 mm de papel son humedecidos en 5 minutos, existe deficiencia en la secreción lagrimal (14).



Figura 1. [1]. Los íconos de Sherlock: la gorra de cazador, la pipa, y la lente de aumento que simboliza la atención a los detalles. [2]. Ptosis palpebral y trastornos sensitivo-motores en la distribución del nervus trigémino izquierdo. [3]. "...saca de su cartera un fajo de papeles que usa como muletilla".

sólo aquellos conocimientos que habían sido adquiridos por contacto con hechos concretos, por la experiencia inmediata, o aquellos que necesariamente se derivan de ellos. Me dirigí a mis alumnos y les dije: -"La secuencia de los hechos y las pistas develadas en la anamnesis, han encontrado un sólido apoyo en el examen clínico, arrojan una más sólida sospecha sobre quién es el criminal y cuál su madriguera. La hipótesis final es que nos encontramos en presencia de un tumor maligno infiltrante en el seno cavernoso izquierdo, que utiliza los nervios para propagarse y que se ha extendido hacia la fosa media craneal y la fossa pterygopalatina izquierdas". -"¿Cómo lo hizo doctor? ¿Cómo puede estar seguro de su conjetura si no ha hecho más que un simple examen clínico?"

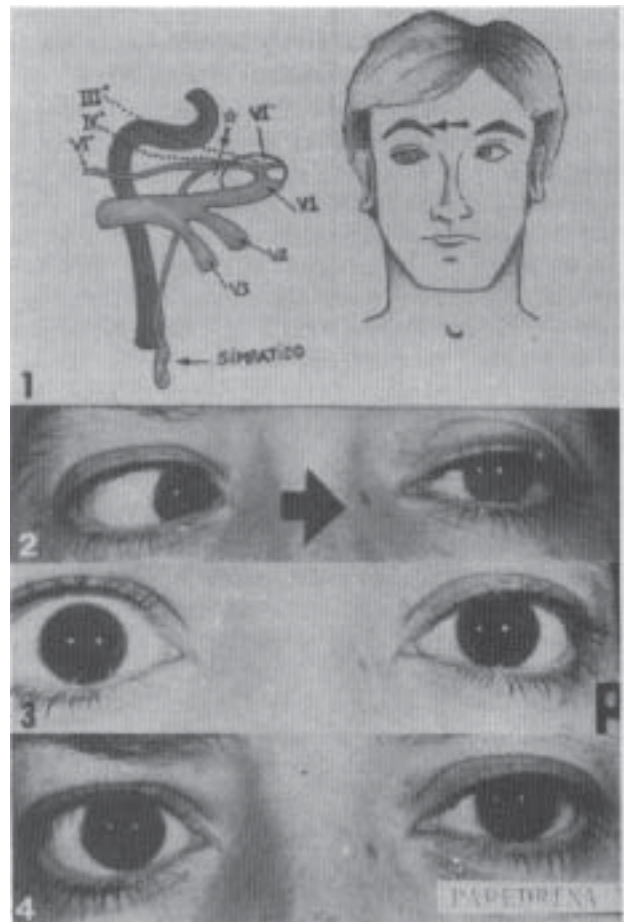


Figura 2. [1]. Unión del simpático cervical al nervus abducens por un corto trecho en el sinus caroticus con su resultante clínica: síndrome de Parkinson del seno cavernoso, la coexistencia de síndrome de Horner y parálisis del sexto nervio craneal del mismo lado. [2]. Ptosis palpebral y ausencia de abducción izquierdas. [3]. Pupilas en penumbra (P): hay retracción palpebral y midriasis del ojo sano; aunque la ptosis disminuye levemente, no hay incremento del diámetro pupilar izquierdo. [4]. El colirio de hidroxiamfetamina al 1% no produce ningún efecto sobre la ptosis o el diámetro pupilar izquierdos.

Etapas de la metodología "Sherlockiana (5,15).

Siete días después, los dos estudiantes no salían de su asombro al ver comprobada por las imágenes, el fruto de aquella sesión clínica. En la angiografía cerebral convencional la carótida interna izquierda intracavernosa estaba rectificada. La tomografía computadorizada cerebral mostraba el sinus caroticus izquierdo engrosado y el foramen ovale ipsolateral

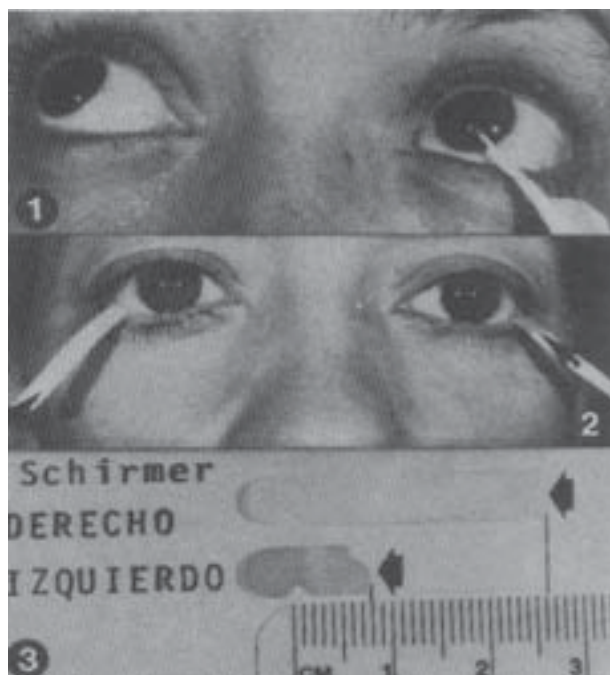

Figura 3. [1]. Hipoalgesia de la córnea: la córnea izquierda es insensible a la estimulación local. El reflejo producido por el flash de la cámara sobre la córnea izquierda es mate. [2 y 3]. La prueba de Schirmer de secreción lagrimal a los 5 minutos es de 26 mm a la derecha y sólo 8 mm a la izquierda.

expandido; en ambos casos, por la presencia de tumor (Figuras 4-1, 4-2, 4-3, 4-4, 5-1, 5-2, 5-3, 5-4, 5-5). –“Hablemos del método de razonamiento “sherlockiano”, les dije: –“Contempla una serie de enunciados y el primero podría ser “una cuidadosa observación mediante el empleo combinado de los sentidos asociado a un conocimiento intuitivo y un razonamiento inductivo/deductivo”. La historia clínica y en particular la anamnesis desprejuiciada, es imprescindible para arribar al puerto seguro de un diagnóstico correcto. “...yo tengo por norma despojarme de todo prejuicio y seguir con docilidad en la dirección en que los hechos me llevan” (El rompecabezas de Reigate): Es por esto que en ella, han de conjugarse el oído atento e inteligente, y un acervo de información capaz de reconocer la enfermedad por sus lamentos. Esto y nada más que esto, actuará como guiador para ejecutar aquellas acciones dirigidas a localizar y extraer, mediante el empleo de la semiótica, los signos clínicos que

avalen o nieguen la presunción diagnóstica”.

“No tengo datos todavía, es un error horrible hacer conjeturas antes de tener toda la evidencia, pues eso desvirtúa el buen juicio” (“Un estudio en escarlata”): –“Aunque la evolución cronológica y clínica de la enfermedad de “Enigmática” señalaba un rumbo, el jeroglífico de sus quejas no fue interpretado adecuadamente durante el lapso de 20 meses, y a resultas de ello, se hicieron conjeturas no sustentadas por evidencias. Las consultas realizadas durante ese lapso, estuvieron matizadas por el prejuicio y la inatención a los detalles. “No hay nada más engañoso que un hecho obvio” advierte Sherlock en “El misterio del Valle de Boscombe”; en el caso que nos ocupa, el hecho obvio era una ptosis palpebral al parecer agravada durante el día y mejorada con el reposo, que a despecho de no haber dado su prueba en el tiempo, fue interpretada repetidamente como de origen miasténica. Es hecho de diaria observación, el que reconocamos la fatiga de otros, aun inconscientemente, por la ligera ptosis palpebral que aparece como preludeo a una disminución del estado de alerta. Por consiguiente, ptosis de cualesquier laya, se acentuarán en la medida en que estemos cansados. Por su parte, la miosis es un hecho clínico a menudo obviado por el clínico no acostumbrado o entrenado a comparar y medir los diámetros pupilares en cada paciente. Es una lástima pues, ¡Total, no consume ningún tiempo! Vean pues, cómo a pesar de toda la información negativa en su contra y aún más, de la presencia de dolor en una condición de por sí indolente como es la miastenia gravis, se reiteró en el error de su diagnóstico, y además, la ptosis palpebral en ausencia del compromiso de otros músculos extraoculares inervados por el nervus oculomotorius, fue tenida como paresia de un músculo de su inervación, el levator palpebralis superioris. En la “Aventura del Negro Peter”, Holmes le dice a un joven inspector de policía, “Todos aprendemos de las experiencias, y la lección a aprender en este caso, es que usted nunca debe perder de vista las alternativas”. Alternativas, que tomaremos en su aceptación médica de diagnóstico diferencial, ese arte supremo del intelecto del clínico de confrontar posibilidades sobre las bases de las características nosográficas y semióticas de la condición.

* Los ingleses prefieren denominarla “holmesiana”.

“Vean que ocurre, por no haber aprendido o por olvido de las reglas del arte, el médico moderno sumido en su ignorancia, es avasallado por la técnica y se postra servil ante ella al atribuirle “sobrenaturales poderes de diagnóstico”, que, según su errónea perspectiva, hacen innecesario el cultivo de la semiótica, lento y arduo proceso de crecimiento intelectual curtido de la praxis, signado por el ensayo y el error, y basamento fundamental de la medicina clínica. La tecnología, no lo olviden, nos muestra dos caras; en el haz, una seductora y pletórica de bendiciones que a cada rato nos deja boquiabiertos, que nos hace confiar más en sus dictados que en nuestra inteligencia y que nos impele a la simplificación. Pero, como la cara negra de la luna, ese lado que no podemos ver, posee también un envés, representado por una especie de onda expansiva destructiva hacia todo aquello que debería conservarse, todo cuando deberíamos mantener a todo trance; en nuestro caso, la semiótica clásica.

Cuando el médico pierde la capacidad para razonar clínicamente y se rutiniza, el problema del paciente, más aún si es complejo, suele ser simplificado o rechazado, y se hace hartamente más intrincado para quien oyendo es incapaz de oír y para quien viendo, es incapaz de mirar. Es así, como en las primeras de cambio de tanto no ver nada, sobrevendrá su derrota... Sherlock por lo contrario, nos apremia al decir, “No hay nada que estimule tanto, como un caso en el cual todo se pone en contra de uno”. Hay por tanto, que estimular en ustedes, estudiantes, la aceptación gustosa del guante desafiante arrojado por lo desconocido, por la enfermedad críptica, preparándolos para que oigan y vean sin prejuicios, para que sus cerebros discriminen y diagnostiquen, mucho antes que las máquinas sin el auxilio del intelecto, lo hagan por torcidos rumbos”.

“El segundo elemento del “razonamiento sherlockiano” parece decirnos, muchachos “¡Presten atención a los detalles y manténganse alerta a las discrepancias!” El síndrome de Horner, paradigma del compromiso de la vía simpática, por ser casi asintomático y poseer una sutil signología, es ignorado con enorme frecuencia. Una insignificante ptosis de unos 2 ó 3 milímetros y una pupila ligeramente miótica de reflejos normales que falla en dilatarse en la penumbra, son su tarjeta de presentación. Si se le investiga en un ambiente iluminado, nunca se lo encontrará, pues pasará mimetizado en el efecto miotizante del para-

simpático sobre el músculo constrictor de la pupila. No sucede tal cosa con la parálisis del nervus oculomotorius, clínicamente muy ruidosa, burdo “diagnóstico de tranvía” como dijera algún antiguo clínico. ¿Cómo pudo pasar por alto este hecho luego de un peregrinaje por tantos consultorios de oftalmólogos y neurólogos? En “La aventura de la banda de los lunares”, dice el doctor Watson a Holmes, -“Evidentemente ha visto estas habitaciones más de lo que yo he podido ver”, a lo que aquél responde, -“No, pero supongo que puedo haber deducido un poco más. Me imagino que usted vio todo lo que yo vi” y en otra parte dice, -“Mis ojos están entrenados para estudiar los ojos y no sus atavíos. La primera cualidad que ha de tener un investigador criminal es la de poder ver a través de un disfraz”. Y, ¿Cuál es el disfraz en las pupilas? Cada vez que ustedes exploren las pupilas con una luz tangencial, atiendan primariamente a la posibilidad de una anisocoria; sólo después, tocará investigar los reflejos. Imaginen que las pupilas tienen un diámetro desigual, ¿Cómo saber cuál de las dos es la anormal? ¿Acaso será la grande, o tal vez la pequeña? Pues bien, no es tan difícil diferenciarlas, si las examinamos alternativamente en luz y en penumbra, veamos: si el daño está en la vía parasimpática, la anisocoria se incrementará en presencia de luz, porque el esfínter iridiano del lado patológico será incapaz de contraerse; es el caso de una parálisis del tercer nervio craneal. Al contrario, si la interrupción se encuentra en la vía simpática, la anisocoria se incrementará en la penumbra, pues el dilatador del iris será incapaz de ejercer su función. Ustedes observaron cómo la pupila izquierda de “Enigmática” no dilató en la penumbra y con ello, denunció que su compromiso era simpático, en armonía con la ptosis ipsolateral. La vía simpática es muy extensa y desciende desde el hipotálamo posterior a lo largo del tronco cerebral y médula cervical, para luego abandonar el estuche óseo cervical y remontar el cuello, río arriba, hacia el seno cavernoso y el ojo, no sin antes adquirir relaciones anatómicas con núcleos y vías del tallo cerebral, médula cervical, la cúpula pleural e importantes estructuras vasculares y no vasculares del cuello y la base craneal. Es ella una vía dispuesta en tres segmentos neuronales designados como central, pre-ganglionar y pos-ganglionar, con el condimento de elementos clínicos diversos adquiridos en cada región por donde pasa y que permiten al ojo y oído entrenados, clínicamente, diferenciarlos entre sí. De entre ellos, la anhidrosis

facial es uno de lo más sutiles e importantes, siempre presente en lesiones de las neuronas central y pre-ganglionar; pero como en el caso de “Enigmática”, ausente en los compromisos pos-ganglionares. Por otra parte, cuando ocurre la afectación de este último tramo, al degenerar la vía neuronal, a nivel de la terminal sináptica desaparecen las vesículas o paquetes contentivos de noradrenalina (NA).

A resultas, la amina simpaticomimética hidroxianfetamina al 1% que en los síndromes de Horner central y pre-ganglionar dilata la pupila al inducir la secreción directa de NA, en la forma pos-ganglionar fracasa en hacerlo (Figura 2-4). Siendo éste un colirio de difícil consecución, en la práctica puede reemplazarse por una solución acuosa de fenilefrina al 2,5% diluida en lágrimas artificiales para llevarla a una concentración tan baja como 1:10; solución incapaz de dilatar la pupila normal, pero suficiente para hacerlo en la pupila simpáticamente desnervada, al través del fenómeno conocido como “super-sensibilidad de desnervación”, donde el dilatador pupila reacciona intensamente a dosis subfisiológicas del neurotransmisor que le es propio (16). La pupila izquierda de “Enigmática”, no fue modificada por la hidroxiamfetamina, pero se dilató ampliamente con la fenilefrina diluida. Ambos elementos establecieron que el atentado a la vía simpática ocurría entre el ganglio cervical superior, ubicado a la altura de la bifurcación carotídea y el músculo dilatador del iris. Pero, ¿En ese recorrido tan largo del segmento pos-ganglionar, podríamos ser más puntuales...? Elemental, sólo nos toca que andar tras el rastro de la presa en la búsqueda de otras pistas localizatorias...”

“Como ustedes vieron, “Enigmática” tenía asociada una parálisis del nervus abducens izquierdo, y más decisivo aún, ipsolateral al síndrome de Horner pos-ganglionar. Por tener el también llamado sexto nervio un extenso recorrido intracraneal e intraorbitario, no por rareza, es difícil hacer un diagnóstico de localización cuando se muestra como signo neurológico aislado. Sin embargo, en el caso que nos ocupa, existía un hecho relevante que nos trae a escena el tercer elemento del “razonamiento sherlockiano”, “Considere las diversas opciones presentes en cada caso”. En 1974, el neurocirujano canadiense Dwight Parkinson (17-20), en disecciones anatómicas del sinus caroticus, demostró la existencia de un ramo simpático hasta entonces ignorado, que penetraba en el cráneo a través del sulcus caroticus ossis sphenoidalis, en el sinus caroticus se

fundía con el nervus abducens por un corto trayecto, para luego abandonarle y abordar el nervus ophtalmicus (primera división del nervus trigémino) con el que penetraba en la órbita a través de la fissura orbitalis superior (Figura 2-1, 2-2). Con base en la combinación de una observación anatómica establecida y un genio clínico inigualable, Parkinson predijo, sin haberla visto, la ocurrencia de un exquisito signo de localización en la parte posterior del sinus caroticus: un síndrome constituido por una parálisis aislada del nervus abducens asociada a un síndrome de Horner ipsolateral. En 1981 y 84, Abad y col., fueron los primeros en verificar su ocurrencia (21,22). En este complejo sintomático, que en justicia debería designarse como “síndrome de Parkinson del seno cavernoso”, nos convence de que la semiótica es un arte milenario que, cuando en manos de mentes escrutadoras, tienen un potencial de desarrollo inacabable. Como han visto, la dupla diagnóstica estuvo allí, agazapada, al menos desde febrero de 1988, momento en que “Enigmática” comenzara a quejarse de diplopia. Sea propicia en este momento la advertencia de Sherlock quien nos dice que “El mundo está lleno de cosas evidentes en las que nadie se fija ni por casualidad”.

“La discusión precedente nos obliga ahora a tratar de interpretar los signos sensitivos y motores correspondientes al compromiso del nervus trigémino izquierdo presentes en “Enigmática”: el dolor, el adormecimiento de la cara y la desviación del maxilar durante la apertural bucal. Joseph Bell decía que, “El reconocimiento de una enfermedad depende en gran medida de la exacta y rápida apreciación de pequeños detalles que son los que la diferencian del estado de salud” (6); de allí, la extraordinaria importancia en su caso del carácter del dolor: La existencia de un dolor disestésico continuo en el territorio del trigémino, es apremiante evidencia clínica de infiltración del nervio por células neoplásicas. Es este un dolor crónico irremisible, quemante, con paroxismos punzantes superimpuestos, a veces asociado a disestesias que recuerdan la sensación de insectos serpeando bajo la piel y, cuando combinado a compromiso, a menudo parcial, de uno o más nervios oclomotores, en forma confiable predice la localización de la infiltración neural en el sinus caroticus (23). En palabras de Sir Geoffrey Jefferson (24), este desgarrante centinela de la infiltración tumoral es clamoroso” e “implora por su urgente alivio”. El ganglion semilunare de Gasser da origen a sus tres divisiones periféricas. El nervus

ophthalmicus, su primera rama (V1), es puramente sensorial y más delgada que las restantes, suple la sensibilidad del ojo, frente y párpado superior, glándula lagrimal, carúncula y saco lagrimal. En el sinus caroticus, el que recorre en toda su longitud, V1 se encuentra encastrado en la pared lateral bajo el nervus trochlearis y antes de abandonarlo, da lugar a sus ramas lagrimal, frontal y nasociliar. Por su parte, su segunda rama, el nervus maxilaris (V2) es también sensitiva y apenas se relaciona con una pequeña porción del sinus caroticus posterior, pues gran parte de él se encuentra embutido en la duramadre de la fosa media craneal adyacente. Suple la inervación a la piel de la mejilla, fosa temporal, párpado inferior, labio y dentadura superior, paladar blando, fosa amigdalina y seno maxilar. Por último, su tercera división, el nervus mandibularis (V3) con sus porciones sensitiva y motora, no forma parte del sinus caroticus pues inmediatamente se escapa en la base craneal por el foramen ovale (25). Es por ello que, para explicar el compromiso de las tres divisiones del trigémino en el caso de “Enigmática”, debemos suponer que sólo se afectó el sinus caroticus sino el proceso también se extendió a la fosa media adyacente”.

“Desviemos por un momento nuestra atención hacia el ojo seco, común situación que literalmente atiborra de mujeres maduras los consultorios oftalmológicos. En una vastísima mayoría de casos suele ser bilateral y no se asocia a enfermedad sistémica. Sus síntomas, por demás enojosos, afectan grandemente la calidad de vida de las sufridas e incluye prurito, sensación de arenilla ocular, quemazón, astenopia y al comienzo, exceso de lagrimeo de origen reflejo que, en el tiempo, cederá el paso a una severa sequedad (26). Se preguntarán ustedes, ¿Por qué un común y en apariencia “nimio” síntoma puede tener relevancia en el caso de “Enigmática”? ¿Por qué en su caso fue monocular e ipsolateral a sus otros signos neurológicos de vecindad? ¿Por qué el interés de sospecharlo e ir a comprobar su presencia? En “La Aventura de los bailarines” el inspector Martín le pregunta a Sherlock, “¿Cómo puede ver eso?” A lo que el detective le responde, “Simplemente, lo busqué intencionalmente” Es así como el oído atento a la queja poco usual, pero conocida, debe promover todo esfuerzo que sea necesario para develar sus intrínquilis. Como apreciarán luego, el resultado suele ser altamente fructífero”.

“Analicemos ahora el por qué de su importancia: cualesquier condición que comprometa el piso de la fosa media en las cercanías del ganglion semilunaris, puede dañar las fibras lagrimales parasimpáticas contenidas en el nervus petrosus mayor, y la hipolacrimia resultante, es rara vez percibida por el paciente, a menos que haya afectación concomitante de los nervios facialis o trigémino, lo que conduce al desarrollo de queratitis por sequedad y exposición corneal (“queratitis neuroparalítica”). Por tanto, el hallazgo de hipolacrimia del mismo lado de una parálisis del nervus abducens, es un signo semiológico maravilloso en su simplicidad, que indica una lesión en la fosa media, usualmente extradural (27). Por tanto, aun en ausencia de síntomas de ojo seco, procede hacer una prueba de Shirmer en cada parálisis aislada o combinada del nervio abducens como fructífero adjunto del diagnóstico. No perdieron de vista ustedes, que en nuestro caso, este hallazgo apuntó en el mismo sentido que el compromiso de las divisiones V1 y V2 previamente analizadas, y avaló una localización extradural. Pero, no siempre la clínica es tan sencilla, pues podría haber una explicación alternativa para este signo”.

“Desde fines de siglo XIX, la inervación parasimpática de la glándula lagrimal ha sido el sujeto de la fascinación de neuroanatomistas y la ruina de muchos de ustedes, en ocasiones despistados residentes de oftalmología y neurología. Fibras viscerales eferentes originadas en el núcleo salivar inferior emergen del tallo cerebral con el nervus facialis. Pasan a través del ganglion genicularis para tomar la vía del nervus petrosus mayor (petroso superficial mayor) y luego, con el nervus vidiano entran en la fossa pterygopalatina y hacen sinapsis en el ganglion pterygopalatinum. Desde allí, finalmente, las fibras posganglionares viajan hacia la glándula lagrimal. En las postrimerías del siglo pasado, anatomistas especularon sobre una presunta conexión entre el nervus maxilaris (V2) del trigémino y ramúsculos colaterales zigomácticotemporales. Sin embargo, Ruskell (28) en el Guy’s Hospital de Londres ha sugerido una vía alternativa. Sus estudios microanatómicos y experimentos de desnervación parecen indicar que las fibras posganglionares se extienden directamente a través de la fissura orbitalis inferior. En los primates superiores utilizados, algunas de estas fibras se vieron viajar en forma retrógrada hacia la fissura orbitalis superior para unirse a fibras simpáticas antes de reentrar en la órbita en conjunción con los nervios oculomotorius,

abducens, trochlear y ramas oftálmicas. Aun cuando la enseñanza clásica sostiene que “nada pasa al través de la fissa orbitalis inferior”, sabemos hoy, que el daño ocurrido a este nivel produciría una desnervación parasimpática lacrimonal, hipolacrimia y ojo seco. Por lo tanto, en el caso de “Enigmática”, además de la hipótesis que antes planteamos, podría ofrecerse una explicación colateral para el hallazgo: su historia de dolor en el territorio de V2 asociado a hipolacrimia, indicaría compromiso en el área del ganglion pterygopalatinum, vale decir, un “síndrome de la fissa orbitalis inferior” (28).

“Todo lo que hemos conversado hasta este momento reafirma el sentido del 4° elemento del “razonamiento sherlockiano”, “Diferenciar lo que es importante de lo superfluo” La historia clínica había permitido definir un tumor infiltrativo en el área del sinus caroticus, piso de la fosa media y fissa orbitalis inferior del lado izquierdo. Con la lupa guiadora de la semiótica, nuestro siguiente paso será revisar los estudios radiológicos a la mano, y luego ordenar exámenes de neuroimagen para pesquisar las áreas anatómicas bajo cuestionamiento. La tomografía computarizada de febrero de 1988 se había extraviado. La angiografía cerebral como ven, no es normal y muestra una rectificación de la carótida intracavernosa izquierda (Figuras 4-1 y 4-2).

La tomografía cerebral contrastada que ordenamos con proyecciones axiales y coronales, fue realizada el 28/3/89 y ustedes pueden notar la asimetría de los sinus caroticus por presencia de un tumor en el lado izquierdo que desplaza el ganglion semilunar, se extiende hacia la fissa orbitalis inferior y aumenta el diámetro del foramen ovale (Figura 4-3, 5-1, 5-2, 5-3). Esta resonancia magnética cerebral que ahora analizamos, demuestra algo similar, pero destaca el englobamiento de la arteria carótida interna y la extensión tumoral a la fosa media y fosa pterygopalatina a través del foramen ovale (4-4, 5-4, 5-5). Así es jóvenes, cómo por las pistas de la clínica, hemos llegado hasta la guarida criminal, y la única manera de conocerlo es penetrando en ella. Necesitaremos ahora la ayuda del neurocirujano, como única manera de conocer su identidad...”

En la afanosa búsqueda del criminal, el 25/6/89 se le practicó una biopsia del sinus caroticus a cielo abierto: la histopatología fue compatible con un carcinoma adenoideo quístico (Figura 5-6). Posteriormente recibió tratamiento radiante a través de 2 campos opuestos paralelos para un total de 5 558

cGy. Como es usual al exponer el sinus caroticus, el dolor mejoró grandemente luego de la biopsia, pero el curso evolutivo de este tumor de elevada malignidad, no puede detenerse; así, que lenta y progresivamente, se adicionaron una parálisis del nervus oculomotorius ipsilateral y compromiso de la porción periférica del nervus facialis, lo que agravó su queratitis neuroparalítica y condujo a una úlcera corneal que hizo necesaria una tarsorrafia. Sin más que ofrecerle que atención y consuelo, la acompañamos durante tres años en su tormentosa evolución hasta que finalmente, “Enigmática” sucumbió a tan artero ataque por afectación de nervios craneales bulbares.

Colofon

El profesor James Moriaty, frío inteligente y matemático, el Napoleón del crimen, archienemigo de Holmes y “cuya presencia no llegaba a sospecharse”, es por antonomasia, el representante del mal y el equivalente del “criminal de nuestra historia (error, enfermedad, muerte), un carcinoma adenoideo quístico (29), un tumor de estirpe salivar y extrema malignidad, que se expresa con hechos clínicos característicos y una apariencia histológica distintiva (Figura 5). Aunque es un tumor de infrecuente ocurrencia, es la neoplasia maligna más común de la glándula submaxilar, y además, tiende a ocurrir con gran frecuencia en las pequeñas glándulas salivares y hasta en los senos paranasales. Cuando se le compara con todos los tipos de tumores malignos que medran en la zona, su diseminación a través de los canales linfáticos juega un rol muy modesto. Es otro el proceso del “criminal” puesto al descubierto en nuestro caso clínico: su comportamiento biológico es uno de lenta progresión e infiltración local, muestra acendrado neurotropismo, una especial proclividad a invadir y avanzar insidiosamente por los espacios perineurales y de allí, su sello de inclemente mortificación por el dolor, pues repta fragorosamente a lo largo de las divisiones maxilaris y mandibularis del trigémino y en consecuencia, los forámenes oval y rotundum se expanden por extensión del neoplasma desde, o hacia el ganglion semilunare, y de paso, produce una forma de dolor que le permite mimetizarse en el pastizal de los “dolores faciales atípicos” sin ser reconocido. La dificultad para demarcarlo durante la cirugía, y su persistencia a despecho de la resección cuidadosa y de las radiaciones, añaden nuevos vicios a su mal talante. El epílogo puede deducirse, muerte lenta

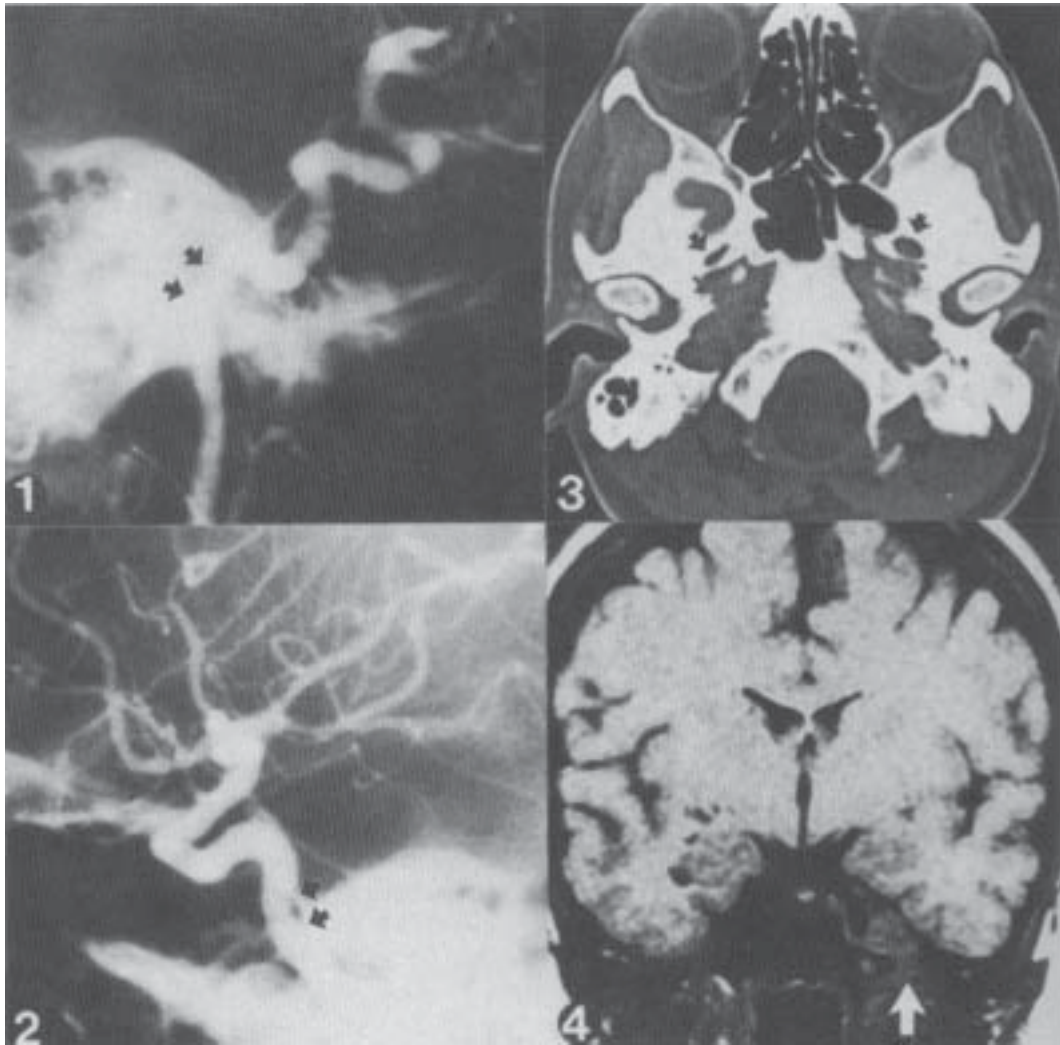


Figura 4. Estudios de imagen. [1 y 2]. Angiografía carotídea convencional. [1]. Normal a la derecha. [2]. Segmento carotídeo rectificad a la izquierda. [3]. Tomografía computadorizada, proyección axial, ventana ósea: aumento de volumen del foramen ovale izquierdo, compárese con el derecho. [4]. Resonancia magnética, proyección coronal. Sinus caroticus izquierdo engrosado y tumor que penetra por el foramen ovale.

tormentosa. El nervus facialis es frecuentemente afectado cuando su asiento primario es la glándula parótida, pero como en nuestro caso, puede ser comprometido en algún momento, como parte de su deambular perineural.

Sherlock Holmes en “La aventura de la piedra preciosa de Mazarino” dice “Yo soy un cerebro Watson. Todo el resto de mi ser es un simple apéndice”, la lupa simboliza su compromiso con un escrutinio sistemático y desprejuiciado (Figura 1-1). Se le conoce como un coleccionista de monografías y artículos de prensa relativos a los crímenes

más famosos ocurridos en el mundo, pudiendo decirse es este sentido, que su conocimiento sobre las formas de delinquir era erudito y su método inductivo/deductivo o “razonamiento sherlockiano”, era uno de sus rasgos más sobresalientes basado “no sólo en el mirar, sino antes bien, en el observar concienzudamente y en el pensar acerca de lo que está viendo, enfatizando la relación entre la paciencia para observar diminutos detalles y el conocimiento para interpretarlos”. Norwood Russell Hanson (referido en 5) hizo una interesante observación: A menudo, la fuerza del comentario de Holmes ‘Ele-

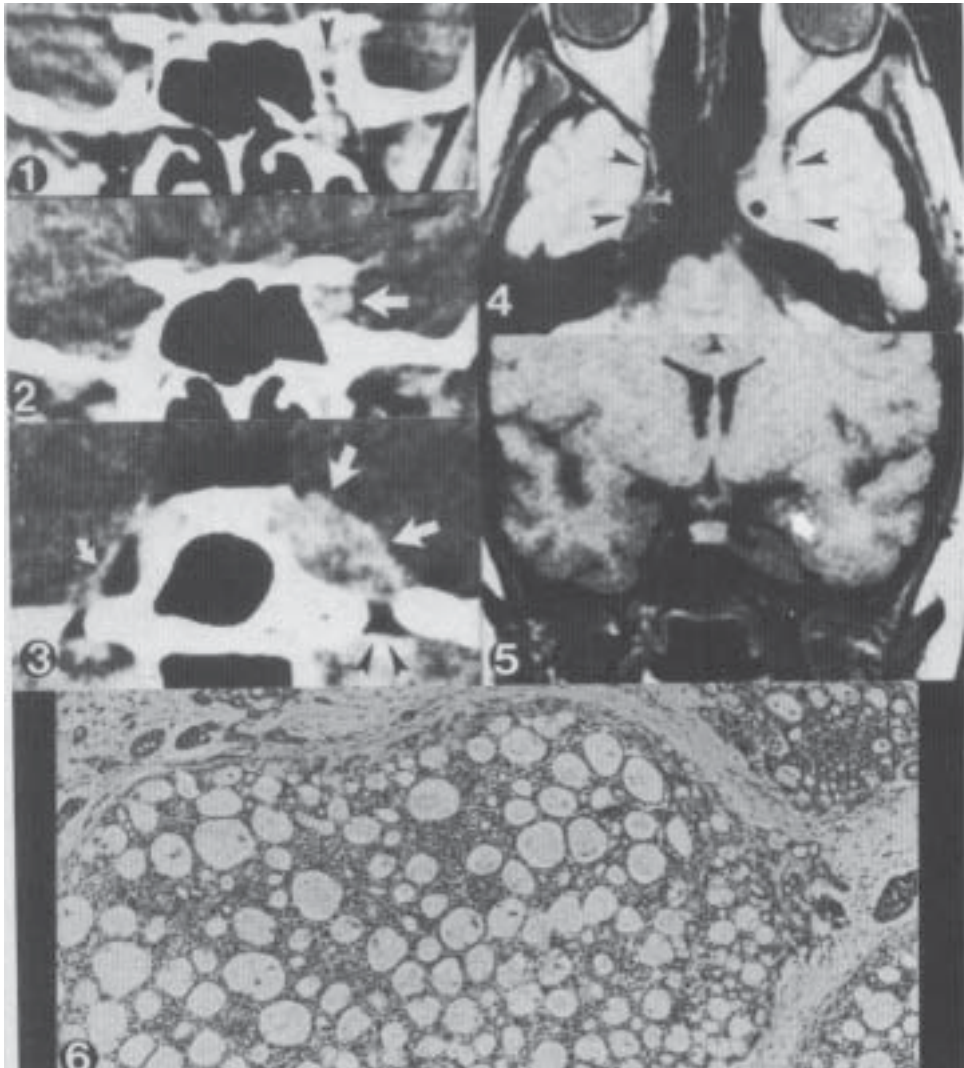


Figura 5. Estudios de imagen: [1,2,3]: Tomografía computadorizada cerebral a nivel del sinus caroticus proyecciones coronales con contraste: las flechas blancas señalan imagen hiperdensa de partes blandas en la fisisura orbitalis superioris y en el ganglion semilunare (la flecha curva a la derecha señala el ganglion semilunare) y aumento de calibre del foramen ovale (flechas negras). [4]: Resonancia magnética cerebral, proyección axial: el sinus caroticus izquierdo expandido al igual que la fisisura orbitalis superioris. [5]. Resonancia magnética cerebral vista coronal: notable expansión del sinus caroticus izquierdo. [6]. Estructuras “cilindromatosas” redondas u ovoideas de diverso tamaño que dan un patrón histológico en “queso de Gruyère”, típico del carcinoma adenoideo quístico.

mental, querido Watson’ —comentario que por cierto nunca hizo—, “significa que el razonamiento en cuestión proviene de lo aceptado previamente a lo que podía esperar”.

Nada extraño para un buen detective a la zaga de un “asesino en serie”, pues éste suele mostrar en su conducta, pistas grandes y minúsculas que le son únicas y que al repetirse, constituyen un patrón que

termina por crear el “retrato hablado” que conduce a su captura. El médico, como el detective, necesita conocer tanta materia médica como le sea posible, y ver a conciencia tantos pacientes como sean necesarios, para así reconocer por su voz y por sus actos, por sus hábitos, gustos y extravagancias, la enfermedad interna emboscada.

REFERENCIAS

1. Albarracín-Teulon A. Sydenham. En: Laín Entralgo P, editor. Historia universal de la medicina. Tomo IV. Medicina Moderna. Barcelona: Salvat Editores; 1973.p.299.
2. Bryan CS. Osler. Inspirations from a great physician. New York: Oxford University Press; 1997.
3. Isselbacher KJ, Braunwald E, Wilson JD, Martin JB, Fauci AS, Kasper DL. Harrison's principles of internal medicine. 13ª edición. New York: McGraw-Hill Book Co.; 1994.
4. Jordanova L. The art and science of seeing in medicine: Physiognomy 1780-1820. Bynum WF, Porter R, editores. En: Medicine and the five senses. Cambridge University Press; 1993.p.122-133.
5. Baring-Gould WS. The annotated Sherlock Holmes. The four novels and fiftysix short stories complete: Sir Arthur Conan Doyle. Volumen I. New York: Wings Books; 1992.
6. Sebeok TA, Umiker-Sebeok J. Sherlock Holmes y Charles S. Pierce. El método de investigación. Barcelona: Ediciones Paidós; 1987.
7. McGovern FH. An oculist without a patient. Am J Ophthalmol 1954;37:799-801.
8. Laín-Entralgo P. La enfermedad como experiencia. En: Marías J, Laín-Entralgo P, Azorín, Aranguren JL, Menéndez-Pidal R, editores. Experiencia de la vida. Madrid: Tribuna de la Revista de Occidente; 1960.p.61-62.
9. Ravin JG, Migdal C. Sir Arthur Conan Doyle: The author was an ophthalmologist. Surv Ophthalmol 1995;40:237-244.
10. Vaillant GE, Sobowale NC, McArthur C. Some psychologic vulnerabilities of physicians. N Engl J Med 1972;287:372-375.
11. Muci-Mendoza R. El corolario de Holmes. Del síntoma al diagnóstico... Legado de un detective aficionado a la medicina clínica. Segundo Curso de Actualización en Medicina Interna Servicio de Medicina 2. Hospital Vargas de Caracas. Caracas: Editorial Sucre; 1988.p.11-18.
12. Wortmann RL. The clinical philosophy of internal medicine. Am J Med 1998;104:323-326.
13. Eddy DM, Clanton CH. The art of diagnosis. Solving the clinicopathological exercise. N Engl J Med 1982;306:1263-1268.
14. Henkind P, Priest RS, Schiller G. Compendium of ophthalmology. Filadelfia: Lippincott Co.; 1983.
15. Conan Doyle A. Sherlock Holmes, Obras Completas. Tomos 1, 2 y 3. Barcelona, España: Ediciones Orbis; 1987.
16. Walsh FB, Hoyt WF. Clinical neuro-ophthalmology. 3ª edición. Volume One. Baltimore: William & Wilkins; 1969.
17. Johnston JA, Parkinson D. Intracranial sympathetic pathways associated with the sixth cranial nerve. J Neurosurg 1974;40:236-243.
18. Parkinson D, Johnston J, Chaudhuri A. Sympathetic connections to the fifth and sixth cranial nerves. Anat Rec 1978;191:221-226.
19. Parkinson D, Bernard, Mitchell, Horner syndrome and others? Surg Neurol 1979;11:211-223.
20. Harris FS, Rhoton AL. Anatomy of the cavernous sinus; a microsurgical study. J Neurosurg 1976;45:169-180.
21. Abad JM, Alvarez F, Blazquez MG. An unrecognized neurological syndrome: Sixth-nerve palsy and Horner's syndrome due to traumatic intracavernous carotid aneurysm. Surg Neurol 1981;16:140-144.
22. Abad JM, Carvernous sinus syndrome. J Neurosurg 1984;61:619-620.
23. Unsöld R, Safran E, Hoyt WF. Metastatic infiltration of nerves in the cavernous sinus. Arch Neurol 1980;37:59-61.
24. Jefferson G. The Bowman Lecture: Concerning injuries, aneurysms and tumors involving the cavernous sinus. Trans Ophthalmol Soc UK 1953;73:117-136.
25. Spector RH, Fiandaca MS. The "sinister" Tolosa-Hunt syndrome. Neurology 1986;36:198-203.
26. Hedges TR. Consultation in ophthalmology. Filadelfia: B:C. Dcker; 1987.
27. Miller NR. Walsh & Hoyt's Clinical neuro-ophthalmology. 4ª edición. Vol. 2. Baltimore: Williams & Wilkins; 1985.
28. Ruskell GL. The distribution of autonomic post-ganglionic nerves fibres to the lacrimal gland in monkeys. J Anat 1971;109:229-242.
29. Font RL, Gamel JW. Adenoid cystic carcinoma of the lacrimal gland. A clinicopathologic study of 79 cases. En: Nicholson DH, editor. Ocular pathology update. New York: Masson Publishing USA, Inc.; 1980.p.277-283.