

Tratamiento endovascular del tronco principal de la arteria coronaria izquierda, no protegido

Drs. Leonardo Izaguirre, Enrique Fermín M, Francisco Tortoledo

Laboratorio de Exploraciones e Intervenciones Cardiovasculares, Instituto Médico La Floresta y Laboratorio de Hemodinamia, Hospital de Clínicas Caracas

INTRODUCCIÓN

La enfermedad significativa del tronco principal (TP) de la coronaria izquierda es la manifestación más seria de aterosclerosis coronaria, sin embargo, es relativamente poco común, ocurre en sólo el 5% de los pacientes con angina crónica y en 7% de los pacientes con infarto agudo del miocardio (IAM) (1-2). El pronóstico de estos pacientes tratados médicamente es muy malo con una tasa de mortalidad a los 3 años de aproximadamente 50% (3-4). Los pacientes con lesiones significativas del TP podrían dividirse en dos grupos: protegidos, definidos por la presencia de por lo menos un injerto permeable al territorio de la arteria descendente anterior o circunfleja y los no protegidos, aquellos que carecen de dicha condición. Los resultados favorables de la cirugía en el estudio de la Administración de Veteranos y los pobres resultados de la angioplastia inicial (5,6), ha hecho que la cirugía sea la terapia escogida para pacientes con estenosis de TP no protegido (7). La derivación aortocoronaria mejora el pronóstico y sigue siendo el procedimiento de elección en pacientes que son candidatos quirúrgicos (8,9). Un reporte reciente del *American College of Cardiology/American Heart Association* considera a la angioplastia transluminal percutánea (PTCA) del TP como absolutamente contraindicada (7).

Los reportes iniciales de PTCA en TP protegido indicaron una tasa de éxito primario de 92% a 95% y una tasa de mortalidad atribuida al procedimiento de 2% a 4% (6-10,11). Sin embargo, la PTCA del TP no protegido sigue siendo un procedimiento controversial debido a su más alta mortalidad y a la pobre sobrevida a largo plazo (6-12), por lo que su rol en el manejo de los pacientes con lesiones significativas del TP ha sido poco seguro. Así lo corroboran los trabajos de Chauhan y col. (13). Estos autores sugieren que la PTCA del TP sólo

debe practicarse a pacientes cuidadosamente seleccionados.

Aun en pacientes críticos en los que el riesgo de cirugía es prohibitivo, se considera a la PTCA como una opción de última instancia. Sin embargo, algunos autores utilizan la PTCA del TP como un procedimiento de emergencia en pacientes con *shock* cardiogénico, donde la cirugía de derivación conduciría a pobres resultados. Otras indicaciones incluyen pacientes severamente enfermos o muy ancianos, pacientes que sobrevivieron a una oclusión del TP (oclusión crónica o infarto miocárdico previo extenso anterior y lateral) y pacientes con disección iatrogénica del TP durante una angiografía diagnóstica o angioplastia de otros vasos. Estos criterios de selección implican por sí solos que la PTCA del TP conduce a resultados clínicos pobres con altas tasas de complicación y muerte comparados con la PTCA rutinaria. La reestenosis, el otro enemigo de la PTCA se espera aproximadamente en el 30% de los casos y cuando se presenta hace que el cuadro sea similar al del inicio, además es más problemático enfrentarse a la reestenosis del TP. Quizás la razón más importante que explica los aparentemente pobres resultados de la PTCA del TP estaría dada porque la mayoría de los datos fueron obtenidos en la era previa al "stent".

Recientes avances en la tecnología percutánea y los resultados mejorados han hecho que varios centros reconsideren el rol del tratamiento percutáneo en pacientes con estenosis significativas de TP no protegido (14,15). Los resultados iniciales de reportes de un centro han sido favorables en la mayoría de los casos (16,17).

Los "stents" son efectivos para tratar las disecciones que obstruyen el flujo y limitan por lo menos en parte la reestenosis (18,19). Hoy, las oclusiones

subagudas de los “*stents*” son raras en presencia de los inhibidores plaquetarios y los antagonistas de los receptores plaquetarios GP IIb/IIIa (20-21), sin embargo aún ocurren.

Para evaluar esta estrategia se desarrolló el registro ULTIMA (22) que estudia el desenlace inicial y a largo plazo de los diferentes sub-grupos de pacientes que podrían considerarse para el tratamiento percutáneo de estenosis de TP no protegido. Este registro actualmente se lleva a cabo y recibe casos de intervencionismo en el TP no protegido de diferentes naciones. Es probable que el estudio ULTIMA defina más adelante las indicaciones de la angioplastia e implante de “*stents*” en lesiones de TP no protegido, pero sería mucho más revelador un estudio prospectivo, aleatorizado a gran escala que compare la angioplastia y el juicioso uso de “*stent*” con la moderna cirugía de derivación coronaria.

Desde 1976, cuando los investigadores de la administración de veteranos reportaron una ventaja de sobrevida a los 5 años de 80% para la cirugía vs 64% con terapia médica para los pacientes con lesiones significativas del TP, este tipo de lesiones fue considerado como una indicación absoluta para la cirugía en la mayoría de los centros. La mortalidad actual a los 30 días después de cirugía de derivación en pacientes lesiones del TP es de aproximadamente 2% a 3%. Los pacientes con insuficiencia renal, cirugía previa de derivación, edad avanzada e insuficiencia cardíaca están en riesgo (23). Los primeros reportes de la PTCA en esta situación hicieron muy poco para cambiar la idea de esta conclusión en las mentes de los médicos. Los resultados de O’Keefe y col. (6) en 1989 fueron representativos: reportaron una mortalidad de 55% a los 6 meses en 26 de estos pacientes.

Las técnicas de “*stent*” y aterectomía de rotación y dirección han mejorado notablemente en los últimos 10 años (24). Desde el primer reporte de Macaya y col. (14), se ha publicado un número cada vez mayor de estudios a pequeña escala que refieren desenlaces generalmente exitosos con el uso de “*stent*” o aterectomía en lesiones de tronco principal no protegido. El uso de “*stent*” en estas lesiones ha sido probado como una opción terapéutica en pacientes con riesgo quirúrgico prohibitivo, generalmente como resultado de comorbilidades no cardíacas (25,26).

Una serie de casos de “*stent*” en TP no protegido también ha sido reportado en situaciones de

emergencia (14,27).

Cuando fue publicado el primer reporte de registro ULTIMA, éste se consideraba modesto, pero fue el primer estudio en mostrar la experiencia de este abordaje en más de 40 pacientes y evaluar los resultados en mucho más que unas pocas categorías de pacientes. Los resultados a corto y mediano plazo variaron según una cantidad de factores. Con exclusión de la presentación con infarto agudo del miocardio (IAM), el factor de riesgo más importante para muerte hospitalaria, considerado es este estudio, fue la fracción de eyección (FE). En casos electivos cuando la FE fue mayor de 40% la mortalidad fue sólo del 1,7%, mientras que con la FE menor de 30% la mortalidad fue de 31,8%. Tres de las 7 muertes en este último grupo ocurrieron en el laboratorio de hemodinamia debido a la intolerancia del ventrículo izquierdo (VI) a períodos, incluso muy cortos, de isquemia casi global. Una sobrevida aceptable y libre de eventos también estuvo relacionado con la FE alta pero también a la ausencia de angina inestable severa y posiblemente con el uso de aterectomía de dirección como modalidad de tratamiento. Estos datos deberían ser contrastados con aquellos pacientes que reciben la terapia endovascular en el TP protegido en los que la sobrevida generalmente es excelente (25).

Una incidencia muy alta de muerte cardíaca ocurrió durante los primeros 6 meses de tratamiento con “*stent*” a pesar del uso de aspirina, ticlopidina y alta presión de impactación en el grupo de pacientes con angina inestable con FE baja. La trombosis por “*stent*”, insuficiencia cardíaca progresiva y las arritmias en estos pacientes fueron explicaciones plausibles para este hallazgo aun en ausencia de reestenosis. Pero también es posible que la reestenosis severa precipitase cada vez más la disfunción sistólica o la inestabilidad eléctrica, por lo que sería prudente traer al paciente nuevamente al laboratorio en 6 a 8 semanas para detectar la reestenosis agresiva temprana, aunque el beneficio de este tipo de acciones aún no ha sido probado.

Las intervenciones percutáneas para pacientes inoperables con lesiones de TP podrían ser razonables para aquellos pacientes con síntomas intratables. Se esperaría que todos los grupos de pacientes tengan desenlaces mejores con el uso adicional de abciximab y drogas relacionadas que han demostrado reducir el riesgo de IM en el transcurso de aterectomía de dirección e implante de “*stent*” tanto de emergencia como electivo (28,29).

Debido a la amplia controversia que despierta el tema hemos querido exponer nuestra experiencia en tratamiento endovascular de estos pacientes y evaluar los resultados de esta estrategia en nuestro medio.

MATERIAL Y MÉTODOS

Desde abril de 1993 a octubre de 1998 fueron tratados por vía endovascular con implante de "stent" en el laboratorio de hemodinamia del Hospital Clínicas Caracas (HCC) un total de once pacientes consecutivos con lesiones significativas del TP. Se reporta la experiencia en esta serie de casos en un estudio prospectivo de corte descriptivo. En todos los casos el diagnóstico se realizó por angiografía cuantitativa con la técnica convencional, para lo que se usó un equipo de imágenes digitalizadas Polly Diagnostc C de Phillips DCI-S. De estos, ocho pacientes eran de sexo masculino y tres femeninos, con edades comprendidas entre 37 y 78 años (media: 54 años). En diez de los once casos el motivo para la realización del procedimiento endovascular fue el rechazo por parte del paciente al acto quirúrgico propuesto. En uno de los pacientes el "stent" se implantó de emergencia debido a disección del tronco principal durante la angioplastia de otro vaso. Los factores de riesgo que presentaban los pacientes se muestran en el Cuadro 1.

Cuadro 1

	n=11	%
Características generales		
Masculinos	8	73
Femeninos	3	27
Edad media (años)	54	
Factores de riesgo		
Diabetes mellitus	3	27
Hipertensión arterial	5	46
Hipercolesterolemia	1	9
Habito tabáquico	7	64
Historia familiar	1	9
Antecedentes de IM (1 mes o más)	4	36

Un paciente tenía hipercolesterolemia (colesterol total > 240 mg/dl).

La historia familiar de enfermedad arterial coronaria fue positiva sólo en un paciente.

La presentación clínica más frecuente fue la angina estable en cinco pacientes (Cuadro 2), de los cuales un paciente tenía prueba de esfuerzo positiva. Cuatro pacientes cursaban con angina inestable, uno de ellos de reciente aparición y los tres restantes con cambio en el patrón de la angina. Además, dos de los pacientes tratados se presentaron con infarto del miocardio reciente.

Cuadro 2

	N=11	%
Presentación clínica		
Angina estable	5	46
Prueba de esfuerzo (+)	1	
Angina inestable	4	36
Reciente aparición	1	
Cambio de patrón	3	
Infarto agudo del miocardio	2	18

La metodología empleada en cada caso, así como la elección del tipo de "stent", varió de acuerdo con la presentación clínica y la anatomía del tronco principal. En todos los casos la vía de abordaje para la realización del procedimiento fue la transfemoral derecha. Igualmente en todos los casos se usó aspirina: 500 mg EV y ticlopidina: 250 mg oral antes y después de la realización del procedimiento, excepto en un caso donde no se usó aspirina por alergia del paciente a dicho medicamento. Igualmente, durante la realización del procedimiento, todos los pacientes recibieron heparina sódica en bolo de 10 000 U y bolos adicionales para mantener el tiempo activado de coagulación de 300 seg. En dos pacientes se utilizó el inhibidor plaquetario abciximab con el esquema habitual de bolo y mantenimiento (29). En diez casos se realizó el implante de "stent" con predilatación con balón o sin ella y, en uno de los casos en particular, se empleo el mismo rápidamente debido a espasmo severo del tronco principal con deterioro hemodinámico, posterior a la predilatación (Figura 1).

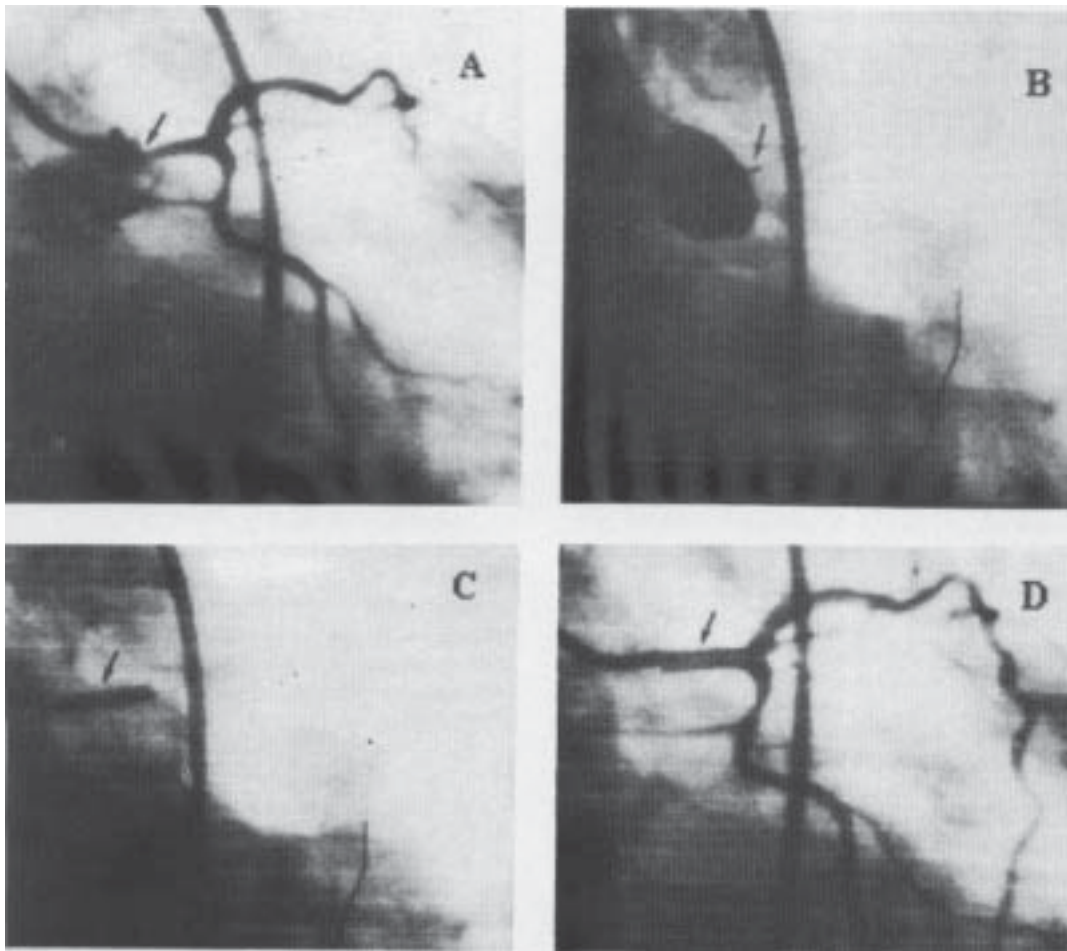


Figura 1. A. Inyección diagnóstica que muestra obstrucción significativa del tronco principal (TP). B. Después de la predilatación se observa espasmo severo con oclusión total del TP. C. Muestra el momento en que es depositado el “stent” aún con el TP ocluido, con lo que se logra la resolución del caso. D. Resultado angiográfico final.

RESULTADOS

En el caso restante se empleó aterectomía de rotación seguido de implante de “stent”. La presión de la impactación del “stent” fue de 16 atmósferas en todos los casos. En dos pacientes fue necesario usar un segundo “stent” para tratar lesiones adyacentes. Sólo en un caso fue necesario el uso de vasopresores, marcapaso temporal y control con catéter de flotación profiláctico.

El promedio de hospitalización de este grupo de pacientes fue 3,4 días. Durante dicho período no se registró ningún caso de muerte de origen cardíaco. Un caso de muerte intrahospitalaria ocurrió en este grupo de pacientes, la cual estuvo relacionada con infarto mesentérico. Dos complicaciones fueron descritas durante este período, una de ellas en relación con sangrado y hematoma en el sitio de la punción y el otro con la aparición de angina y fibrilación auricular, que revirtió con cardioversión

eléctrica, luego de la cual desapareció la angina. Ninguno de los pacientes tratados presentó infarto agudo del miocardio ni requirió el reingreso al laboratorio de cateterismo, así como tampoco de cirugía de emergencia o electiva. Igualmente, no fue necesario el uso de ventilación mecánica, transfusiones de productos sanguíneos, ni de cirugía vascular periférica en ningún caso. Todos los pacientes al ser egresados del hospital recibían tratamiento combinado de antiagregantes plaquetarios a base de aspirina: 325 mg/día y ticlopidina: 250 mg dos veces al día. Desde el alta los pacientes fueron seguidos clínicamente durante un tiempo promedio de 14 meses. Como se muestra en el Cuadro 3, la mortalidad global durante el seguimiento fue de 18% , dada por dos muertes, 4 y 11 meses después del procedimiento. La causa de muerte en un caso fue infarto del miocardio de localización anterior con deterioro hemodinámico refractario y en el otro se relacionó con episodio de muerte súbita. De los 8 pacientes restantes hasta el momento, 4 se encuentran sintomáticos y 4 asintomáticos, 36%, respectivamente.

El seguimiento angiográfico sólo se logró en tres pacientes (27%), en dos de ellos se realizó un nuevo estudio por síntomas y se trataron dos vasos distintos al tronco principal también por vía endo-vascular, en ambos casos el tronco principal se encontraba libre de reestenosis.

En el otro caso se realizó estudio angiográfico diagnóstico en donde se evidenció reestenosis significativa y fue revascularizado quirúrgicamente en forma electiva.

DISCUSIÓN

Los datos reportados anteriormente sugieren que el uso de “stent” en el TP aunque sea una idea atractiva implica un riesgo significativo y que las intervenciones para enfermedad del TP deben enfocarse para distintos grupos de pacientes. La oclusión aguda del TP es un hallazgo angiográfico raro y la mayoría de los pacientes en esta condición mueren de *shock* cardiogénico o muerte súbita (30,31). La PTCA convencional de emergencia del TP como una lesión culpable en la instalación de un infarto del miocardio o *shock* cardiogénico está asociada con un pobre desenlace y una mortalidad tan alta como del 50% o más (6).

Cuadro 3

Resultados durante la hospitalización y el seguimiento

Resultados clínicos	Intrahospitalario (3,4 días)		Seguimiento (14 meses)	
	n	%	n	%
Muerte cardíaca	0		2	18
Infarto fatal	-		1	
Muerte súbita	-		1	
Muerte por otras causas	1	10	0	
Sintomáticos (angina estable)	-		4	36
Asintomáticos	-		4	36
Complicaciones	2	18		
Hematomas o sangrado local	1			
Angina y fibrilación auricular	1		0	
Infarto no fatal	0		0	
Necesidad de cirugía	0		1	11
Revascularización de otro vaso	0		2	18
Ventilación mecánica	0		-	
Transfusiones	0		-	
Necesidad de reestudio	0		-	
Resultados angiográficos				
Pacientes estudiados	-		3	27
Reestenosis	-		1	33

Sólo es posible identificar este tipo de pacientes hasta que están en el laboratorio de hemodinamia y la tentación de intervenir en ese momento es enorme, pues son pacientes que están moribundos y no tienen posibilidad de sobrevivir si no se establece la permeabilidad del TP. Se debería considerar la instalación de derivación coronaria de emergencia en estos pacientes y la PTCA con implante de “stent” podría llevarse a cabo si la cirugía no es posible, esperando quizás una tasa de mortalidad intrahospitalaria más baja que con la sola angioplastia. Es su experiencia Tommaso y col. (12) refirieron que no había diferencia en el desenlace de la PTCA de TP protegido y el no protegido. La experiencia de Chauhan y col. (13) en pacientes con PTCA electiva de TP que presentan angina inestable refractaria durante la hospitalización y en los que la cirugía ha sido declinada, sugiere que los resultados favorables podrían obtenerse en estos pacientes tanto en los protegidos como los no protegidos. Aún más, la PTCA exitosa en estos pacientes en momentos en que la cirugía de derivación no es posible, permitiría la posibilidad de una cirugía posterior con mayor seguridad. En nuestra serie no se puede evaluar el implante de “stent” en situaciones de deterioro

hemodinámico importante del paciente debido a que ninguno de los nuestros se encontraba en esa condición. Nuestros resultados intrahospitalarios son excelentes. A pesar de que los números de este trabajo son pequeños y los datos deberían de ser vistos con cuidado, se esperaría que estos pacientes electivos, de “bajo riesgo” para angioplastia tuvieran una baja tasa de mortalidad independientemente del uso de balón de contrapulsación aórtica y otros mecanismos de soporte. En el grupo de 9 pacientes de Chauhan y col. (13), la PTCA electiva del TP resultó más favorable. La tasa de mortalidad total en ese grupo fue de 18,2% con PTCA y 41% para la instalación de derivación tardía. La experiencia más grande PTCA de PT no protegido son los 127 pacientes reportados por O’Keefe y col. (10), en la que la tasa de mortalidad total fue aún menor.

Como hemos visto anteriormente, los pacientes con más baja tasa de mortalidad en el registro ULTIMA fueron aquellos electivos con fracción de eyección mayor del 40%. La tasa de mortalidad relacionada con el procedimiento en nuestro estudio fue de 0%, más baja que la de las series antes publicadas y la tasa de mortalidad tardía en nuestro grupo fue similar a la reportada hasta ahora (10-14). En nuestro grupo, la tasa de mortalidad general resultó superior incluso a la del subgrupo de pacientes con angina inestable y fracción de eyección menor de 30% del registro ULTIMA. Aunque en nuestra población el 36% de los pacientes se presentaron con clínica de angina inestable, no se estableció la fracción de eyección sistemáticamente debido a la condición misma de los pacientes, lo que se constituye en una limitación de nuestro trabajo. Pensamos que el pequeño número de la población estudiada puede influir en el abultamiento de la mortalidad tardía.

También hay que hacer notar que nuestra serie tuvo en seguimiento clínico más largo que el publicado en series anteriores (más allá de los 6 meses), esto imprime un rasgo distintivo que tiene sus influencias indudables en el análisis de mortalidad a largo plazo.

La disponibilidad de “*stent*” y su éxito en reducir las complicaciones agudas y la reestenosis, podría sugerir el rol de estos en la PTCA del PT. La enfermedad del TP generalmente se caracteriza por el hecho de estar involucrado el ostium a nivel aórtico y estenosis excéntricas, características éstas que imponen limitación de la PTCA convencional. El “*stent*” es apropiado para prevenir el retroceso

significativo visto después de la PTCA convencional de la enfermedad aorto-ostial, debido a la disposición de las fibras elásticas en la aorta, también para tratar o prevenir la disección en el cuerpo del TP después de la PTCA o para tratar las lesiones bifurcadas.

No obstante esto, los “*stents*” no están libres de reestenosis. Como hemos comentado falta probar en estudios a gran escala el beneficio que podría tener el seguimiento angiográfico temprano para detectar reestenosis y prevenir el deterioro progresivo de la función contráctil y la inestabilidad eléctrica, por lo que es necesario ajustar estrategias de seguimiento angiográfico que permitan detectar más precozmente la reestenosis.

En nuestro grupo el seguimiento angiográfico se logró en sólo 27% los pacientes, pensamos que este hecho adicionalmente pudo contribuir con la tasa de mortalidad tardía. Por otro lado, el hecho de que sólo se haya podido realizar el seguimiento angiográfico a los pacientes que retornaron por síntomas, hace imposible hacer un análisis estadístico adecuado de la tasa de reestenosis, lo que se constituye en otra gran limitación del estudio. Sin embargo, el seguimiento angiográfico se obtuvo en 3 pacientes y la reestenosis en este pequeño grupo fue de 33%. Esta tasa de reestenosis es consistente con reportes previos (6,32,33).

Hay poca experiencia con “*stent*” en este sentido, pero el perfeccionamiento y refinamiento del diseño del mismo podría permitir en el futuro una aplicación más amplia en la intervención de TP.

No realizamos ultrasonido intravascular (UI) en ninguno de nuestros pacientes.

Generalmente es difícil evaluar el tamaño real del TP por angiografía. El UI podría ser útil para seleccionar el tamaño adecuado del balón y los “*stents*”. La cantidad y extensión de la calcificación podrían ser evaluadas más efectivamente por UI, lo que podría brindar una mejor guía en el implante óptimo del “*stent*” o podría ayudar en la selección de otras modalidades de terapia, tales como aterectomía de rotación. Sin embargo, el uso de UI podría estar reservada para casos electivos seleccionados debido lo agudo de la presentación clínica de mucho de estos pacientes.

Como conclusiones podemos afirmar que en nuestra pequeña población de pacientes, el implante de “*stent*” en estenosis significativa del TP es un procedimiento seguro, con una alta tasa de éxito y con una baja tasa de morbi-mortalidad temprana

relacionadas con el procedimiento. La mortalidad tardía en nuestra serie similar y en otros casos directamente superior a la de las series anteriormente publicadas, por lo que conviene agrupar en el futuro a los pacientes en grupo de riesgo. La angioplastia con implante de "stent" del tronco principal requiere de un seguimiento riguroso tanto clínico como angiográfico, con lo que optimizaría la prevención de muertes a futuro. Las conclusiones acerca de la evolución a lo largo deberán esperar por los resultados de grandes estudios diseñados para tal fin.

REFERENCIAS

1. Stone PH, Godschalsger N. Left main coronary artery disease: Review and appraisal. *Cardiovasc Med* 1979;4:165-177.
2. De Mots H, Rosch J, Mc Anulty JH. Left main coronary artery disease. *Cardiovasc Clin* 1977;8:201-211.
3. Conley MJ, Ely RL, Kisso J, Lee KL, Mc Neer JF, Rosati RA. The prognostic spectrum of left main stenosis. *Circulation* 1978;57:947-952.
4. Lin JS, Prouditt WL, Stone FM. Left main coronary artery obstruction: Long term follow-up 141 non-surgical cases. *Am J Cardiol* 1975;36:131-135.
5. Takaro T, Hultgren NH, Lipton MJ, Detre KM. The VA comparative randomized study of surgery for coronary artery occlusive disease, II: Subgroup with significant left main lesion. *Circulation* 1976;54:III-107-III-117.
6. O'Keefe JH, Hartzler GO, Rutherford BD, Mc Conahay DR, Johnson WL, Giorgi LV, Ligon RW. Left main coronary angioplasty: Early and late results of 127 acute and elective procedures. *Am J Cardiol* 1989;64:144-147.
7. ACC/AHA Task Force. Guidelines and indications for coronary artery bypass graft surgery. *J Am Coll Cardiol* 1991;17:543-589.
8. Chaitman BR, Fisher LD, Bourassa MG, Roger WJ, Maynard C, Tyras DH, et al. Effect of coronary bypass surgery on survival patterns in patients with left main coronary artery disease. Report of the collaborative study in coronary artery surgery. (CASS). *Am J Cardiol* 1981;36:131-135.
9. Mc Conahay Dr. Killen DA, Mc Callister BD. Coronary artery bypass surgery by left main coronary artery disease. *Am J Cardiol* 1976;37:885-889.
10. Stertz SH, Miller RK, Walls E, Rossi P. Percutaneous transluminal coronary angioplasty in left main coronary stenosis: A five-year appraisal. *Int J Cardiol* 1985;9:149-159.
11. Hartzler GO, Rutherford BD, Mc Conohoy DR, Johnson WL, Giorgi LV. "High risk" percutaneous coronary angioplasty. *Am J Cardiol* 1988;61:33G-37G.
12. Tommaso CL, Vogel JHK, Vogel RA. Coronary angioplasty in high risk patients with left main coronary stenosis: Results from the national registry of elective supported angioplasty. *Cath Cardiovasc Diagn* 1992;25:169-173.
13. Chauhan A, Zubaid M, Ricci DR, Buller CE, Moscovich MD, Mercier B, et al. Left main intervention revisited: Early and late outcome of PTCA and stenting. *Cathet Cardiovasc Diagn* 1997;41:21-29.
14. Macaya C, Alonzo F, Iñiguez E, Goicolea J, Hernández R, Zarco P. Stenting for elastic recoil during coronary angioplasty on the left main coronary artery. *Am J Cardiol* 1992;70:105-107.
15. Rozenman Y, Lotan C, Weiss AT, Gotsman MS. Emergency rotational ablation of a calcified left main coronary artery stenosis in a patient with ischemic induced cardiogenic shock. *Cath Cardiovasc Diagn* 1995;36:63-66.
16. Fajadet J, Brunel P, Jordan C, Casagneau B, Marco J. Stenting of unprotected left main coronary artery stenosis without coumadin. (resumen). *J Am Coll Cardiol* 1996;27:277A.
17. Tanaka S, Ueda K, Yung-Sheng H, Ono S, Kosuga K, Matsui S. Initial and long term results of directional coronary atherectomy of unprotected left main coronary artery (resumen) *Circulation* 1996;94(Suppl 1):672.
18. Serruys PW, Jaegers P, Keimeneij JW, Macaya C, Rutsch W, Heyndrickx G, et al. A comparison of balloon-expandable-stent implantation with balloon angioplasty in patients with coronary artery disease. *N Engl J Med* 1994;331:489-495.
19. Fishman DL, Leon MB, Bain DS, Schatz RA, Savage MP, Penn I, et al. A randomized comparison of coronary-stent placement and balloon angioplasty in the treatment of coronary artery disease. *N Engl J Med* 1994;331:496-501.
20. Karam C, Jordan C, Fajadet J, Casagneau B, Laurent JP, Marco J. Six-month follow-up of unprotected left main coronary artery stenting (resumen). *Circulation* 1996;94(Suppl 1):672.
21. Barragán P, Silvestri M, Simeoni JB, Sainsous J, Roaquebert PO, Bayet G, et al. Stenting in unprotected left main coronary artery: Immediate and follow-up results (resumen). *Circulation* 1996;94(Suppl 1):672.
22. Ellis SG, Moses J, White HJ, Terstein PS, Whitlow PL, Smimshak TM, et al. Contemporary percutaneous treat-

- ment on unprotected left main stenosis- A preliminary report of the ULTIMA (unprotected left main trunc intervention multicentric assessment) registry (resumen). *Circulation* 1996;94(Suppl 1):I-671.
23. Ellis SG, Hill CM, Lytle BW. The spectrum of surgical risk of left main coronary stenoses: Benchmark of potentially competing percutaneous therapies (resumen). *Circulation* 1996;94(Suppl 1):I-671.
 24. Williams DO. Catheterization interventions for the treatment of coronary artery disease: techniques, results and patients selections. En: Smith TW, editor. *Cardiovascular therapeutics: A companions to Braunwald's Heart Disease*. Filadelfia PA: WB Saunders Co.; 1996.p.57-65.
 25. López JJ, Ho KK, Stoler RC. Percutaneous treatment of protected and unprotected left main coronary stenoses with new devices: immediate angiographic results and intermediate-term follow-up. *J Am Coll Cardiol* 1997;29:345-352.
 26. Colombo A, Giaglione A, Nakamura S, Funci L. "Kissing" stents for bifurcational coronary lesion. *Cath Cardiovasc Diagn* 1993;30:327-330.
 27. García-Robles JA, García E, Rico M, Esteban E, Pérez de Prado A, Delcan JL. Emergency coronary stenting for acute occlusive dissection of the left main coronary artery. *Cath Cardiovasc Diagn* 1993;30:227-229.
 28. Lefkovits J, Blankenship JC, Blankenship JC, Anderson KM, Stoner GL, Talley JD, et al. For the EPIC investigators. Increased risk of non-Q wave myocardial infarction after directional atherectomy is platelet dependent: Evidence from the EPIC trial. *J Am Coll Cardiol* 1996;28:849-855.
 29. Topol EJ. For the EPISTENT investigators. Randomized placebo controlled trial and balloon-angioplasty trial to assess safety of coronary stentig with use of platelet glycoprotein-IIb/IIIa blockade. *Lancet* 1998;352:87-92.
 30. Goldberg S, Grossman W, Markis JE, Cohen MV, Baltaxe HA, Levin DC. Total occlusion of the left main coronary artery. *Am J Med* 1978;64:3-8.
 31. Erbel R, Meinertz T, Wessler J, Meyer J, Seybold-Epting W. Recanalization of occluded left main coronary artery in unstable angina pectoris. *Am J Cardiol* 1984;53:1725-1727.
 32. Crowley ST, Morrison DA. Percutaneous transluminal coronary angioplasty of the main coronary artery in patients with angina. *Cath Cardiovasc Diagn* 1994;33:103-107.
 33. Eldar M, Schulhoff N, Herz I, Frankel R, Shani J. Result of percutaneous transluminal angioplasty of the left main coronary artery. *Am J Cardiol* 1991;68:255-256.

Instituto Médico Howard Hughes Programa Internacional de subvenciones para investigación

El Instituto Médico Howard Hughes está aceptando peticiones de subvenciones para investigaciones biomédicas en su Programa de Investigación Internacional. El Instituto espera otorgar 40 a 50 subvenciones —cada una por un período de cinco años— y el suministro de 50 000 a 90 000 dólares anuales. El período de la subvención se extenderá desde comienzos de 2002 hasta el fin de 2006.

El Instituto Médico Howard Hughes acepta peticiones de subvenciones para investigaciones internacionales de seis países: Argentina, Brasil, Canadá, Chile, México y Venezuela.

Las subvenciones se otorgarán para investigación biológica fundamental sobre procesos biológicos básicos y mecanismos de enfermedades. La investigación debe realizarse en uno de los siguientes y amplios campos: biología y regulación celular, genética, inmunología, neurociencia o biología de estructuras. No son elegibles los ensayos clínicos, ni investigaciones sobre educación para la salud, ni servicios y atención a la salud.

Las peticiones y solicitud de información deben ser hechas por medio de correo electrónico: www.hhmi.org/latamcan.htm con fecha límite 15 de noviembre de 2000.