

Síndrome del hombre en el barril*

Drs. José Enrique López**, Raúl La Salle Toro***, Grissell Morantes – Hernández****, José Enrique López Salazar*****

El síndrome del hombre en el barril (SHB) fue un término propuesto por J. P. Mohr en 1969 y publicado en la Revista Neurology (1) para describir un cuadro clínico bastante raro, caracterizado por diplejía braquial con movilidad conservada en las extremidades inferiores y musculatura facial, lo que le da la apariencia de que el paciente se halle constreñido en un barril (Figura 1).

La gran mayoría de los casos que se manifiestan como un SHB se deben a una hipoperfusión cerebral grave que origina secundariamente infartos isquémicos bilaterales en los territorios limítrofes entre la arteria cerebral media y la arteria cerebral anterior, de pronóstico muy grave, con una mortalidad mayor de 91 % (1-5).

Los 2 elementos que mejor se correlacionan con el daño cerebral por hipoxia son la duración y la reducción del volumen del flujo sanguíneo cerebral. El cerebro es poco resistente a la isquemia. El tiempo necesario para provocar un daño tisular irreversible, en el miocardio es mayor de 15 minutos, mientras que en el cerebro es de 5 a 6 minutos en un adulto normotérmico. Lo importante es el retorno a una función cerebral normal.

Si exceptuamos los dos primeros elementos las circunstancias externas o ambientales que influyen en un mejor o peor pronóstico, entre otras variables son: 1. La edad del paciente (6), ya que a mayor edad peor pronóstico. 2. Niveles séricos de glucosa (7),

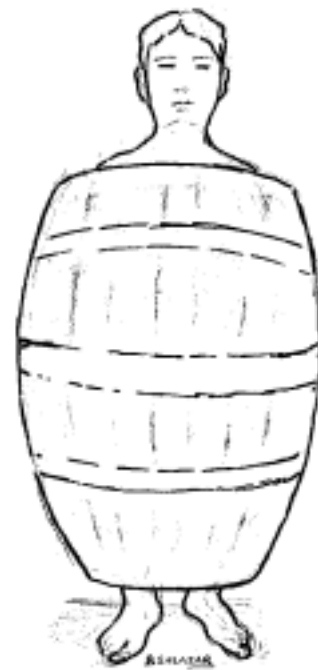


Figura 1. Síndrome el hombre en el barril.

ya que cifras bajas de la misma implican un mejor pronóstico. 3. Temperatura corporal (8) por el conocido efecto protector de la hipotermia.

Por otro lado también tenemos que admitir que existe una diferente vulnerabilidad intrínseca de las diversas neuronas cerebrales (9) siendo en general las células gliales mucho más resistentes a la isquemia que las neuronas, y dentro de éstas se observan gradaciones, siendo las más sensibles a la

*Trabajo presentado el día 25 de julio de 2002

**Individuo de Número, Sillón XVII de la Academia Nacional de Medicina.

***Jefe del Servicio de Medicina "B". HCV. Profesor Universitario, UC.

****Médico Internista.

isquemia las neuronas del hipocampo, seguidas por las células de Purkinje del cerebelo, las neuronas del estriado y finalmente las neuronas corticales de las capas 3, 5 y 6 que dan lugar a la denominada necrosis laminar cortical. Puede también llegar a producirse una isquemia focal que afectará predominantemente los territorios limítrofes de las grandes arterias cerebrales, es decir, producirá "infartos fronteras" y por último, en casos extremos la muerte cerebral.

Durante la repercusión, tras un fallo global de la circulación cerebral, se conocen tres fases: 1. Inmediatamente después del cese de la circulación observamos una fase previa de hiperemia, que puede durar entre 10 a 20 minutos. 2. Fase de vaso espasmo reactivo, o de hipo perfusión global, durante el cual el flujo puede disminuir hasta 50 % y que suele durar hasta 6 horas. 3. En esta fase pueden volverse a los valores normales en la perfusión o iniciarse un deterioro progresivo en el flujo cerebral hasta valores tan bajos que conduzcan a un deterioro progresivo e irreversible provocando una necrosis tisular.

En cuanto a los síndromes focales persistentes como secuela de una hipoxia cerebral global son básicamente las debidas a infartos cerebrales fronteras (4,10), es decir, que se localizan en zonas limítrofes de arterias cerebrales de gran calibre. El infarto isquémico más frecuente que tiene lugar en la región parieto-occipital, es decir, en el territorio limítrofe de la arteria cerebral media y cerebral posterior, da lugar al "síndrome de ceguera cortical" (11), caracterizado por la incapacidad para ver a pesar de la no afectación de las vías visuales anteriores y que suele asociarse a dislexia, disgrafía y acalculia. En caso de afectación del territorio frontera entre arteria cerebral media y arteria cerebral anterior se origina el SHB (12).

Posteriormente, algunos autores han comunicado nuevos casos del SHB, que no se debía a hipoxia cerebral sino a diferentes neoplasias malignas con metástasis cerebrales (13). Y De Smet (14) ha incluido a la esclerosis múltiple como enfermedad capaz de producir un SHB. Arboix y col. (15) describieron este síndrome en arteritis secundaria a una meningitis neumocócica. Crisostomo y Suslavich (16) describieron el SHB en un hombre que había recibido una contusión hemorrágica cerebral por traumatismo craneoencefálico. María del Mar Marcos y col. (17) describieron el caso de un hombre de 80 años que bruscamente había presentado cefalea holocraneal intensa y establecimiento de un estado estuporoso. El cuadro

clínico era el del SHB. La tomografía computada de cráneo reveló imágenes hiperdensas bilaterales compatibles con infartos hemorrágicos, en fase aguda.

Lay y Purdie (18) publicaron el caso de un paciente que no conocía que padecía la enfermedad de Klippel - Feil y que después de sufrir un colapso presentó diplejía braquial con movilidad crural y facial simulando el SHB. Este caso ilustra la necesidad de reconocer que una intensa lesión en la región alta de la columna cervical puede producir una importante debilidad de los 2 miembros superiores con normalidad bi-facial y bicrural, una sintomatología conocida como "*man in the barrel syndrome*". El paciente estudiado tenía una enfermedad no diagnosticada como deformidad de Klippel-Feil y que todo sucedió después de su lesión cervical, posterior a un colapso.

Historia clínica

Se trata de un paciente masculino de 68 años de edad, natural y procedente de Boquerón, Distrito Carlos Arvelo, afectado de cardiopatía dilatada y con antecedentes de accidente vascular cerebral isquémico, dejando como secuela mono paresia severa de miembro superior izquierdo, 20 días después pérdida momentánea de la conciencia con afasia. Antecedentes: soltero, analfabeta, albañil, hábitos alcohólicos acentuados. Cardiopatía dilatada de etiología isquémica, en tratamiento con captopril 25 mg V.O. diario, furosomida 20 mg V.O. cada 12 horas, ácido acetilsalicílico 100 mg/día. Examen físico de ingreso: pulso 100 lpm. T.A. 140/100. Frecuencia respiratoria 28 x m.

Condiciones generales poco satisfactorias. Pupilas isocóricas, hiporreactivas. Pulmones sin ruidos adventicios. Apex visible y palpable en el 6º espacio intercostal izquierdo, línea axilar anterior. Ruidos cardíacos arrítmicos, hipofonéticos con S1 1/4, Miembros inferiores masas musculares hipotróficas.

Sistema nervioso: Inconsciente, estuporoso. No hay parálisis facial, monoplejía braquial izquierda y derecha. Movilidad normal de miembros inferiores. Se establece el diagnóstico de síndrome del hombre en el barril (Figuras 2,3,4).

Exámenes complementarios: Hb 12,3 g/dL, hematocrito 36,8 %, leucocitos 13 100 mm³ con 81 % de segmentados, plaquetas 176 000 x mm³, glicemia 168 mg/dL, creatinina 1,0 mg/dL, sodio 138 mEq/L,

potasio 3,76 mEq/L, colesterol total 240 mg/dL, HDL colesterol 28 mg/dL, LDL colesterol 175 mg/dL.

Resonancia magnética nuclear: Evento vascular isquémico, en fase subaguda precoz, comprometiendo lóbulos parietal posterior izquierdo y temporal homolateral. En la región temporal derecha acentuada área de encéfalo malasia por área de isquemia. Aumento de tamaño de ventrículos laterales por atrofia de sustancia blanca (Figura 5).

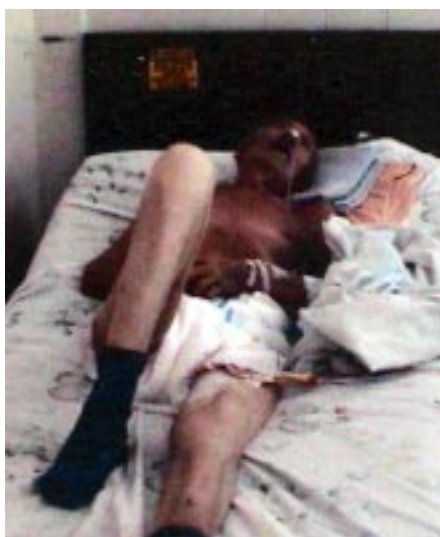

Figura 2. Puede apreciarse que el paciente puede mover fácilmente el miembro inferior derecho.

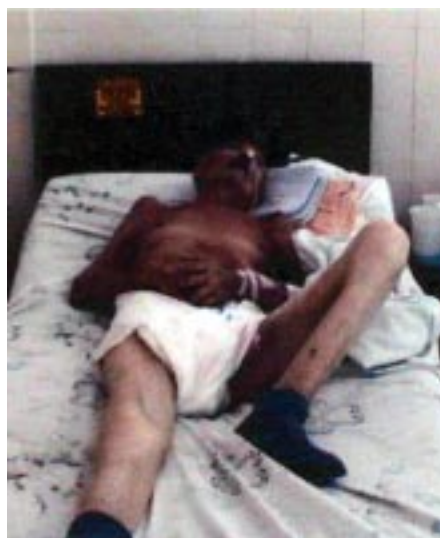

Figura 3. Puede observarse que el paciente puede mover fácilmente el miembro inferior izquierdo.

El paciente empeoró progresivamente, falleciendo 72 horas después de su ingreso en la Sala “B” del Servicio de Medicina Interna del Hospital Central de Valencia.

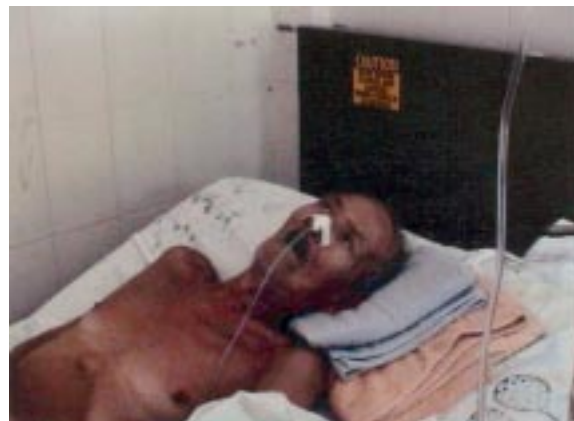

Figura 4. Puede apreciarse que los miembros superiores están paralizados, prácticamente inertes, hundidos sobre el lecho. Obsérvese también que no hay parálisis facial central ni periférica.

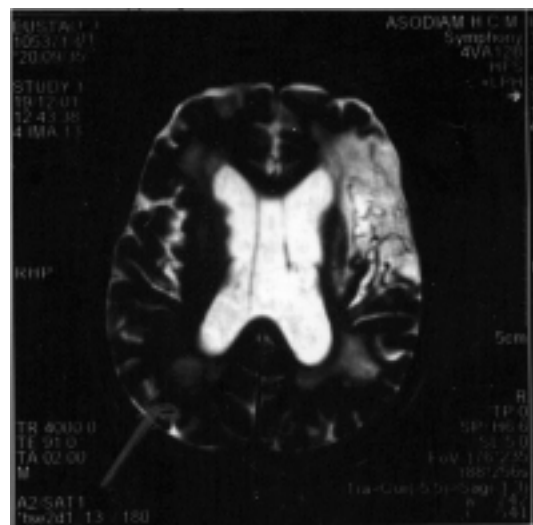


Figura 5. Resonancia magnética nuclear (T2). Evento vascular isquémico en lóbulo parietal posterior izquierdo y temporal derecho. Aumento de tamaño de los ventrículos laterales por atrofia.

REFERENCIAS

1. Mohr JR. Distal field infarction. *Neurology* 1969;19:279.
2. Sage JL, Van Uiter R. Man –in-the- barrel syndrome. *Neurology* 1986;36:1102-1103.
3. Delavelle J, Lalanne B, Megret M. Man- in – the-barrel syndrome. First CT Images. *Neuroradiology* 1987;29:501.
4. Howard R, Trend P, Ross RW, Russell R. Clinical features of ischemia in cerebral arterial border zones after periods of reduced cerebral blood flow. *Arch Neurol* 1987;44:934-940.
5. Benito-León J, Muñoz A, Ruiz J, Gomez-Fuentes JR. Man-in-the-barrel syndrome: MRI and Srect Imagin. *Eur J Radiol* 1997;24:260.
6. Murphy JD, Murray AM, Robinson BE, Campton EW. Outcomes of cardiopulmonary resuscitation in the erderly. *Ann Inter Med* 1989;111:199-205.
7. Siesjö BK. Acidosis and ischemic brain damage. *Neurochem Pathol* 1988;9:31-88.
8. Sekar TS. Survival after prolonged submersion in cold water without neurologic sequelae. Report of two cases. *Arch Intern Med* 1988;140:775-779.
9. Siesjö BK. Cerebral circulation and metabolism. *J Neurosurg* 1984;60:883.
10. Coronna JJ, Finkenstein S. Neurological syndromes after cardiac arrest. *Stroke* 1978;9:517-520.
11. Lopez JE, Marcano-Torres M, Bello M, Lopez-Salazar JE, Lopez-Salazar Y, Fasanella H, et al. Manifestaciones neurológicas del coma diabético hiperosmolar no cetósico. *Med Intern* 1986;2:192-196.
12. Oliveres-Ibañez M. Encefalopatía hipóxica. Memorias de la Societet Catalana de Neurología. Barcelona: la Societet; 2002.p.1-15.
13. Moore AP, Humphrey PRD. Man – in –the barrel syndrome caused by cerebral metastasis. *Neurology* 1989;39:1134-1135.
14. De Smet Y. Paralysie brachiale frontiere d´origine non ischemique. *Acta Neurol Belg* 1992;92:296-297.
15. Arboix A, Massins J, Olivieres M, Titus F. Síndrome del hombre en el barril. *Med Clin* 1991;96:476.
16. Crisostomo EA, Suslavich FJ. Man – in – the – barrel syndrome associated with closed head injury. *J Neuroimaging* 1994;4:116-117.
17. Marcos MM, Adeva T, Blázquez M. Síndrome del hombre en barril. *Rev Neurol (Barcelona)* 1999;28:212.
18. Lai NY, Purdie G. Acute cervical cord injury complicating Klippel-Feil deformity and mimicking ‘man in the barrel’ syndrome. *J Clin Neurosci* 1998; 5:338-339.

Intervenciones comunitarias contra las enfermedades no transmisibles: lecciones de los países desarrollados para los países en desarrollo

Los programas comunitarios de prevención y control las enfermedades cardiovasculares (ECV) comenzaron a funcionar en Europa y los Estados Unidos a principios de los años setenta. La elevada mortalidad por ECV registrada en Finlandia llevó a poner en marcha el proyecto Karelia del Norte. Desde entonces se han publicado numerosos trabajos que presentan los resultados y discuten la experiencia.

Los resultados indican que los programas de salud cardíaca son altamente generalizables y costo-eficaces y pueden influir en las políticas sanitarias.

En los años ochenta esos programas ampliaron su alcance para englobar en general enfermedades no transmisibles (ENT), debido sobre todo a los factores de riesgo comunes detectados.

El interés se está centrando ahora en promover este enfoque en los países en desarrollo, donde se observa un aumento de la prevalencia de ENT. La teoría y la experiencia acumulada muestran que los programas comunitarios de ENT se deben planificar, ejecutar y evaluar de acuerdo con principios y normas nítidos, deben colaborar con todos los sectores de la comunidad y han de estar en estrecho contacto con las autoridades nacionales.

Habida cuenta de la carga que suponen las ENT y de la globalización, la colaboración internacional es indispensable. Se ha demostrado que las redes prácticas con directrices comunes pero adaptables con flexibilidad a las culturas locales son de gran utilidad.

(Tomado del Bulletin of the World Health Organization, 2001;79(10):968-969).