

## FE DE ERRATA

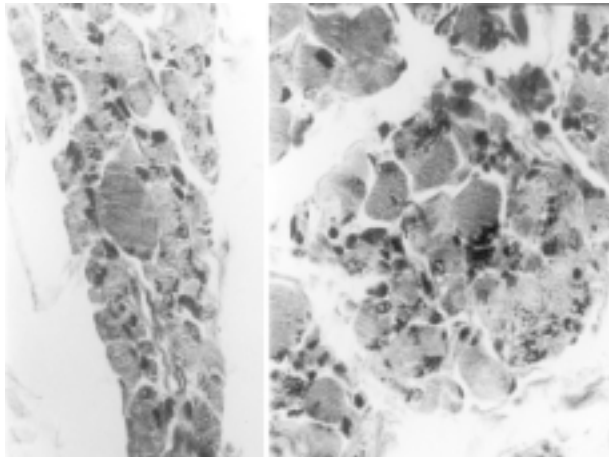


Figura 1. (A) Fascículo muscular con atrofia neurogénica y acúmulos de nemalines intermiofibrilares (flecha), H&E x250. (B) Fascículo muscular con atrofia no sistematizada de fibras y acúmulos de nemalines (flecha), H&E x250.

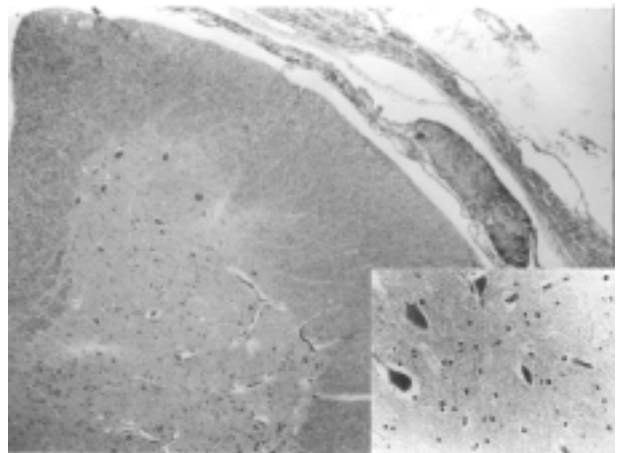


Figura 3. (A) Neuronas del asta anterior de la médula espinal (corte transversal) en número normal, algunas con degeneración simple (recuadro), H&E, X25. (B) Detalle de las neuronas del asta anterior con degeneración simple (flechas), H&E, X250.




Figura 2. (A) Fibra muscular con acúmulos de “nemalines subsarcolemales” (flechas), H&E x400. (B) Microfotografía electrónica de fibra muscular con nemalines (flechas), algunos cercanos a bandas Z, x10.000.

## FE DE ERRATA

En el trabajo titulado: Atrofia muscular neurogénica en miopatía nemalínica: ¿Fenómeno primario o secundario? A propósito de un caso, de los Drs. Alberto José Alvarez L, Ghislaine Céspedes, Jesús Enrique González, Carmen Lara, publicado en Gac Méd Caracas 2003;111(4):308-312, se reprodujeron incorrectamente las Figuras 1 a 3.

En esta página presentamos las figuras correctas, las cuales hemos modificado igualmente en la versión electrónica de la revista.

Ofrecemos nuestras excusas a los autores.