

FE DE ERRATA

A continuación publicamos en forma correcta la Figura 6, de la Perla de Observación Clínica, titulada “Peoría paradójica en fístulas carótido-cavernosas durales. Cuando el cuerpo se enferma más para curarse...”, cuyo autor es el Académico Rafael Muci-Mendoza.

Esta figura por error se publicó mutilada en la Gaceta Médica de Caracas. 2010;118(2):135-142.

El editor ofrece sus disculpas al autor y a los lectores.

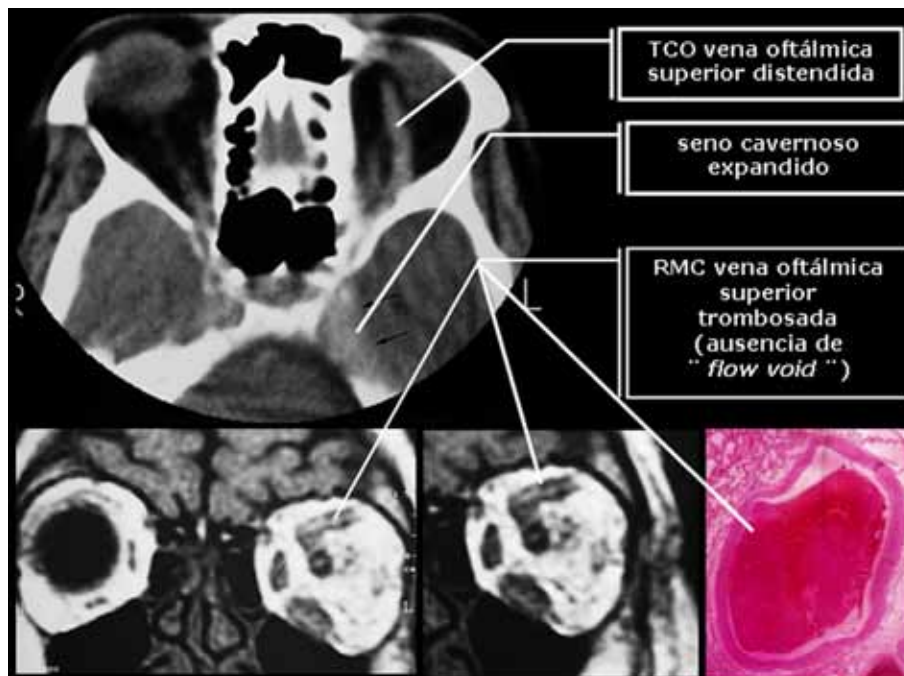


Figura 6. Paciente 1. Arriba: Tomografía computarizada de órbitas: dilatación de la vena oftálmica superior y expansión del seno cavernoso. Abajo: Resonancia magnética mostrando la trombosis de la vena oftálmica superior y observación histopatológica de una trombosis venosa.