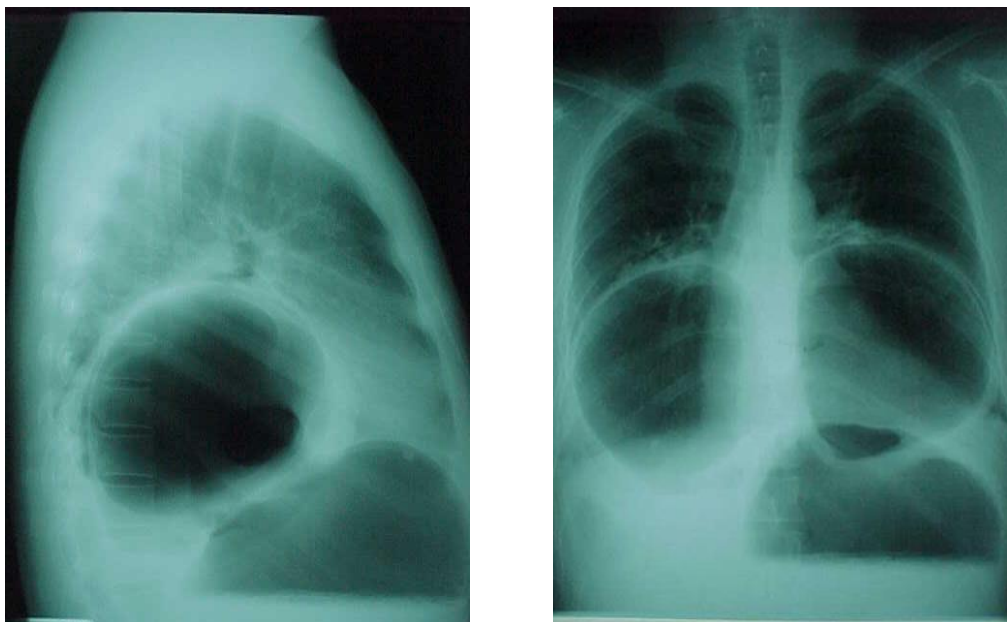


Imágenes: Dolor Torácico e incapacidad para vomitar

César Edesio Louis 

Hospital Universitario de Caracas. Servicio y Catedra de Clínica Gastroenterológica. Escuela Luis Razetti. Caracas, Venezuela. Correo: cesarlouismd@gmail.com ORCID: [0000-0002-2218-0167](https://orcid.org/0000-0002-2218-0167)

Serie Rx. Torax PA y lateral en paciente masculino de 58 años con dolor epigástrico intenso, disnea, distensión, incapacidad para vomitar.



Hernia hiatal paraesofagica gigante tipo II con incarceration de vólculo gástrico mesenteroaxial