

# Imágenes del trimestre

Dr. Víctor Bracho.  
Centro Médico Docente La  
Trinidad. vbracho36@gmail.com

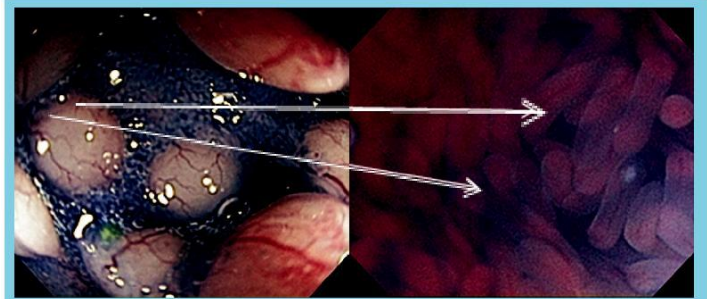
Se trata de paciente masculino de 64 años, consulta por presentar síndrome diarreico crónico y pérdida de peso, de varios años de evolución.

Antecedentes familiares de cáncer de colon.

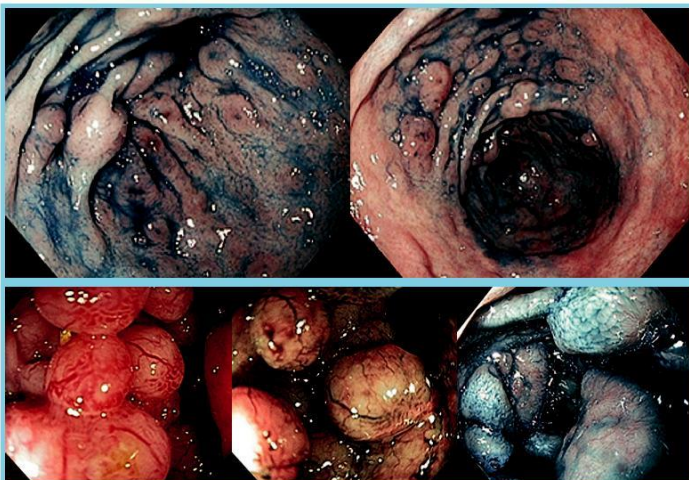Al examen físico no hubo datos relevantes.

Su rutina de laboratorio revela una hemoglobina de 10 mg/dl.

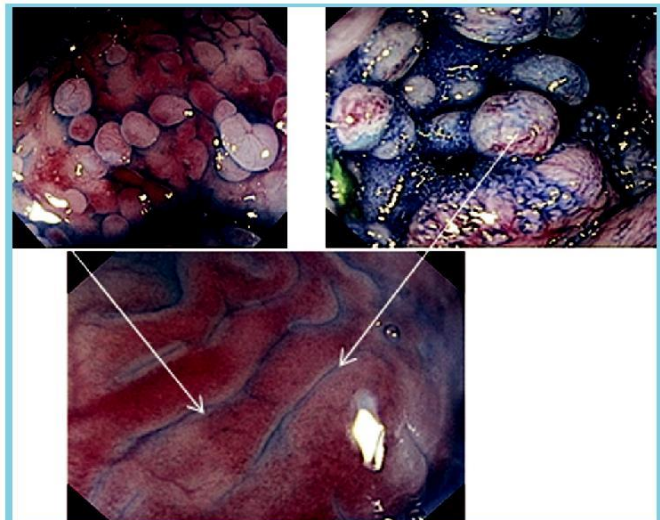
Se realizan gastroscopia, radiología de intestino delgado y colonoscopia.



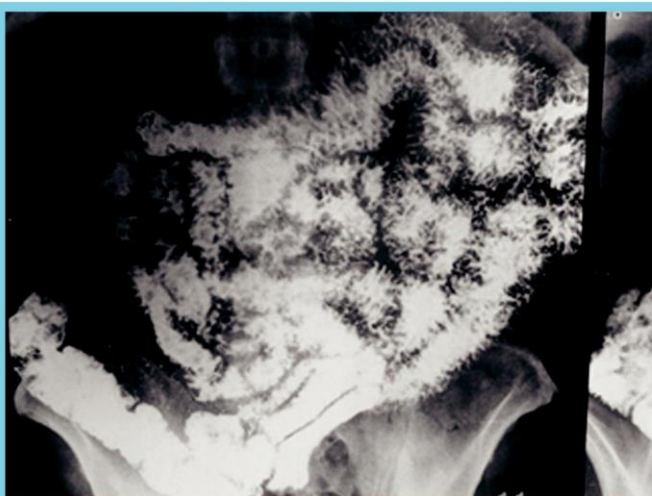
Colonoscopia: ileon distal



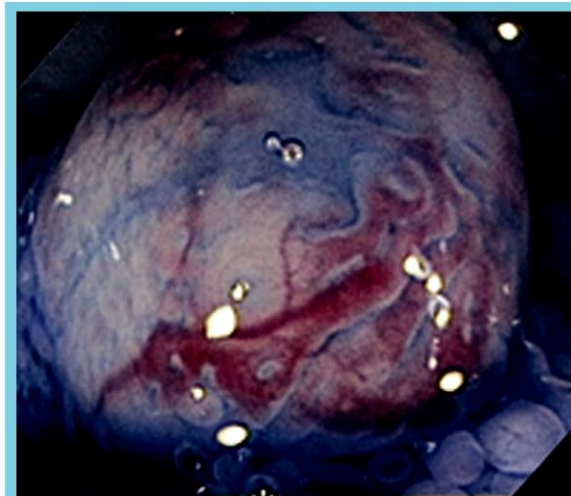
Endoscopia Digestiva Superior. Imágenes parte superior: antro gástrico. Imágenes parte inferior: segunda porción duodenal.



Colonoscopia: ileon distal

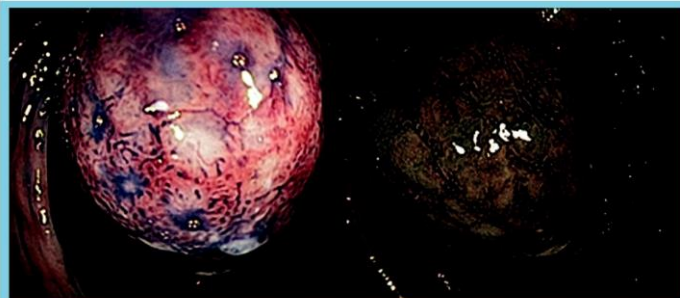


Rx. Tránsito Intestinal



Colonoscopia: ileon distal

# Imágenes del trimestre



Colonoscopia. Válvula ileo cecal

### Diagnóstico Endoscópico:

Tuberculosis intestinal  
diseminada. Colitis cystica  
profunda. Neumatosis Coli.  
Maltoma de TODO el tubo digestivo.  
Síndrome de Peutz-Jegher.  
Tumores sub epiteliales predominantemente.

### Respuesta Correcta:

Tumores sub epiteliales predominantemente.

### Informe Histopatológico:

**Servicio de Anatomía Patológica**

**BIOPSIA 11/632**  
 NOMBRE DEL PACIENTE: PERDOMO EDGAR  
 HISTORIA MÉDICA N°: S/H (C.I.N°) 4.010.974  
 SOLICITADA POR: DR. VÍCTOR BRACHO.  
 FECHA DE INGRESO: 11/02/2011  
 FECHA DE SALIDA: 24/02/2011

---

**MATERIAL RECIBIDO:** Mucosa de duodeno, estómago, íleon distal y válvula ileocecal.

**DESCRIPCIÓN MACROSCÓPICA:** Se reciben fijados en formol, en diferentes envases previamente identificados, el siguiente material:  
 1.-Segunda porción duodenal: Cuatro (04) fragmentos irregulares, blanquecinos, blandos. El mayor mide 0,3cm.  
 2.-Antro gástrico: Cuatro (04) fragmentos irregulares, blanquecinos, blandos. El mayor mide 0,3 cm.  
 3a.-Íleon superficial: Dos (02) fragmentos irregulares, blanquecinos, blandos. El mayor mide 0,3 cm.  
 3b.-Íleon profundo: Dos (02) fragmentos irregulares, blanquecinos, blandos. El mayor mide 0,3 cm.  
 4.-Válvula ileocecal: Dos (02) fragmentos irregulares, blanquecinos, blandos. El mayor mide 0,3 cm.  
 Se incluyen en su totalidad para estudio histológico, de la misma manera como fueron recibidos.

**CASEO**

**INFORME DE INMUNOHISTOQUÍMICA**

Mediante la técnica de Avidina-Biotina Estreptavidina, y utilizando métodos de recuperación antigénica, se practicó la investigación de los siguientes antígenos. Se utilizaron controles positivos adecuados.

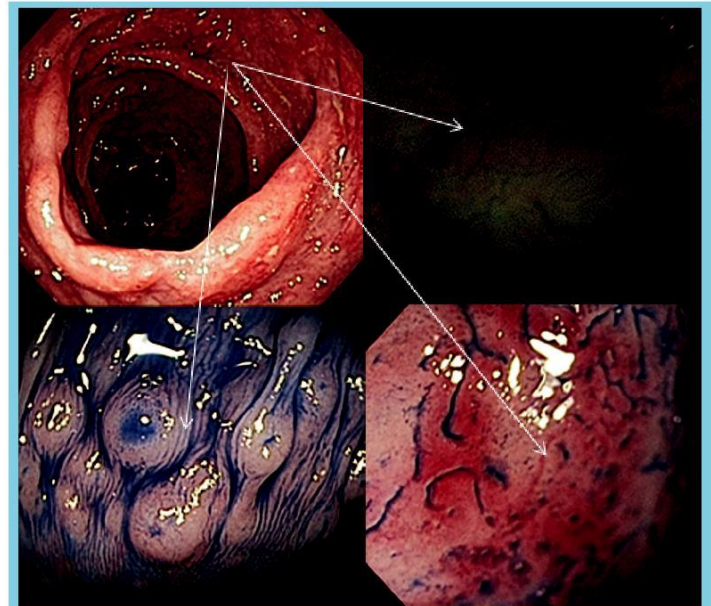
ANTICUERPOS	RESULTADOS
CD20	POSITIVO EN LAS CÉLULAS NEOPLÁSICAS.
CD3	PATRÓN DE INMUNOMARCAJE NORMAL.
CD10	NEGATIVO EN CÉLULAS NEOPLÁSICAS.
CICLINA D1	NO CONCLUYENTE.
K67	POSITIVO EN EL 20% DE LAS CÉLULAS NEOPLÁSICAS.

**DIAGNÓSTICO:**

**1, 2, 3, 4) DUODENO, ESTÓMAGO, ILEON Y VÁLVULA ILEOCECAL; BIOPSIA:**

- INFILTRACIÓN POR LINFOMA NO HODGKIN INMUNOFENOTIPO B.

**Comentario:** Los hallazgos morfológicos e inmunohistoquímicos sugieren Linfoma de la zona marginal extranodal del tejido linfoide asociado a mucosas (MALToma).



Colonoscopia. Desde transverso hasta sigmoides

### Comentario

La revisión bibliográfica realizada para el diagnóstico de Linfoma de MALT extra gástrico, reportó la siguiente bibliografía:  
 Isomoto H. Simultaneous MALT lymphoma of stomach, duodenum, and colon. *Gastrointest Endosc.* 2003 Aug;58(2):251-2.  
 Matsuo S. Mucosa-associated lymphoid tissue lymphoma of the transverse colon: A case report. *World J Gastroenterol* 2006 September 14; 12(34):5573-5576.  
 Mestali B. Multiple Intestinal (Int. Delgado) Lymphoma. *Rom J Intern Med.* 2015 Jan-Mar;53(1):73-8.

No se encontraron casos reportados en Pud Med de afectación tan extensa del tubo digestivo.  
 Se recomienda como primer paso terapéutico la erradicación de *Helicobacter pylori*.

