

# Gastritis ¿Con cuál clasificación endoscópica nos quedamos?

Autor **Carla Dias** 

**Afiliación** Gastroenteróloga. Clínica Santiago de León. Caracas - Venezuela. Correo electrónico: [endoscopistadracarla@gmail.com](mailto:endoscopistadracarla@gmail.com) ORCID: [0000-0003-3359-3132](https://orcid.org/0000-0003-3359-3132)

Revista GEN (Gastroenterología Nacional) 2019; 73(3): 106-111.

© Sociedad Venezolana de Gastroenterología. Caracas, Venezuela- ISSN 2477-975X.

**Fecha de recepción:** 26/04/2019

**Fecha de revisión:** 17/05/2019

**Fecha de Aprobación:** 03/06/2019

## Resumen

La gastritis se define como la inflamación de la mucosa gástrica. Sin embargo, es un término que a menudo se usa libremente de forma errónea para condiciones asociadas con cualquier síntoma gastrointestinal superior. Gastritis es una condición inflamatoria asociada a daño de la mucosa gástrica. Se debe evitar el término de "gastritis" en la descripción endoscópica. Gastropatía se refiere a un patrón de lesión microscópica inespecífica de la mucosa gástrica, con mínima o ninguna infiltración celular inflamatoria. Ambos, la gastritis y la gastropatía pueden ser clínicamente asintomáticas. La revisión endoscópica sistematizada para detección de anomalías de la mucosa gástrica con muestreo adecuado para análisis histológico, estandarización de la Video endoscopia con posibilidades de mayor objetividad en el análisis de la imagen macroscópica que permitan la Interpretación objetiva endoscópica de la mucosa gástrica y el uso del mismo lenguaje y la misma terminología entre el clínico y el patólogo permitirán la mayor aplicabilidad de las clasificaciones endoscópicas de Gastritis.

**Palabras clave:** gastritis, clasificación, endoscopia, *Helicobacter pylori*, gastritis atrófica, metaplasia.

**GASTRITIS: Which endoscopic classification do we stay with?**

## Summary

Gastritis is defined as inflammation of the gastric mucosa. However, it is a term that is often freely used erroneously for conditions associated with any upper gastrointestinal symptoms. Gastritis is an inflammatory condition associated with damage of the gastric mucosa. The term "gastritis" in the endoscopic description should be avoided. Gastropathy refers to a pattern of nonspecific microscopic lesion of the gastric

mucosa, with minimal or no inflammatory cell infiltration. Both gastritis and gastropathy can be clinically asymptomatic. Systematic endoscopic review for the detection of gastric mucosal abnormalities with adequate sampling for histological analysis, Video endoscopy standardization with possibilities of greater objectivity in the analysis of the macroscopic image that allow the objective endoscopic interpretation of the gastric mucosa and the use of The same language and the same terminology between the clinician and the pathologist will allow greater applicability of endoscopic Gastritis classifications.

**Key words:** gastritis, classification, endoscopy, *Helicobacter pylori*, atrophic gastritis, metaplasia.

## Introducción

Determinamos que no hay evidencia de gastritis endoscópica cuando la mucosa gástrica es regular, de color rosado, uniforme, sin alteraciones estructurales, pliegues gástricos no más gruesos de 5 mm, ausencia de exudado fibrinoso purulento adherente y expansión adecuada mucosa gástrica al insuflarse con aire. Sin embargo, los cambios inflamatorios inducen una apoptosis y daño de la glándula, que puede conducir a la regeneración, fibrosis o metaplasia. Cambios inflamatorios como cambios de color y / o estructurales se observan en hallazgos endoscópicos, y por lo tanto; se etiquetan como gastritis endoscópica<sup>(1)</sup>.

En términos patológicos, la gastritis se define como la inflamación de la mucosa gástrica. Sin embargo, es un término que a menudo se usa libremente de forma errónea para condiciones asociadas con cualquier síntoma gastrointestinal superior. Gastritis es una condición inflamatoria asociada a daño de la mucosa gástrica. Se debe evitar el término de "gastritis" en la descripción endoscópica. Gastropatía se refiere a un patrón de lesión microscópica inespecífica de la mucosa gástrica, con mínima o ninguna infiltración celular

inflamatoria. Ambos, la gastritis y la gastropatía pueden ser clínicamente asintomáticas<sup>(2)</sup>.

### Clasificación

La gastritis aguda es un proceso inflamatorio mucoso agudo asociada a daño de la mucosa gástrica, generalmente de naturaleza transitoria, mientras que la gastritis crónica se refiere a cambios inflamatorios crónicos que eventualmente pueden conducir a atrofia de la mucosa, metaplasia epitelial, displasia y cáncer gástrico tipo intestinal (figura 1). La gastritis es un proceso dinámico, que puede variar de aguda a crónica (activa o inactiva), presente en diferentes etapas de recuperación o atrofia y puede conducir a complicaciones. La inflamación puede ser difusa o afectar predominantemente el antro o el cuerpo<sup>(2)</sup>.

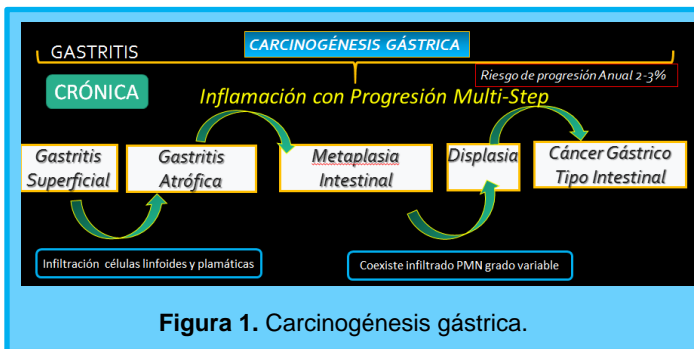


Figura 1. Carcinogénesis gástrica.

El concepto de gastritis crónica siempre ha sido motivo de controversia. Con el propósito de eliminar confusiones diagnósticas se crea en 1990 en Sydney (Australia) un sistema de clasificación y gradación (Sistema Sydney)<sup>(3)</sup>, el cual hace consideraciones endoscópicas e histológicas y recomienda que el diagnóstico de gastritis sea hecho por una integración de información etiológica, histológica y endoscópica. Sugiere que sean usadas las mismas categorías de gradación (leve, moderado y severo), tanto para la histología como para las variables endoscópicas<sup>(4)</sup> (figura 2).

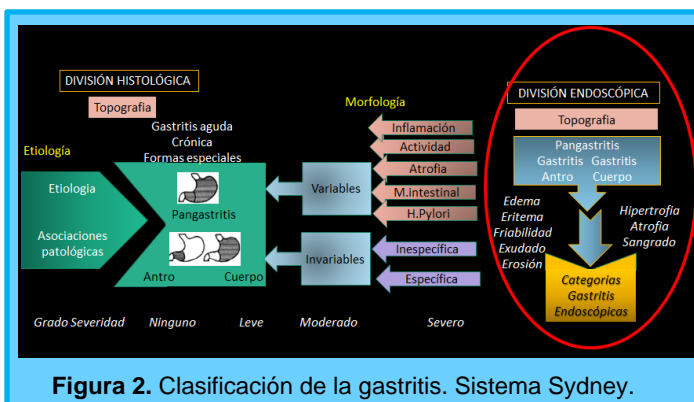


Figura 2. Clasificación de la gastritis. Sistema Sydney.

Al mismo tiempo, la clasificación de Sydney, correlaciona el aspecto endoscópico topográfico del estómago, catalogado en

gastritis del antro, pangastritis y gastritis del cuerpo, con una división histológica de tipo topológico que cataloga la gastritis en aguda, crónica y formas especiales, aunando a esta la etiología y el grado de daño morfológico basado en la presencia o ausencia de variables histológicas graduables en una escala de 0 a 4+<sup>(3)</sup>.

Este sistema requiere, para su correlación, tomar por lo menos 5 biopsias del estómago: de la curvatura mayor y menor del antro, de la curvatura mayor y menor del cuerpo y de la incisura<sup>(5,6)</sup> (figura 3).

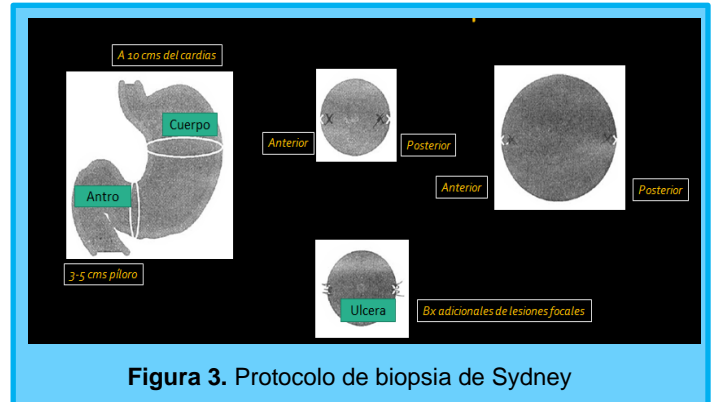


Figura 3. Protocolo de biopsia de Sydney

La División Endoscópica del Sistema de Sydney en base a las características endoscópicas de inflamación<sup>(7)</sup> (figura 4):

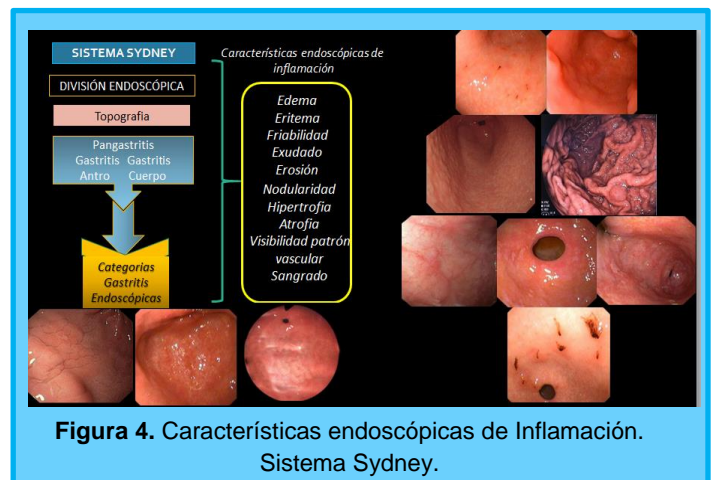


Figura 4. Características endoscópicas de Inflamación. Sistema Sydney.

- Edema: opalescencia de la mucosa, con acentuación de la arquitectura gástrica.
- Eritema: parchado rojizo que puede ser focal, segmentario, difuso o en forma de estrías.
- Friabilidad: el revestimiento de la mucosa es friable cuando el trauma mínimo (paso del endoscopio, arcadas y vómitos) provoca hemorragia punzante o exudación franca.
- Exudado: presencia de material gris-amarillento, marrón o verdoso, adherente a la superficie de la mucosa.
- Erosión: disrupción superficial de la mucosa con un diámetro de <3 mm o <5 mm. Las erosiones corresponden a focos de

necrosis, que no destruyen la muscularis mucosae a nivel histológico.

- Hipertrofia: cuando la mucosa no se aplana completamente con la insuflación. leve (pliegues de 5 mm), moderada (pliegues entre 5-10 mm) y severa (pliegues mayores de 10 mm).
- Visualización de los vasos submucosos y disminución de la altura de los pliegues: son indicativos de atrofia y pueden ser leves, moderados o severos. Leve cuando solo hay estructuras vasculares diminutas débilmente visibles. Moderado cuando las ramificaciones vasculares son fácilmente discernibles. Grave cuando el patrón vascular es uniformemente llamativo y a veces ligeramente protuberante. Para evitar confusiones debe evitarse distensión gástrica excesiva con aire ya que la sobre distensión y el adelgazamiento de la pared puede hacer que este último sea más transparente y permitir que vasculatura normal sea más visible

Determinó la Clasificación Endoscópica de la Gastritis Crónica (figura 5)

- Gastritis Eritematosa-Exudativa
- Gastritis Erosiva Plana
- Gastritis Erosiva Elevada
- Gastritis Atrófica
- Gastritis Hemorrágica
- Gastritis Hiperplásica Rugal
- Gastritis Reflujo Enterogástrico
- Gastroenteropatía Congestiva

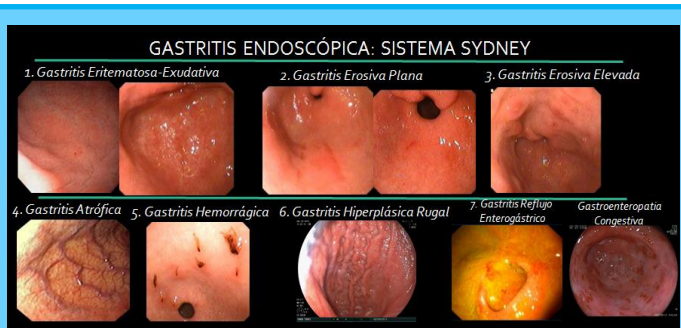


Figura 5. Gastritis Endoscópica. Sistema Sydney.

Posteriormente en 1994, se efectuó otra reunión en Houston (Texas), en la cual se mejoró la terminología de la clasificación y se enfatizó la importancia de distinguir entre estómagos atróficos y no atróficos, teniendo en cuenta que los nombres usados para cada entidad fueran aceptados por patólogos y endoscopistas<sup>(5)</sup> (figura 6).

Este sistema actualizado agregó la recomendación para incluir biopsias del ángulo del estómago (la presencia de metaplasia intestinal en el ángulo puede ser un signo temprano de gastritis multifocal atrófica)<sup>(8)</sup> (Figura 7).

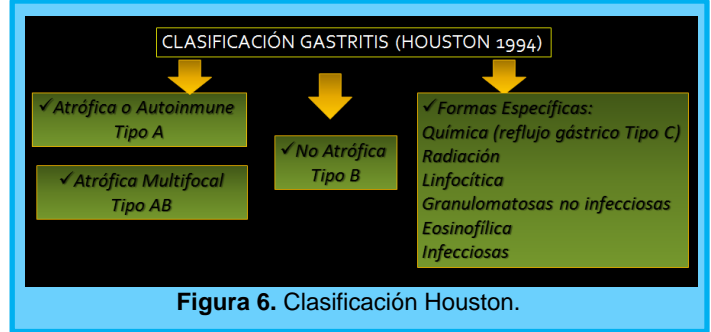


Figura 6. Clasificación Houston.

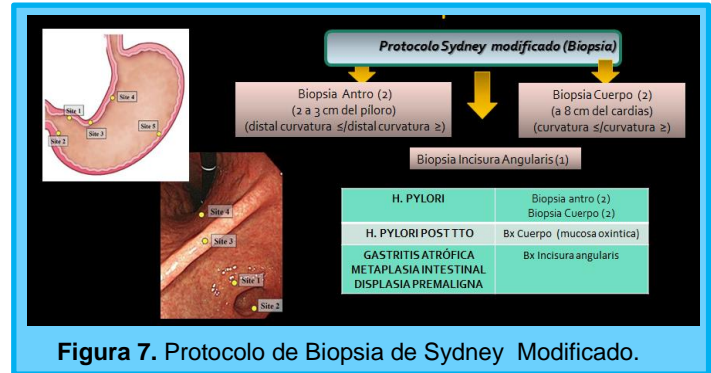


Figura 7. Protocolo de Biopsia de Sydney Modificado.

Usando las clasificaciones previamente documentadas y el Sistema de Sydney como referencia, la Sociedad de Investigación para la gastritis realizó un estudio piloto para establecer una nueva clasificación endoscópica de la gastritis correlacionada con las recomendaciones histológicas. Tomaron en consideración los siguientes factores en establecer la clasificación endoscópica<sup>(9)</sup>:

- la facilidad de uso
- permitir a todos una imagen endoscópica común
- la existencia de evidencia patológica.

GASTRITIS CRÓNICA (The Research Society for Gastritis)			
Items	Hallazgos	Items	Hallazgos
Irregularidad Superficie	1 Granular fino 2 Granular uniforme 3 Granular diferentes tamaños	Eritema tipo Parche	1 Disperso 2 Denso 3 Mezclado
Hipertrofia Rugal	1 Parcial 2 Completa 3 Más 10 mm ancho	Eritema Lineal	1 Intermitente 2 Continuo 3 Con erosión-hemorragia
Visibilidad Patrón Vascular	1 Parcial 2 Uniforme-continuo 3 5 aumentados superf	Edema	1 Brillante 2 Con exudado 3 Ancho
Metaplasia intestinal	1 Solitario 2 Múltiples pero localizado 3 Difuso	Erosión plana-deprimida	1 Solitaria 2 Múltiple pero localizadas 3 Múltiples -dispersas
Eritema tipo Mancha ≤ 2 mm	1 Localizada 2 Disperso 3 Disperso -denso	Hemorragia	1 Solitaria 2 Múltiple pero localizadas 3 Difusa

Figura 8. Gastritis Crónica. The Research Society for Gastritis

En este análisis, contemplaron diferentes ítems según características endoscópicas<sup>(9)</sup> (figura 8):

- Irregularidad Superficie
- Hipertrofia Rugal
- Visibilidad Patrón Vascular



- Metaplasia intestinal
- Eritema tipo Mancha
- Eritema Lineal
- Edema
- Erosión plana-deprimida
- Hemorragia

Cinco tipos básicos de gastritis fueron considerados para la nueva clasificación endoscópica de gastritis (9) (figura 9)

- Gastritis Superficial
- Gastritis Hemorrágica
- Gastritis Erosiva
- Gastritis Verrugosa
- Gastritis Atrófica con sus 2 subtipos:

Gastritis Metaplásica

Gastritis Hipertrofica

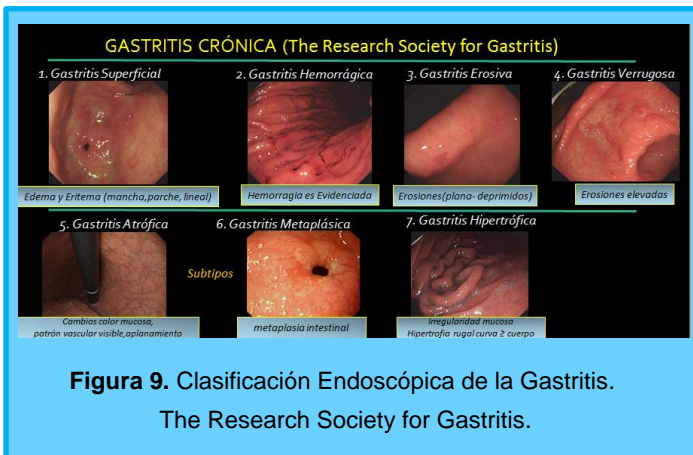

Figura 9. Clasificación Endoscópica de la Gastritis. The Research Society for Gastritis.

En 2017, surge la clasificación de Kyoto basada en las características endoscópicas de gastritis asociada a *Helicobacter pylori*, permitiendo identificar patrones asociados con un alto riesgo de cáncer gástrico. Este sistema de clasificación divide a los pacientes en tres grupos: pacientes con *H. pylori* negativo (sin gastritis), pacientes con infección actual por *H. pylori* (gastritis activa) y pacientes previamente infectados con *H. pylori* (gastritis inactiva). La puntuación de cinco parámetros de gastritis (atrofia, metaplasia intestinal, hipertrofia de pliegues gástricos, nodularidad y eritema difuso) (Figura 10) debería proporcionar una estimación del riesgo de cáncer gástrico<sup>(10)</sup>.

La prevalencia de atrofia de tipo O-II / O-III de acuerdo con la clasificación de Kimura-Takemoto (Figura 11) en los grupos con cáncer gástrico precoz (CGP) - *Helicobacter pylori* positivo y cáncer negativo- *Helicobacter pylori* tratado con éxito fue del 45,1%, lo cual fue significativamente mayor que en los sujetos con gastritis sola (12,7%, p <0,001). No se observaron diferencias estadísticamente significativas en las tasas de hipertrofia de pliegues gástricos, nodularidad o eritema difuso

(Figura 12.). En un análisis multivariante, los riesgos para *Helicobacter pylori* positivo- cáncer gástrico incrementó con metaplasia intestinal (odds ratio: 4.453, 95% CI: 3.332- 5.950, <0.001)<sup>(11)</sup>.

Parámetro	Score	Co-Cl clasificación Kimura-Takemoto
Atrofia mucosal	0 Ninguna 1 Moderado 2 Severo	CII-CIII OI-OIII
Metaplasia intestinal	0 Ninguna 1 Moderado 2 Severo	Ninguna Limitada antro Hasta el cuerpo
Hipertrofia pliegues gástricos	0 Negativo 1 Positivo	Pliegues gástricos ≤ 5mm Pliegues gástricos ≥ 5mm
Nodularidad	0 Negativo 1 Positivo	Ninguno Pequenos nódulos en el antro
Eritema difuso	0 Ninguna 1 Moderado 2 Severo	Ninguno Translucidez leve VC en antro Translucidez severa VC en cuerpo

Figura 10. Parámetros de gastritis. Clasificación Kyoto.

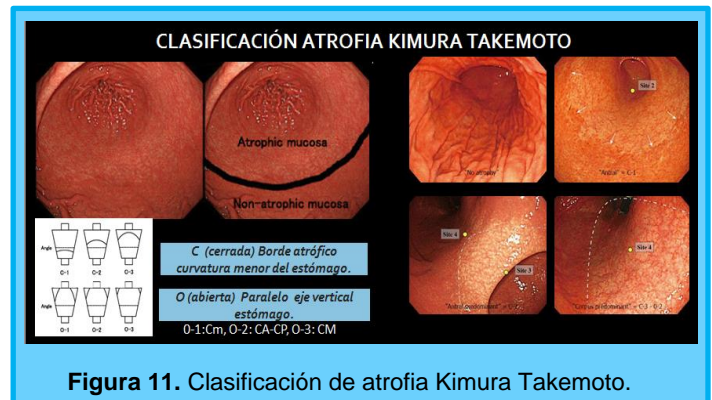


Figura 11. Clasificación de atrofia Kimura Takemoto.

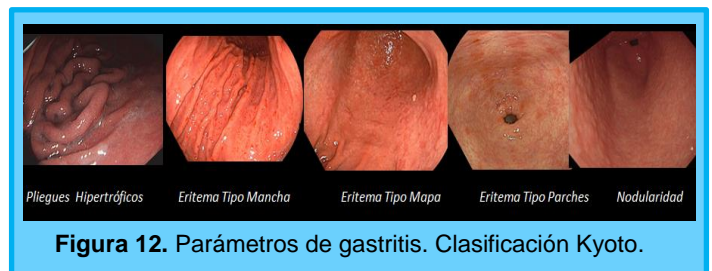

Figura 12. Parámetros de gastritis. Clasificación Kyoto.

La clasificación de Kyoto concluye:

- La evaluación de metaplasia y atrofia de la clasificación de Kyoto para gastritis es útil para identificar pacientes con riesgo elevado de CGP, independientemente de la infección por *H. pylori*.
  - Erradicación *H. pylori* debe realizarse antes del desarrollo de atrofia y metaplasia intestinal para lograr una prevención del cáncer gástrico.
  - Un sistema de seguimiento podría combinar estadificación endoscópica Kyoto y evaluación patológica, como la Sistema de Sydney, con su versión actualizada de Houston.
- Por último, es importante mencionar los tipos de gastritis crónica distintivas subdivididas en: difusa, focal y granulomatosa.

Las gastritis crónicas distintas difusa clasificadas en: Autoinmune, Linfocítica, Eosinófila, Colágena y Nodular<sup>(12)</sup> (figura 13).

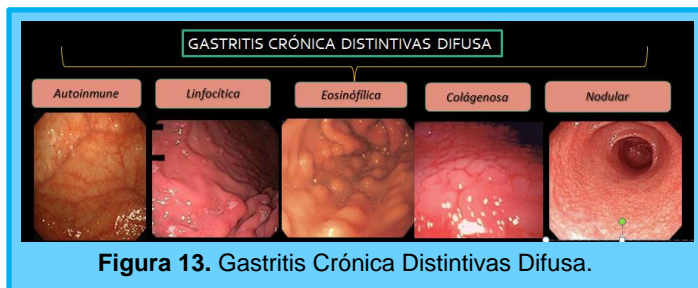

Figura 13. Gastritis Crónica Distintivas Difusa.

- Autoinmune asociada a Tiroiditis Autoinmune y Diabetes mellitus Tipo 1. (Figura 14)
- Linfocítica: asociada a enfermedad celíaca, *H. pylori*, gastritis varioliforme. Caracterizada por presencia de Hemorragias erosiones nodularidad.
- Eosinófila: presencia de obstrucción pilórica, pliegues prominentes, nodularidades o ulceración predominantemente en antro gástrico. Asociada a Gastritis Necrotizante y Eosinofilia Periférica
- Colágena: presencia de hemorragias erosiones, nodularidad.
- Nodular: presencia de folículos linfoides irregulares. Asociada a *H. Pylori* y MALT-ADC

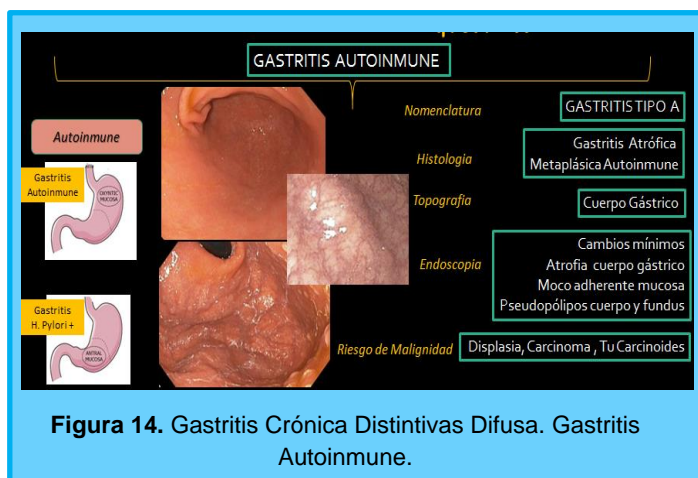


Figura 14. Gastritis Crónica Distintivas Difusa. Gastritis Autoinmune.

Las gastritis crónicas distintas focal visualizadas en pacientes post trasplante y en enfermedad inflamatoria intestinal.

El tercer grupo, denominado gastritis crónicas distintas granulomatosas evidenciadas en pacientes con: Crohn y sarcoidosis (presencia de eritema y nódulos con o sin erosiones y úlceras elongadas o serpiginosas), cuerpo extraño, parásitos (*Strongyloides stercoralis*, *Cryptosporidium*, *Anisakis marina*, *Ascaris lumbricoides* y *Necator americanus*) e Infecciones *H. Pylori*<sup>(12)</sup> (figura 15).

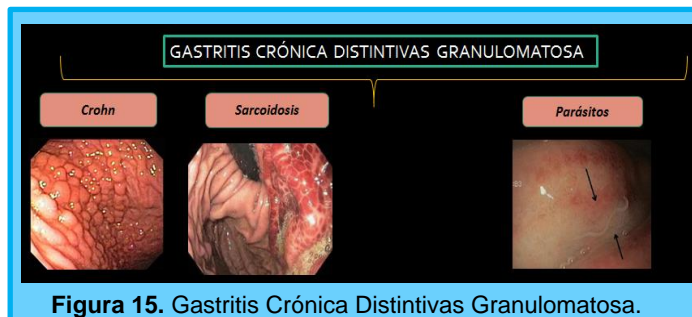

Figura 15. Gastritis Crónica Distintivas Granulomatosa.

## Conclusiones

La revisión endoscópica sistematizada para detección de anomalías de la mucosa gástrica con muestreo adecuado para análisis histológico, estandarización de la Video endoscopia con posibilidades de mayor objetividad en el análisis de la imagen macroscópica que permitan la Interpretación objetiva endoscópica de la mucosa gástrica y el uso del mismo lenguaje y la misma terminología entre el clínico y el patólogo permitirán la mayor aplicabilidad de las clasificaciones endoscópicas de Gastritis..

## Referencias

- 1.-Sun-Young. Endoscopic Gastritis: What Does It Mean? Dig Dis Sci .2011; 56:2209–2211
- 2.-Nel W. Gastritis and gastropathy: more than meets the eye. Continuing Medical Education.2012; 30 (2):1-9
- 3.-Valdivia Roldán M. Gastritis y Gastropatías Rev. Gastroenterol. Perú; 2011; 31-1: 38-48
- 4.-Gaviria J, Melguizo M. Gastritis crónica. Correlación de la clasificación de Sydney con el diagnóstico endoscópico. Rev Colomb Cir 2004;19 (3):162-167
- 5.- Dixon M, Gentan R, Yardley J, Correa P. Classification and grading of gastritis: the updated Sydney System. Am J Surg Pathol, 1996; 20(10): 1161-1181.
- 6.- Sipponen P, Price AB. The Sydney System for classification of gastritis 20 years ago. J Gastroenterol Hepatol. 2011;26 (Suppl 1):31-4
- 7.- Tytgat GN. The Sydney System: Endoscopic division. Endoscopic appearances in gastritis/duodenitis. Journal of Gastroenterology and Hepatology (1991) 6, 223-234
- 8.-Sipponen P, Price A. The Sydney System for classification of gastritis 20 years ago. Journal of Gastroenterology and Hepatology .2011;26 (Suppl. 1):31–34
- 9.-Kaminishi M, Yamaguchi H, Nomura S. Endoscopic classification of chronic gastritis based on a pilot study by the research society for gastritis. Digestive Endoscopy.2002; 14: 138–151
- 10.-Mitsushige Sugimoto M, Hiromitsu Ban, Hitomi Ichikawa. Efficacy of the Kyoto Classification of Gastritis identifying

Patients at High Risk for Gastric Cancer Intern Med. 2017  
Mar 15; 56(6): 579–586

11.-Osamu Toyoshima, Toshihiro Nishizawa, Masahide Arita .  
Helicobacter pylori infection in subjects negative for high titer  
serum antibody. World J Gastroenterol 2018 April 7; 24(13):  
1419-1428

12.-Serra Kayaçetin, Servet Güreşçi. What is gastritis? What is  
gastropathy? How is it classified? Turk J Gastroenterol 2014;  
25: 233-47