

## Míiase com exposição de calota craniana causada pela associação de *Cochliomyia hominivorax* (Coquerel, 1858), *Cochliomyia macellaria* (Fabricius, 1775) e *Chrysomya albiceps* (Wiedemann, 1819), (Diptera: Calliphoridae) em um paciente atendido em Hospital Público, Rio de Janeiro

Vitor Ribeiro Gomes de Almeida Valviessa<sup>1</sup>, Adriana Cristina Pedroso Ferraz<sup>2</sup>, Barbara Proença<sup>3</sup>, Geovana Rotatori Novaes Werneck<sup>4</sup>, Valéria Magalhães Aguiar<sup>5</sup>, Cláudia Soares Santos Lessa<sup>6</sup>

<sup>1</sup>Residência Médica em Clínica Médica Hospital Universitário Gaffrée e Guinle, UNIRIO, Rio de Janeiro. E-mail: vvalviessa@gmail.com.

<sup>2,5,6</sup>Universidade Federal do Estado do Rio de Janeiro, Instituto Biomédico, Departamento de Microbiologia e Parasitologia, Rio de Janeiro.

<sup>3</sup>Programa de Pós-graduação em Ciências Biológicas (Zoologia), Museu Nacional, Universidade Federal do Rio de Janeiro, Rio de Janeiro.

<sup>4</sup>Residência Médica em Ginecologia e Obstetrícia, Hospital Federal Cardoso Fontes, Rio de Janeiro.

### Resumo

VALVISSA VR, PEDROSO AC, PROENÇA B, NOVAES GR, MAGALHÃES V, SANTOS CS. 2014. Míiase com exposição de calota craniana causada pela associação de *Cochliomyia hominivorax* (Coquerel, 1858), *Cochliomyia macellaria* (Fabricius, 1775) e *Chrysomya albiceps* (Wiedemann, 1819), (Diptera: Calliphoridae) em um paciente atendido em Hospital Público, Rio de Janeiro. ENTOMOTROPICA 29(3): 191-196.

Relata-se um caso de míiase em paciente com exposição de calota craniana e ocorrência de três espécies de moscas varejeiras. Ao tomar ciência do Termo de Consentimento Livre e Esclarecido, iniciou-se investigação clínica na emergência do Hospital Geral do Andaraí (HGA) e estando de acordo, submeteu-se o paciente à remoção das larvas, registros fotográficos da lesão e tratamento. Conduziram-se as larvas acondicionadas em serragem ao Laboratório de Estudo de Dípteros para identificação. Paciente masculino, morador de rua, pardo, 50 anos; apresentava ferida cefálica profunda, se estendendo pelos parietais e frontal e expondo calota craniana, com aproximadamente 10 cm de diâmetro, secreção fétida e osso com aparência hígida. No diagnóstico entomológico, foram identificadas três espécies: *Cochliomyia hominivorax*, *Cochliomyia macellaria* e *Chrysomya albiceps*.

**Palavras chave adicionais:** Infestação, moscas varejeiras, saúde pública.

### Abstract

VALVISSA VR, PEDROSO AC, PROENÇA B, NOVAES GR, MAGALHÃES V, SANTOS CS. 2014. Myiasis caused by an association of *Cochliomyia hominivorax* (Coquerel, 1858), *Cochliomyia macellaria* (Fabricius, 1775) and *Chrysomya albiceps* (Wiedemann, 1819), (Diptera: Calliphoridae) in a human patient with exposed skullpan, attended at a public hospital in Rio de Janeiro. ENTOMOTROPICA 29(3): 191-196.

A myiasis case is reported; a patient with skullpan exposed and the occurrence of three different species of blowflies. When taking science of the Free and Enlightened Permission Term, and with the patient's agreement, he was submitted to removal of the larvae, photographic registers of the injury and treatment. The larvae were conditioned in sawdust, and were brought to the Diptera research laboratory for identification. The patient was male, homeless, colored ("pardo"), 50 years old, with a deep wound of about 10 cm in diameter in his head, extending to parietals and frontal and exposing the skullpan, expelling a secretion with bad smell, but with healthy appearance of the displayed bone. Through the entomological diagnosis, three species could be identified: *Cochliomyia hominivorax*, *Cochliomyia macellaria* and *Chrysomya albiceps*.

**Additional key words:** Blowflies, infestation, public health.

## Introdução

Miíase humana é uma doença que ocorre a partir da oviposição de determinadas espécies de moscas na pele, tecido subcutâneo ou em cavidades. Larvas de *Cochliomyia hominivorax* (Coquerel, 1858) causam destruição tecidual ao se alimentarem de tecidos vivos e dificultam o processo de cicatrização tecidual (Zumpt 1965). Dependendo do local acometido e profundidade atingida, torna-se necessária realização de enxertia. Várias espécies de mamíferos das regiões de clima tropical e neotropical são frequentemente acometidos, inclusive o homem (Ferraz et al. 2008, 2010, 2011).

Autores relatam que a exposição de feridas e a secreção advinda destas são capazes de atrair mais dípteros a realizar sua oviposição, o que permite a ocorrência de reinfestações (Passmore y Robson 1971). O tratamento da miíase tecidual consiste na retirada das larvas e desbridamento dos tecidos (Borges et al. 2007). Esse procedimento consiste em limpeza mecânica da ferida com anti-séptico e anestesia local, catação das larvas com o auxílio de pinça anatômica, bacteriostático local, ou conforme a necessidade e uso de antibiótico de largo espectro. A ivermectina<sup>a</sup> vem sendo utilizada com sucesso no tratamento de miíases, quando não é possível a remoção completa das larvas (Shinohara et al. 2004, Tarso et al. 2004, Ribeiro et al. 2001, Quijada 2012).

Alguns estudos epidemiológicos foram realizados nos últimos anos e procuraram descrever com mais precisão a incidência desta patologia em nosso meio. Pôde-se concluir a partir dos estudos com amostras mais significativas que trata-se de doença que afeta mais homens, indivíduos de classes sócio-econômicas mais baixas e com baixo nível de instrução (Ferraz et al. 2011, Nascimento et al. 2005, Marquez et al. 2007, Oliveira et al. 2004).

Objetivou-se relatar a conduta médica e o procedimento adotado para diagnóstico clínico

e biológico, assim como o tratamento de miíase em um paciente portador de miíase grave em calota craniana.

## Pacientes e Métodos

Após aprovação pelo Comitê de Ética em Pesquisa da Universidade Federal do Estado do Rio de Janeiro (Protocolo Nº 056/2006) e Centro de Estudos do Hospital Federal do Andaraí (HFA), iniciou-se levantamento clínico e epidemiológico de pacientes atendidos na emergência. O corpo profissional de saúde deste hospital informava a equipe do projeto de pesquisa acerca da chegada de pacientes com o possível diagnóstico de miíases.

Após a confirmação do diagnóstico de miíase, os pacientes, foram levados à sala de procedimentos contaminados tendo em vista seu tratamento e esclarecimento. Ao tomar ciência do Termo de Consentimento Livre e esclarecido e estando de acordo, o paciente foi submetido ao registro fotográfico da lesão, à remoção das larvas com auxílio de pinça anatômica, e tratamento clínico. Os imaturos de 3º estágio de desenvolvimento, acondicionados em serragem esterilizada, foram conduzidas ao Laboratório de Estudo de Dípteros (LED-UNIRIO) e mantidos em câmara climatizada regulada a temperatura de 27 °C dia / 25 °C noite, 70 ± 10 % de umidade relativa do ar e 14 horas de fotofase até a emergência dos adultos, os quais foram, posteriormente, identificados à nível de espécie com auxílio de chave dicotômica (Mello 2003). As larvas de 1º e 2º estágios foram preservadas em álcool 70 % e identificadas taxonomicamente com base nas características morfológicas dos espiráculos posteriores, ganchos orais e aspectos do tegumento (Guimarães et al. 1978, Prado y Guimarães 1982).

## Resultados

Paciente do sexo masculino, advindo de população de rua, cor parda, idade estimada

em 50 anos, chegou à emergência do HFA com ferida profunda na cabeça, de odor fétido, atingindo as camadas da derme, epiderme e celular subcutâneo; medindo cerca de 10 cm de diâmetro e com comprometimento dos ossos parietais e frontal, além da exposição da calota craniana. O indivíduo não respondeu às perguntas do questionário e não permitiu adequada avaliação clínica pelos profissionais de saúde, o que impossibilitou saber a origem da lesão.

Ao exame físico, encontrava-se desorientado, agressivo, em regular estado geral e não cooperativo, anictérico, acianótico, corado, hidratado, com boa perfusão capilar periférica. Apresentava lesão profunda, possivelmente decorrente de trauma, que chegava ao tecido ósseo em 10 cm de diâmetro ântero-posterior e látero-lateral e que abrigava inúmeras larvas de moscas. Os bordos da lesão encontravam-se irregulares, edemaciados, formados por tecido vivo e necrótico infestados de larvas (Figura 1a). As larvas foram encontradas na pele, tecido celular subcutâneo, aponeurose e no perióstio. As condições higiênico-sanitárias apresentadas eram precárias.

Linfonodos palpáveis em região occipital (dois), cervical superficial (um) e submandibular (um). Todos estes eram móveis, de consistência elástica e menores que um cm de diâmetro, falando a favor de benignidade.

Foram retiradas 143 larvas, manualmente, com auxílio de uma pinça anatômica; para remoção das larvas mais profundas utilizou-se vaselina gel. Do total das larvas coletadas, 141 foram da espécie *Cochliomyia hominivorax*, 01 *Cochliomyia macellaria* (Fabricius, 1775) e 01 *Chrysomya albiceps* (Wiedemann, 1819). Após remoção das larvas, foi feita a antisepsia da lesão, com peróxido de hidrogênio a 10 % e solução iodopovidona, curativo oclusivo com gaze.

A conduta para este paciente pela equipe médica foi interná-lo e realizar prescrição de antibiótico

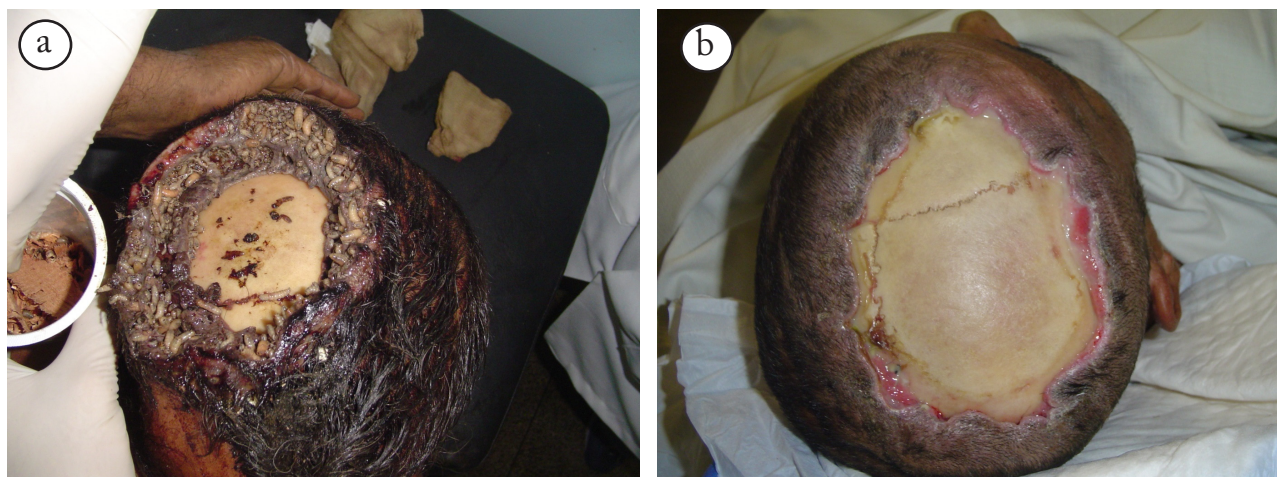
(Cefalexina®), hidratação venosa e curativo diário com remoção de possíveis larvas, além da prescrição de dose única de ivermectina®. Necessitou ser submetido à administração de antipsicótico (haloperidol), que teve sua ação exacerbada com o uso do anti-histamínico prometazina.

No HFA, foi solicitada avaliação da Neurocirurgia, Psiquiatria e Serviço Social. O paciente permaneceu internado por cerca de 30 dias, período em que se observou melhora clínica evidente, principalmente da lesão (Figura 1b). Foi encaminhado a um abrigo após alta hospitalar.

## Discussão

A miíase é prevalente em bovinos, caninos, mas também acomete humanos, principalmente em países tropicais, não apenas na área rural, mas também, em áreas urbanas onde se vê grande desigualdade social. Existe uma diferença entre o tempo de resolução e cuidado de feridas em pessoas de nível sócio-econômico e cultural mais elevados e pessoas de nível sócio-econômico e cultural precários ou habitantes de rua. Enquanto os de nível social elevado buscam atendimento médico espontâneo e suas feridas têm boa resolução e cicatrização, os de baixo nível sócio-econômico não buscam atendimento e chegam às emergências de hospitais públicos com feridas extensas, expostas e muitas das vezes infestadas por larvas de moscas varejeiras, como visto no caso citado (Ferraz et al. 2011, Marquez et al. 2007, Oliveira et al. 2004).

As espécies de moscas de importância médica que infestam mais comumente o homem são *C. hominivorax*, *C. macellaria* e *Dermatobia hominis* (Guimarães y Papavero 1999). Este paciente apresentou as duas primeiras espécies supracitadas associadas com *C. albiceps*, relatada em 2004 no Rio de Janeiro acometendo o homem (Oliveira et al. 2004). Esta espécie é originária do Velho Mundo, provavelmente



**Figura 1.** a: Miíase na calota craniana do paciente atendido no Hospital Federal do Andaraí no momento do atendimento; b: Calota craniana após tratamento.

trazida em navios, sendo a primeira referência da espécie no Brasil feita em Curitiba, Paraná (Guimarães et al. 1978). Ao longo dos anos, essa espécie foi sendo descrita por vários autores em diferentes áreas, demonstrando sua alta capacidade de expansão (Prado y Guimarães 1982), tendo preferência por áreas habitadas (Nuorteva 1963, Ferreira y Barbola 1998). Há também relatos de associações atípicas em miíases, como a presença de miíase tecidual e miíase furuncular no mesmo paciente (Ferraz et al. 2008).

Em áreas urbanas, a infestação acomete, na maioria das vezes, as regiões expostas do corpo (Ferraz et al. 2011, Marquez et al. 2007). A clínica do paciente citado corrobora com os achados de outros autores, os quais destacam a maior ocorrência de miíases em indivíduos com hábitos precários de higiene, baixo nível de instrução, pacientes com distúrbios comportamentais, etilistas, diabéticos ou imunodeprimidos (Ferraz et al. 2011, Madeira et al. 1978, Martinez et al. 2003, Passos et al. 2007, Nunes et al. 2009).

Através desse trabalho, pode-se confirmar que miíase na cidade do Rio de Janeiro, em indivíduos moradores de rua, é bastante freqüente e muitas das vezes havendo a necessidade de intervenção

cirúrgica complementar após a remoção das larvas (Ferraz et al. 2011, Marquez et al. 2007, Oliveira et al. 2004).

O tratamento farmacológico com psicotrópicos é frequentemente adotado para pacientes com distúrbios comportamentais, apesar de seus efeitos colaterais conhecidos (Meyer et al. 2001).

Devido à escassez de trabalhos sobre procedimentos em miíases no homem, pouco se comenta acerca do tratamento desta patologia. Sabe-se que a remoção das larvas é o primeiro passo para uma adequada cicatrização da ferida. O uso difundido da ivermectina<sup>a</sup> para ectoparasitoses já encontra grande aceitação (Borges et al. 2007, Shinohara et al. 2004, Tarso et al. 2004, Ribeiro et al. 2001, Quijada et al. 2012) e o uso de antibióticos, sobretudo em pacientes que possuem tecidos estéreis expostos, como a calota craniana, é inquestionável. A internação para este paciente foi a melhor solução, visto a condição social de um indivíduo morador de rua, que não interagira com o ambiente, nem permitia adequada avaliação clínica pelos profissionais de saúde, somando as condições da ferida que requeriam cuidados imediatos, dada a exposição da calota craniana.

## Conclusão

A miíase é uma antroponose de relevância para a Saúde Pública, já que seu aparecimento está ligado a questões sócio-econômicas, além de questões de higiene, saneamento básico e controle da população de animais de rua que servem como reservatório da doença. Apesar da maioria dos casos serem pouco graves, podem ocorrer aqueles com indicação de amputação, enxertia, entre outros procedimentos cirúrgicos, dependendo de sua localização topográfica e acometimento sistêmico.

Este relato de caso é relevante pela ocorrência de três espécies de dípteros: *Cochliomyia hominivorax*, *Cochliomyia macellaria* e *Chrysomya albiceps*, fato notável no que tange às miíases.

## Referências

- BORGES EL, SAAR SRC, MAGALHÃES MBB. 2007. Feridas: como tratar. Belo Horizonte: Coopmed Ed. 248 p.
- FERRAZ ACP, ALMEIDA VRG, JESUS DM, ROTATORI GN, NUNES R, PROENÇA B, AGUIAR-COELHO VM, LESSA CSS. 2011. Epidemiological study of myiasis in the Hospital do Andaraí, Rio de Janeiro, including reference to an exotic etiological agent. *Neotropical Entomology* 40(3): 393-397.
- FERRAZ ACP, NUNES RV, GADELHA BQ, NASCIMENTO BP, MEIRELLES PRE, COELHO VMA, LESSA CSS. 2008. Raro caso de miíase por *Cochliomyia hominivorax* (Diptera: Calliphoridae) e *Dermatobia hominis* (Diptera: Oestridae) em paciente humano. *Arquivos de Ciências da Saúde da UNIPAR* 15(3): 142-144.
- FERRAZ ACP, PROENÇA B, GADELHA BQ, FARIA LM, BARBALHO MGM, AGUIAR-COELHO VM, LESSA CSS. 2010. First Record of Human Myiasis Caused by Association of the Species *Chrysomya megacephala* (Diptera: Calliphoridae), *Sarcophaga (Liopygia) ruficornis* (Diptera: Sarcophagidae), and *Musca domestica* (Diptera: Muscidae). *Journal of Medical Entomology* 47(3): 487- 490.
- FERREIRA MJM, BARBOLA IF. 1998. Sinantropia de califorídeos (Insecta, Diptera) de Curitiba, Paraná, Brasil. *Revista Brasileira de Biologia* 58: 203-209.
- GUIMARÃES J.H, PRADO A P, LINHARES AX. 1978. Three newly introduced species in Southern Brazil (Diptera: Calliphoridae). *Revista Brasileira de Entomologia* 20(1): 53-60.
- GUIMARÃES JH, PAPAVERO N. 1999. Myiasis in men and animals in the Neotropical Region. São Paulo: Fapesp. 308 p.
- KAPLAN H, SADOCK B.1999. Tratado de Psiquiatria. Porto Alegre: Artes Médicas Sul.1160 p.
- MADEIRA AA, DOMINGUES AM, COSTA-NETO CV, LOPES GV.1978. Miíase da cavidade bucal. *Revista Catarinense de Odontologia* 1: 12-18.
- MARQUEZ AT, MATTOS MS, NASCIMENTO SB. 2007. Miíases associadas com alguns fatores sócio-econômicos em cinco áreas urbanas do Estado do Rio de Janeiro. *Revista da Sociedade Brasileira de Medicina Tropical* 40(2):175-180.
- MARTINEZ CAR, ROMANI G, PRIOLLI DG, CAMPOS AA, CARNEIRO VPP, DALBEM CAG. 2003. Miíase vulvar: relato de caso. *Revista Brasileira de Ginecologia e Obstetria* 25: 23-33.
- MELLO RP. 2003. Chave para identificação das formas adultas das espécies da família Calliphoridae (Diptera, Brachycera, Cyclorrhapha) encontradas no Brasil. *Entomologia Veterinária* 10(2): 255-268.
- MEYER GJ, FINN SE, EYDE LD, KAY GG, MORELAND KL, DIES RR, EISMAN EJ, KUBISZYN TW, REED GM. 2001. Psychological testing and psychological assessment: A review of evidence and issues. *American Psychologist* 56(2): 128-165.
- KUBISZYN TW, REED GM. 2001. Psychological Testing and Psychological Assessment A Review of Evidence and Issues. *American Psychologist* 56(2): 128-165.
- NASCIMENTO EMF, OLIVEIRA JB, PAES MJ, LOBO AP, SILVA ALA, SANTOS RJ, LEAL JLF, MOYA-BORJA GE. 2005. Miíases humanas por *Cochliomyia hominivorax* (Coquerel, 1858) (Diptera, Calliphoridae) em hospitais públicos da Cidade do Recife, Pernambuco, Brasil. *Entomologia y Vectores* 12(1): 37-51.
- NUNES RV, FERRAZ ACP, GADELHA BQ, COELHO VMA, LESSA CSS. 2009. Miíase furunculóide de localização atípica. *Revista da Faculdade de Medicina de Ribeirão Preto* 42(2): 164 – 166.

- NUORTEVA P. 1963. Sinanthropy of blowflies (Dipt. Calliphoridae) in Finland. *Annales Entomologia Fennici* 29: 1- 49.
- OLIVEIRA JTM, OLIVEIRA BMA, GONÇALVES AS, SERRA- FREIRE NM. 2004. Ocorrência de Miíases Humanas na Região da Baixada Fluminense, Estado do Rio de Janeiro, Brasil. *Entomologia y Vetores* 11(1): 85 -102.
- PASSMORE R, ROBSON JS. 1971. Tratado de enseñanza integrada de la Medicina. Barcelona: Científica Médica. 542 p.
- PASSOS MRL, CARVALHO AVV, SILVA ARL. 1997. Miíase vulvar. *Jornal Brasileiro de Doenças Sexualmente Transmissíveis* 9: 9-11.
- PRADO AP, GUIMARÃES JH.1982. Estado atual da distribuição e dispersão das espécies do gênero *Chrysomya* R-D na região neotropical (Diptera: Calliphoridae). *Revista Brasileira de Entomologia* 26: 225-231.
- QUIJADA J, BETHENCOURT A, RÍOS AL, AGUIRRE A, SULBARÁN D, GARCÍA M. 2012. Miiiasis Cutánea por *Cochliomyia hominivorax* (Coquerel, 1858) (Diptera: Calliphoridae) en Niñas con Pediculosis: Reporte de dos Casos. *Entomotropica* 27(2): 93-98.
- RIBEIRO FA, PEREIRA CSB, ALVES A, MARCON MA. 2001. Tratamento da miíase humana cavitária com ivermectina oral. *Revista Brasileira de Otorrinolaringologia* 67(6):755-761.
- SHINOHARA EH, MARTINI MZ, OLIVEIRA NETO HG, TAKAHASHI A. 2004. Oral myiasis treated with ivermectin: case report. *Brazilian Dental Journal* 15(1): 79-81.
- TARSO P, PIERRE P, MINGUINI N, PIERRE AM. 2004. Use of ivermectin in the treatment of orbital myiasis caused by *Cochliomyia hominivorax*, *Scandinavian Journal Infectology Disease* 36(6-7): 503-505.
- ZUMPT, F. 1965. Myiasis in man and animals in the World. London: 267 p.