

ANEMIA APLÁSICA Y EMBARAZO

Urdaneta Machado José¹, Baabel Zambrano Nasser,²
Contreras Benítez Alfi³, Benítez Betty⁴, Rangel Lisbeth⁴

RESUMEN

Objetivo: Aunque rara vez se encuentra durante el embarazo, la anemia aplásica (AA) es una complicación grave que aumenta el riesgo de infección y hemorragia, aumentando la morbi-mortalidad materna; por tal motivo, se propone reportar un caso clínico de AA y embarazo.

Caso Clínico: Se reporta el caso de una adolescente de 16 años, primigesta, con gestación intrauterina de 15 semanas por biometría fetal y diagnóstico de AA desde hace tres meses, tratada con ciclosporina A y prednisona; la cual ingresa por pancitopenia y cifras tensionales elevadas; conllevando a la decisión de interrumpir el embarazo debido al progresivo deterioro de la salud materna.

Conclusión: Si bien la anemia es una de las principales complicaciones durante la gestación, la asociación de AA y embarazo es infrecuente.

Palabras clave: Anemia Aplásica, Embarazo, Adolescente.

ABSTRACT

Objective: Although rarely the aplastic anemia (AA) is present during pregnancy, this is a serious complication that

increases the risk of infection and hemorrhage, increased maternal morbidity and mortality; for this reason, we proposed to report a clinical case of AA and pregnancy.

Case Report: To report a case of a 16-year-old adolescent, primigravida, with intrauterine gestation of 15 weeks by fetal biometry and diagnosis of AA for three months ago, treated with cyclosporine A and prednisone which is admits by pancytopenia and elevated blood pressure, leading to the decision to interrupt the pregnancy because of the progressive deterioration of maternal health.

Conclusion: Although anemia is one of the major complications during pregnancy, the association of AA and pregnancy is uncommon.

Key words: Aplastic Anemia, Pregnancy, Adolescent.

INTRODUCCIÓN

La prevalencia de anemia en el embarazo varía considerablemente debido a diferencias en las condiciones socioeconómicas, los estilos de vida y las conductas de búsqueda de la salud a través de las diferentes culturas. La anemia afecta a casi la mitad de todas las embarazadas

1. Dr. en Ciencias Médicas. Universidad del Zulia. Facultad de Medicina. Departamento de Morfofisiopatología. doctorjrjm@hotmail.com

2. Dr. en Ciencias Médicas. Universidad del Zulia. Departamento de Ginecología y Obstetricia. Instituto Venezolano de los Seguros Sociales

3. Dr. En Ciencias Médicas. Instituto Venezolano de los Seguros Sociales.

4. Magister Scientiarum. Universidad del Zulia. Facultad de Medicina. Departamento de Morfofisiopatología

Recibido: 06.06.2012, Aceptado: 03.12.2012

en el mundo: al 52 % de las embarazadas de los países en vías de desarrollo y al 23 % de las embarazadas de los países desarrollados; siendo principalmente debida a deficiencias de micronutrientes como el hierro y los folatos ¹.

Aunque rara vez se encuentra durante el embarazo, la anemia aplásica (AA) es una complicación grave que aumenta el riesgo de infección y hemorragias, principales causas de morbi-mortalidad materna. Este tipo de anemia es un raro desorden clínico caracterizado por pancitopenia e hipoplasia de la médula ósea ².

Según la Sociedad Americana de Hepatología, se define pancitopenia como al menos dos de los siguientes criterios requeridos: hemoglobina menor de 10 g/dl, plaquetas menores de 100.000 mm³/sangre y un conteo de neutrófilos menor de 1,5x10⁹/L e hipocelularidad como los hallazgos de conteo menor al 25 %, con reemplazo de células grasas, en ausencia de infiltrado ³.

La incidencia de esta enfermedad no ha sido demostrada, pero muchos estudios muestran cifras desde 0,6 hasta 6,1 casos por millón de habitantes , siendo más frecuente en la adolescencia y en personas de la quinta o sexta década de la vida ³. Esta patología es más frecuente en los países asiáticos que en el mundo

occidental, estimándose tasas de incidencia en China, Tailandia y Corea, 2 a 3 veces más alta que en Europa y Estados Unidos, donde se podría considerar como infrecuente ⁴.

La AA ha sido vinculada con la exposición ambiental, desde químicos como bencenos o pesticidas hasta medicamentos como el cloramfenicol, agentes infecciosos como los virus de la hepatitis y muy raramente complicando la gestación ⁴. La anemia aplásica y el embarazo casi siempre ocurren de manera simultánea por azar, siendo un evento raro asociado con altas tasas de mortalidad y morbilidad tanto materna como fetal, tanto que su pronóstico es pobre en aquellas pacientes que la desarrollan durante el embarazo, con resultados no satisfactorios para éste ³.

A pesar de que el primer caso de AA descrito en la literatura por Ehrlich en 1888 ocurrió en una mujer embarazada⁵, a nivel mundial se han reportado menos de un centenar de casos; la mayoría de los cuales proviene de Japón, con una morbilidad y mortalidad materno-fetal significativa ⁶. Por tal motivo, se propone difundir caso clínico de interés para la comunidad médica dada la baja prevalencia de esta entidad clínica, así como a las connotaciones éticas implícitas en el manejo de este caso en particular.

Presentación del caso clínico

Se trata de adolescente de 16 años de edad, primigesta, con fecha de última regla imprecisa y diagnóstico de hipoplasia medular severa desde hace 3 meses aproximadamente tratada con ciclosporina (200 mg. VO OD) y prednisona (25 mg. VO OD), quien acude a la emergencia obstétrica de la Maternidad “Dr. Armando Castillo Plaza” de la División de Ginecología y Obstetricia del Servicio Autónomo Hospital Universitario de Maracaibo, referida desde el centro de especialidades pediátricas de la localidad, por presentar hallazgo ecográfico de embarazo de 15 semanas según la biometría fetal con oligoamnios moderado, motivo por el cual previa valoración y discusión del caso se decide su ingreso con los siguientes diagnósticos:

1. Embarazo simple de 15 semanas según ecografía
2. Anemia aplásica
3. Alto riesgo obstétrico: adolescente embarazada

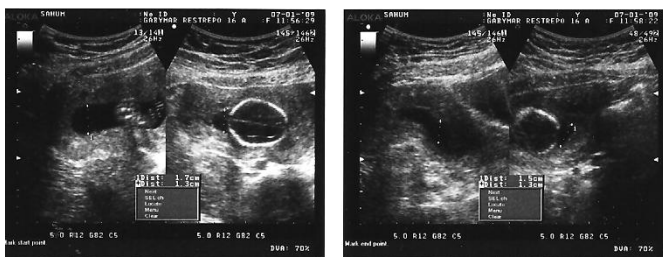


Figura 1. Ecograma obstétrico. Nótese la presencia de embarazo intrauterino

Dentro de los antecedentes de importancia se encontraron los siguientes: antecedente de familiar con cáncer de mama, asma bronquial en la infancia, diagnóstico de hipoplasia medular severa desde hace tres meses tratada con inmunosupresores (ciclosporina y prednisona), e infección respiratoria difusa durante I trimestre del embarazo actual que ameritó tratamiento hospitalario en centro privado. Asimismo, en lo referente al control prenatal, se trata de embarazo no controlado pues desconocía su existencia, con FUR imprecisa, tipificación sanguínea O (+), serología para HIV, hepatitis, toxoplasmosis y sífilis negativa.

Al momento del ingreso la paciente se encontraba en condiciones clínicas estables, con tensión arterial de 120/80 mmHg, Pulso de 80 x minuto, Respiración de 16 x minuto, moderada palidez cutánea mucosa y equimosis y hematomas en áreas de venopunción. Esfera cardiopulmonar sin alteraciones. Abdomen blando depresible no doloroso, útero aumentado de tamaño, altura uterina de 12 cm., al tacto vaginal cuello grueso, posterior, permeable al orificio cervical externo. Resto del examen físico dentro de parámetros normales.

Los exámenes complementarios efectuados durante el ingreso revelaron la presencia de

pancitopenia: anemia de 6,3 g/dL leucopenia de 2490 x mm³ a expensas de segmentados (84 %), y trombocitopenia de 20.000 plaquetas x mm³; hiperglucemia (146 mg/dl), hipokalemia (potasio DE 2,5 mEq/l), elevación de la urea sérica (40 mg/dl) y de enzimas hepáticas (transaminasa pirúvica 71 u/L), y hematuria microscópica detectada en el uroanálisis (22-24 GR x campo).

La paciente ingresa al servicio con el plan de estabilizar las alteraciones hematológicas y electrolíticas presentes, monitoreo materno-fetal, realización de exámenes complementarios e ínter-consultas con los servicios de medicina interna, hematología, medicina crítica, nutrición y psicología; para posteriormente discutir el caso en junta médica y decidir la conducta a practicar.

Se instala tratamiento médico con antibioticoterapia (Cefepime 1 g. EV c/12 horas, ciclosporina (200 mg. VO OD), prednisona (25 mg. VO OD), alfa-metil-dopa (500 mg. VO c/6 horas), nifedipina (20 mg. VO c/12 horas), albúmina humana al 20%, factor estimulador de colonias (Granulocyte ® 1 ampolla SC OD), esomeprazol (40 mg EV OD), ácido fólico (10 mg EV OD) y complejo vitamínico B (2 CC EV OD). Asimismo, se administraron dos unidades de concentrado de glóbulos rojos y 14 unidades de concentrados plaquetarios.

El aspirado de médula ósea revelaba médula ósea con panhipoplasia celular en relación probable con hipoplasia medular, y la biopsia evidenciaba médula ósea con hipoplasia moderada para la edad y celularidad de 30%, con hematopoyesis trilineal con maduración adecuada, con infiltración grasa, sin evidencia de infiltración por leucemia o linfoma.



Figura 2. Aspirado de Médula ósea. Corte teñido de hematoxilina-eosina, con aumento de 10X y 100X. Obsérvese la gran hipocelularidad y el infiltrado grasa

Durante su estancia intrahospitalaria, la paciente se mantiene con cifras tensionales arteriales elevadas, a pesar del tratamiento hipotensor con nifedipina y alfa-metil-dopa. Los controles séricos realizados constataron la persistencia de las alteraciones electrolíticas (hipokalemia e hipocalcemia), metabólicas (hiperglicemias), hepáticas (aumento de los valores séricos de las transaminasas, bilirrubina total y fraccionada, deshidrogenasa láctica), además de la disminución sostenida en los niveles de hemoglobina, plaquetas y leucocitos; alcanzando valores de 6 g., 1.700 x mm³ y

8.000 x mm³, respectivamente. Asimismo se evidenció la presencia de proteinuria (1100 mg/24 horas), hipoproteinemia, test de creatinina en secreción vaginal positivo y concentración sérica de ciclosporina de 283 ng/ml., niveles tóxicos a pesar de recibir dosis bajas del medicamento. Los estudios de imágenes realizados permitieron corroborar la presencia del oligoamnios, así como de litiasis vesicular y esplenomegalia difusa de grado leve.

Ante estas circunstancias, se presentaron unas series de controversias y dilemas porque la paciente ameritaba el inicio de otro tipo de terapia inmunosupresora que permitiera corregir las severas condiciones maternas de la paciente; más sin embargo, estos fármacos presentan una contraindicación de uso en pacientes obstétricas debido a que presentan una serie de efectos adversos para el feto. Por tanto en junta médica con especialistas en Perinatología, Hematología y Medicina Interna se decide que la conducta más recomendada para este caso era la interrupción del embarazo, debido al severo compromiso materno dado por la presencia de la hipoplasia medular, el cuadro hipertensivo severo y la gran afectación renal presente; aunado al desfavorable pronóstico fetal debido a las mismas condiciones maternas y al uso de

drogas inmunosupresoras durante el periodo periconcepcional.

Por tanto, se concluyó sugerir la realización de la dilatación y evacuación uterina mediante el uso de prostaglandínicos tipo misoprostol (Cytotec ®), solicitando previamente el consentimiento informado por parte de los representantes de la paciente, la asesoría por parte de los representantes legales de la institución, el informe del caso a las autoridades gubernamentales para la protección del menor (LOPNA), garantizando la disponibilidad de hemoderivados, quirófanos y cupo en la unidad de cuidados intensivos, para preveer cualquier circunstancia que pudiese presentarse durante el tratamiento indicado. Cabe destacar que tuvo que ser diseñado un instrumento que permitiese ser utilizado para el consentimiento informado del procedimiento a ejecutar, puesto que la institución carecía de un formato acorde tanto a lo estipulado por las leyes nacionales como a los lineamientos internacionales en bioética.

Una vez dadas estas condiciones se procedió a efectuar el aborto terapéutico, así posterior a la administración de tres dosis de misoprostol se logra la evacuación uterina obteniéndose un producto de sexo masculino de 14 semanas de gestación aproximadamente,

con malformaciones en línea media de la cara, labio y paladar hendido. Se procede a efectuar aspiración uterina con cánula al vacío, obteniéndose moderados restos ovulares no fétidos.

Posterior al procedimiento, la paciente se mantiene estable, en aislamiento estricto, recibiendo antibioticoterapia, factor estimulador de colonias y medidas generales. No hubo la necesidad de administrar hemoderivados, la paciente es egresada al quinto día de postoperatorio en buenas condiciones generales, con mejoría de la biometría hemática (Hemoglobina de 8,4 g., leucopenia de 4180 x mm³ y plaquetas de 115.000 plaquetas x mm³). En la actualidad la paciente es manejada por el Servicio de Onco-Hematología, en espera de la realización de un trasplante de médula ósea.

DISCUSIÓN

Según Machín et al ⁷, este trastorno descrito por primera vez en una joven embarazada por Paul Ehrlich en 1888 y denominado bajo el término de AA en 1904 por Chauffard, ha sido identificado como un trastorno infrecuente de la médula ósea propio de la juventud siendo más frecuente en pacientes entre los 15 y 25 años de edad ⁸; tal cual como se presenta en este caso donde la afectada es una adolescente de dieciséis años.

Algunas investigaciones plantean, que su incidencia muestra una importante variabilidad geográfica, se conoce que es menos frecuente en Europa, Norteamérica y Brasil, que en Asia donde la incidencia es 2 a 3 veces más alta ^{9, 10}. Asimismo esta incidencia ha sido reportada en 2,34 casos anuales por cada millón de habitantes, con una mortalidad a los dos años de 1 por cada millón de habitantes; ambas incrementadas en relación a la edad ⁹.

Este tipo de anemias tiene tres formas de presentación: la idiopática que es la más frecuente (70 % de los casos) en la cual no se le atribuye causa alguna, las hereditarias que incluyen la anemia de Fanconi, la disqueratosis congénita y el síndrome de Schwachman; y la forma adquirida que incluyen radiación, fármacos, infecciones, agentes químicos, colagenopatías, embarazo, entre otras ¹¹. En esta paciente, se descartaron la presencia de alguna de estas formas hereditarias así como la exposición a fármacos como el cloranfenicol, o químicos como los pesticidas domésticos.

La AA representa una rara complicación del embarazo ⁹, el número de casos referidos en la bibliografía no ha llegado a superar los 50 casos ¹². En Europa, el Grupo para trasplante de médula ósea y sangre (EBMT) reporta en el año

2002 una serie de 36 casos ⁵.

Las pacientes embarazadas con anemia aplásica pueden ser divididas en dos grupos: aquellas que desarrollan la enfermedad en el curso del embarazo y las que padecían la entidad previamente, teniendo mejor pronóstico estas últimas ya que pueden someterse al trasplante de médula ósea y desarrollar posteriormente embarazos normales ⁶.

Aunque ha sido asociado el embarazo con varios casos de anemia aplásica, la presentación clínica de cada uno es diferente así que su relación aún no se ha identificado ¹⁰. Sin embargo, esta asociación con el embarazo, no proviene de estudios epidemiológicos formales, sino más bien del hecho de que se ha sugerido tanto que la AA puede remitir espontáneamente posterior al aborto o parto, como que fallas preexistentes en la médula ósea pueden empeorarse durante la gestación ^{5,9}. Asimismo, no se ha encontrado relación entre la edad gestacional y el desarrollo de la anemia aplásica, siendo característico que en uno de cada tres casos la culminación del embarazo esté asociada con la remisión de la aplasia ⁶.

La causa del fallo de la hematopoyesis en la AA parece ser multifactorial y se han invocado varias teorías: (a) ausencia o defecto de los

precursores hematopoyéticos, (b) afectación del microambiente medular y (c) reacción inmune contra el tejido hematopoyético ⁷. Sin embargo, no está claro como el embarazo podría modificar la biometría hemática en pacientes con AA o afectar el curso de esta enfermedad. Tanto los cambios hormonales y la alteración de la inmunidad durante el embarazo como la disminución de las reservas medulares debido a las demandas pudiesen ser posibles explicaciones ⁵.

Hasta la fecha, algunas teorías sugieren un proceso de inmunosupresión, mas no se ha comprobado en todos los casos. Se ha planteado que se deba a un desequilibrio entre el lactógeno placentario humano y la eritropoyetina, asociación que ha sido sugerida como posible mecanismo de supresión de la hematopoyesis, teoría soportada bajo la observación de resolución espontánea en un tercio de las embarazadas después del parto y con presencia de recaídas en embarazos posteriores. También se ha sugerido que el embarazo causa la AA por mecanismos hormonales, debido a que los niveles altos de estrógenos inhiben la hematopoyesis canina, patogénesis similar que se plantea para los humanos ³.

En estos casos de AA, la sintomatología clínica depende de la severidad de la citopenia

y del tiempo requerido para su desarrollo ¹³. La anemia puede conducir a la presencia de fatiga, disnea y síntomas cardiovasculares, mientras que la trombocitopenia a sangrados de mucosas o posterior a contusiones y la neutropenia incrementa agudamente la susceptibilidad a las infecciones ¹⁴.

Los criterios diagnósticos de AA han sido definidos y se refiere a una aplasia o hipoplasia de la médula ósea con citopenia en sangre periférica; asimismo deben excluirse otras condiciones asociadas con pancitopenia, tales como la anemia de Fanconi, los síndromes mielodisplásicos o leucemias ¹³.

En el aspirado y en la biopsia de MO además de la hipocelularidad con depresión de los 3 sistemas hemopoyéticos, puede existir un aumento de linfocitos, células plasmáticas, fibroblastos, y en ocasiones hemofagocitosis ⁷. Asimismo, se puede observar tanto la presencia de infiltración grasa (yellow fat) en los espacios óseos producto de la falla en la producción de células sanguíneas, como la ausencia de diversas formas inmaduras ¹⁴. La mayoría de estas características estuvieron presentes en las muestras analizadas de esta paciente.

Se deben definir como casos severos cuando el paciente presente celularidad en médula ósea

menor a 25 % y al menos dos de los siguientes criterios: conteo de neutrófilos menor a $0,5 \times 10^9/L$, conteo de plaquetas menor a $20 \times 10^9/L$, y conteo de reticulocitos menor a $20 \times 10^9/L$ ^{13, 15}. Si bien, la paciente desarrolló una florida sintomatología que comprometía seriamente el bienestar materno-fetal, no reunía completamente todos estos criterios de severidad, puesto que se evidenció una celularidad del 30 % aunque el conteo de las series hemáticas superaba enormemente estos límites.

Con relación al pronóstico materno-fetal, este ha mejorado significativamente después de los finales de la década de los cincuenta, incrementándose las tasas de supervivencia tanto para la madre como el feto de 43 % y 36 % a 81 % y 76 %, respectivamente ⁶. Se conoce que las infecciones y las hemorragias son las principales causas de muerte en pacientes con AA; a este respecto en gestantes con AA asociada el riesgo de infección o muerte es sumamente alto y la mortalidad mayor al 20 % ¹⁶.

Aunque es posible que puedan darse casos de embarazos sin complicaciones en estas pacientes ^{5,13}, el riesgo parece ser mayor en pacientes con trombocitopenia severas y hemoglobinuria paroxística nocturna ⁵; sólo si la AA se diagnostica durante los primeros cinco

meses del embarazo, el conteo de plaquetas y leucocitos no afectarán de manera relevante el pronóstico⁶. La decisión de terminar el embarazo todavía se mantiene controversial, sin embargo muchos autores sugieren este método temprano en el embarazo ya que esto puede estar seguido de una mejoría hematológica^{6,16}; es por ello que en esta paciente donde las condiciones hematológicas empeoraban y la salud materna se deteriora a pesar del tratamiento recibido se decidió la culminación de la gestación.

Asimismo se recomienda el uso de métodos contraceptivos en las pacientes que han sufrido este trastorno porque se han reportado episodios recurrentes de AA en embarazos posteriores¹⁶. El riesgo de recaídas en futuros embarazos es de aproximadamente del 20 %, habiéndose reportado un caso fatal en la literatura revisada¹³. Para otros autores el riesgo de recaídas en la población general fue del 35% luego de 14 años del inicio de la enfermedad y si bien la incidencia es mayor durante el embarazo, la probabilidad de una recaída durante 9 meses debería ser menor al 2%⁵.

En caso que se decida proseguir con la gestación, la decisión de la vía final del parto continúa siendo controversial, porque algunos autores prefieren el parto vaginal espontáneo y otros optan por

la terminación temprana del embarazo, ya sea por cesárea o por parto inducido; sin embargo, se debe evaluar el estado hematológico de la paciente y condiciones del feto y la presencia de infecciones en la paciente, porque la cesárea incrementa el riesgo de infecciones^{6,16}.

Cualquiera que sea la vía de finalización del embarazo se debe estabilizar a la paciente hematológicamente, teniendo los valores mínimos de plaquetas a 20,000 x mm³ y hemoglobina 11.5-12.5 g/dl, también se debe hacer uso de antibióticos profilácticos para evitar cualquier riesgo de infección⁶. Asimismo, es necesaria una adecuada analgesia obstétrica durante la conducción del parto o la inducción de la anestesia dado que la hipertensión arterial sistólica resultante del dolor puede conducir a una hemorragia intracraneal, sobretodo en caso donde exista una trombocitopenia severa¹⁶.

En cuanto al tratamiento recibido por esta paciente, el cual constó básicamente de la administración de hemoderivados, antibioticoterapia, factor estimulante de colonias (Granulocyte®), y ciclosporina, se han encontrado diversas consideraciones en la literatura revisada. Cuando se utilizan solamente antibióticos y transfusiones sanguíneas la tasa de supervivencia es peor, estando relacionada

con la severidad de la pancitopenia ¹⁴. La terapia antimicrobiana dependerá de la severidad de la neutropenia y de la presencia de signos y síntomas de infección ¹³.

El uso de factores de crecimiento es igualmente controversial pues ha sido asociado como un factor de riesgo para el desarrollo de síndrome mielodisplásicos y leucemia mieloide aguda; sin embargo representa una excelente alternativa terapéutica cuando no puede efectuarse un trasplante alogénico de células madres hematopoyéticas ^{13, 17}. El factor de crecimiento estimulador de granulocitos ha sido introducido como una terapia de soporte en pacientes con esta patología, sin embargo no debe verse como una terapia única para estos casos; el uso racional de estos en AA esta basado en su habilidad para estimular la producción de precursores de neutrófilos, reforzar la función de los neutrófilos maduros y mejorar la neutropenia y sus complicaciones ^{2, 17}.

La terapéutica inmunosupresora para el tratamiento de la AA consiste en la administración de inmunoglobulinas antitimocítica o antilinfocítica y ciclosporina A, a dosis de 5 mg./Kg./día vía oral ^{2, 13}. La ciclosporina tiene un efecto sobre la función de las células T debido a una inhibición directa en la expresión

de proteínas nucleares reguladoras, resultante en la reducción de la proliferación de células T y su activación. Sin embargo su uso conlleva diferentes efectos colaterales que pudiesen ser controlados al reducir la dosis; el daño renal es inusual sobretodo si se mantienen los niveles séricos alrededor de 200 ng/ml ¹⁰. En el presente caso a pesar de haber recibido una dosis menor a la indicada, los niveles séricos del fármaco permanecieron sobre el nadir recomendando; presentándose una severa afectación renal con agravamiento del cuadro hipertensivo presentado por la paciente.

Otra preocupación presentada fue la utilización de este fármaco durante el periodo embrionario de la gestación, en plena organogénesis; sin embargo datos provenientes de estudios de pacientes con trasplante renal han demostrado que el uso de la ciclosporina A no incrementaba el riesgo de malformaciones congénitas ⁵. Asimismo, la combinación de este inmunomodulador con factores estimuladores de colonias, tal cual se empleo en esta paciente, conlleva a tasas de supervivencia a largo plazo cercanas al 80 % ¹⁷.

En casos de AA severa o muy severas el tratamiento de elección es el trasplante alogénico de células madres hematopoyéticas,

sin embargo este no siempre es posible debido a la incompatibilidad HLA con el donante, la edad del paciente y los costos del trasplante^{2,10}. El pronóstico posterior a un trasplante mejora dramáticamente, reportándose tasas de supervivencia de 73 % a los 3 meses, 57 % a los 2 y 5 años y 51 % a los 15 años⁹; sin embargo este dependerá de la intervención temprana y la edad del paciente, la cual sigue siendo el mejor predictor del pronóstico¹⁸. Igualmente, la probabilidad de un embarazo luego de 20 años del trasplante ha sido reportado en alrededor del 47 %, de un rango de 26 % a 61 %¹⁹.

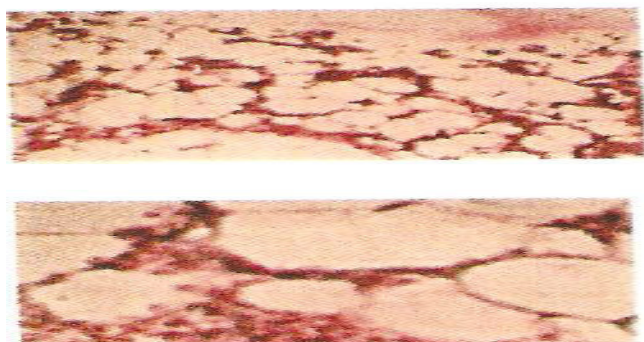


Figura 3. Biopsia de medula ósea, Fíjese la escasa ausencia de células hematopoyéticas y el gran infiltrado graso "yellow fat".

Como puede verse, el manejo de las pacientes embarazadas con AA implica una vigilancia estricta tanto de los parámetros hematológicos como del bienestar materno-fetal, y la toma de decisiones controversiales en cuanto al manejo médico o la culminación o no de la gestación. Afortunadamente esta asociación sigue siendo

infrecuente, sin embargo es recomendable la utilización de medidas anticonceptivas en pacientes que presentan esta patología y esperar la mejoría de las condiciones de la paciente para planificar el embarazo.

Asimismo, es prioritario que cada institución sanitaria cuente con formularios para el consentimiento informado específico para cada procedimiento a realizar y acorde a los lineamientos internacionales para su diseño; fundamentado en el imperativo de máximo respeto a la dignidad del ser humano enfermo. El profesional de la salud, precisa reconocer que el consentimiento pleno ofrecido por el paciente, para cualquier procedimiento, solamente podrá ser efectuado después de él haber sido suficientemente informado y comprendido todas las variables necesarias para tal decisión y, para tanto, depende enteramente de la iniciativa y dedicación del médico; por lo que resulta imperioso retomar el consentimiento como proceso de encuentro y diálogo, entre el profesional de la salud y el paciente²⁰.

En Venezuela, el consentimiento informado está establecido en la Constitución y demás leyes de la República, así como en el Código de Deontología Médica; sin embargo, aún se continúa omitiendo en la práctica médica cotidiana, lo

cual ante la promulgación de la Ley Orgánica sobre el Derecho de las mujeres a una vida libre de violencia que declara sanciones en aquellos casos en los que se realicen intervenciones obstétricas sin el debido consentimiento, representa un alerta para que deba ser instaurado lo que constituye un derecho de la paciente. En lo referente a esta deben incluirse, por lo menos, los procedimientos contemplados en esta ley, así como aquellas intervenciones quirúrgicas que ameriten la aplicación de anestesia general o regional; radiología con contraste intravascular; pruebas invasivas o con aplicación de anestesia; endoscopia terapéutica; biopsia de órganos con riesgo; donación y recepción de hemoderivados; ensayos clínicos; técnicas de reproducción humana asistida; entre otros ²¹.

REFERENCIAS

1. Candio F, Hofmeyr GJ. Tratamientos para la anemia ferropénica en el embarazo: Comentario de la BSR. La Biblioteca de Salud Reproductiva de la OMS. 2007; Ginebra: Organización Mundial de la Salud.
2. Gurion R, Gafter-Gvili A, Paul M, Vidal L, Ben-Bassat I, Yeshurun M, Shpilberg O, and Raanani P. Hematopoietic growth factors in aplastic anemia patients treated with immunosuppressive therapy systematic review and meta-analysis. *Haematol.* 2009; 94 (5):712-719.
3. Issaragrisil S, Kaufman DW, Anderson T, Chansung K, Leaverton PE, et. al. The epidemiology of aplastic anemia in Thailand. *Blood.* 2006;107 (4):1299-1307
4. Álvarez LC, Barros J, Ladrón de Guevara M. Anemia aplásica y embarazo. *Salud Uninorte.* 2007; 23 (1): 120-126
5. Tichelli A, Socié G, Marsh J, Barge R, Frickhofen N, McCann S, et al. Outcome of pregnancy and disease course among Women with aplastic anemia treated with immunosuppression. *Ann Intern Med.* 2002;137 (3):164-172
6. Cartagena E, Zelaya A, Gutiérrez GA, Castro GM, Barahona K, Díaz F, et al. Reporte de un caso: Anemia Aplásica en el embarazo. *Rev Fac Cien Méd.* 2004; (1): 55-59.
7. Machín S, Svarch E, Dorticós E. Aplasia Medular. Actualización. *Rev Cubana Hematol Inmunol Hemoter.* 1999; 15 (2):79-90
8. Scheinberg P, Wu CO, Núñez O, Young NS. Long-Term Outcome of Pediatric Patients with Severe Aplastic Anemia Treated with Antithymocyte Globulin and Cyclosporine. *J Pediatr.* 2008;153 (6):814-9
9. Montané E, Ibáñez L, Vidal X, Ballarin E, Puig

- R, García N, Laporte JR, Catalan Group for the Study of Agranulocytosis and Aplastic Anemia. Epidemiology of aplastic anemia: a prospective multicenter study. Haematol. 2008 Apr; 93(4):518-523.
10. Young NS, Calado RT, Scheinberg P. Current concepts in the pathophysiology and treatment of aplastic anemia. Blood. 2006; 108 (8):2509-2519.
11. Ruiz HF. Anemia Aplásica. México: Universidad Juárez del Estado de Durango. 2009.
12. Centers for Diseases Control. Recommendations to prevent and control iron deficiency in the United States. MMWR. 1998; 47 (RR - 3): 1 – 29.
13. Bacigalupo A, Passweg J. Diagnosis and Treatment of Acquired Aplastic Anemia. Hematol Oncol Clin N Am. 2009; 23 (2) 159–170.
14. Young NS. Acquired Aplastic Anemia. Ann Intern Med. 2002; 136(7):534-546.
15. Guinan EC. Acquired Aplastic Anemia in Childhood. Hematol Oncol Clin North Am. 2009; 23(2):171-91.
16. Leong KW, Teh A, Bosco JJ, Lim J. Successful pregnancy following aplastic anaemia. Postgrad Med Jr. 1995;71 (840):625-627
17. Socié G, Mary JY, Schrezenmeier H, Marsh J, Bacigalupo A, Locasciulli A, et al. Granulocyte-stimulating factor and severe aplastic anemia: a survey by the European Group for Blood and Marrow Transplantation (EBMT). Blood. 2007;109(7):2794-2796
18. Locasciulli A, Oneto R, Bacigalupo A, Socié G, Korthof E, Bekassy A, et al. Outcome of patients with acquired aplastic anemia given first line bone marrow transplantation or immunosuppressive treatment in the last decade: a report from the European Group for Blood and Marrow Transplantation. Haematol. 2007; 92 (1):11-18
19. Deeg HJ, Leisenring W, Storb R, Nims J, Flowers MED, Witherspoon RP, et. al. Long-Term Outcome After Marrow Transplantation for Severe Aplastic Anemia. Blood. 1998; 91 (10): 3637-3645
20. De Siqueira JE. Los orígenes del consentimiento informado en clínica. Rev Bioet Latinoam [Internet]. 2009 [Citado 2010 Oct 14]; 3 (3). Disponible en: <http://www.saber.ula.ve/bitstream/123456789/27949/6/articulo3.pdf>.
21. Uzcátegui O, Toro J. Consentimiento Informado. Rev Obstet Ginecol Venez. 2008; 68 (1): 1 - 4.