

Casos Clínicos:

**ODONTOMA COMPLEJO EXTENSO ASOCIADO A TERCER MOLAR RETENIDO EN BASE DE MANDÍBULA: RELATO DE CASO CLÍNICO**

**Recibido para arbitraje: 19/02/2009**

**Aceptado para publicación: 15/07/2010**

- **Elen de Souza Tolentino**, cirujano-dentista graduada por la Universidad Estadual de Maringá (UEM), académica del curso de Estomatología en nivel de Maestría de la Facultad de Odontología de Bauru - Universidad de São Paulo (FOB-USP);
- **Osny Ferreira Jr**, Profesor Doctor Asistente del Departamento de Estomatología de la Facultad de Odontología de Bauru - Universidad de São Paulo (FOB-USP), miembro de la Sociedad Brasileña de Pesquisa Odontológica (SBPqO);
- **Reinaldo Mazzottini**, Cirujano Buco-Maxilo-Facial del Hospital de Reabilitação de Anomalias Craniofaciais (Centrinho);
- **Alberto Consolaro**, Profesor Doctor Titular del Departamento de Patología de la Facultad de Odontología de Bauru - Universidad de São Paulo (FOB-USP), miembro de la Sociedad Brasileña de Patología;
- **Leslie Caroll Casas-Apayco**, cirujano-dentista graduada por la Universidad de San Martín de Porres (USMP), académica del curso de Dentística en nivel de Maestría de la Facultad de Odontología de Bauru - Universidad de São Paulo (FOB-USP);
- **Ana Lúcia Álvares Capelozza**, Profesora Doctora Asociada del Departamento de Estomatología de la Facultad de Odontología de Bauru - Universidad de São Paulo (FOB-USP), miembro de la Sociedad Brasileña de Radiología (ABRO).

**Autor para correspondencia:**

Elen de Souza Tolentino. Rua Campos Sales, 255 apto 602, Zona 7. CEP 87020-080 Maringá-Paraná- Brasil

Email: [elen\\_tolentino@hotmail.com](mailto:elen_tolentino@hotmail.com)

**Resumen**

Los odontomas son tumores odontogénicos mixtos, diferenciados según sus características anatómicas en odontoma compuesto y complejo. El odontoma complejo es el más raro y normalmente se presenta con un curso evolutivo asintomático, puede ocasionar retención, mal posición dentaria y el aumento de volumen local. La terapéutica incluye exéresis completa de lesión. La evaluación histológica es importante, debido a la rara posibilidad de tratarse de un odontoma ameloblástico. El presente trabajo presenta un caso de una paciente de 18 años, transferida por un odontólogo para la evaluación de una lesión en la mandíbula del lado derecho. En la imagen radiográfica panorámica, se observó un área extensa radiopaca irregular, de evolución indeterminada, con aproximadamente 5 centímetros de diámetro, en la región del cuerpo y ángulo mandibular derecho. El tercer molar inferior derecho retenido y orientado hacia la base de la mandíbula, circunscrito por un área radiolúcida y el segundo molar inferior derecho ausente. Al examen físico intrabucal, observamos una tumefacción dura a la palpación en la superficie lingual de esta región. El diagnóstico presuntivo fue de odontoma complejo y quiste dentífero envolviendo el tercer molar. El examen microscópico reveló la presencia de folículos pericoronarios envolviendo el diente tercero molar inferior derecho y, en el interior de la masa removida, presencia de conglomerado irregular de esmalte, dentina, cemento y tejido pulpar. El diagnóstico final fue de odontoma complejo. La paciente se encontraba en observación de 5 años, sin signos clínicos y

radiográficos de recidiva.

**Palabras claves:** odontoma complejo, mandíbula, tercer molar retenido.

## **EXTENSIVE COMPLEX ODONTOMA ASSOCIATED WITH AN UNERUPTED THIRD MOLAR IN THE MANDIBLE BASE: CASE REPORT**

### **Abstract**

Odontomas are mixed tumors which can be divided into two types: the complex and the compound odontoma. Complex odontoma is rare, and usually presents an asymptomatic course, being able to cause dental impaction, wrong teeth position and local volume increase. Surgical treatment of these lesions consists of local removal and curettage. The microscopic evaluation is important, because of the possibility of an ameloblastic odontoma. We report a case of an 18-year-old woman with a lesion involving the right mandible. In panoramic radiography we observed an extensive irregular radiopaque area with unknown evolution and approximately 5cm of diameter, in molar mandible region. Teeth 48 impacted and displaced to the mandible base, involved for a radiolucid area and absence of 47 tooth. The previous diagnosis was complex odontoma and dentigerous cyst involving the third molar. The microscopic examination showed a dental follicle surrounding tooth 48 and in the removed mass, haphazard fashion with enamel, dentin, cementum and pulp. Final microscopical diagnosis was complex odontoma. The patient is being followed-up for five years and no clinical and radiological evidences of recurrence were found.

**Key-words:** Complex odontoma, mandible, impacted third molar tooth

### **Introducción**

Los odontomas son el tipo de tumores odontogénicos más comunes de los maxilares<sup>1</sup>. Estas lesiones benignas son definidas como anomalías de desarrollo (hamartomas)<sup>2,3,4</sup>, no siendo consideradas verdaderas neoplasias. Los factores etiológicos, no obstante no definidos, pueden relacionarse a trauma local, infección y factor genético<sup>5</sup>.

La composición estructural de un odontoma consiste en tejido dental maduro: esmalte, dentina, cemento, y tejido pulpar. Son tumores odontogénicos mixtos, diferenciados según sus características anatómicas en odontoma compuesto y complejo. El odontoma compuesto es formado por varios dentículos aglomerados envueltos por una capsula fibrosa, más comunes en las región anterior del maxilar superior. El odontoma complejo es constituido de una masa tumeriforme bien definida<sup>6</sup>, son más raros y normalmente presentan curso evolutivo asintomático, pueden ocasionar impactación y/o mal posición dentaria y aumento de volumen local<sup>7</sup>.

El diagnóstico generalmente se realiza a través de examen radiográfico, no existiendo una predilección por el maxilar superior o inferior. Las imágenes radiográficas presentan límites bien definidos de la lesión, sin forma específica, aspecto radioopaco y apariencia de masa irregular desorganizada.<sup>8</sup>

La terapéutica frecuentemente preconizada incluye la exéresis completa de la lesión sin margen de seguridad, ya que no hay relatos de recidiva. Sin embargo, debe ser realizada la evaluación histológica debido a la rara posibilidad de tratarse de un odontoma ameloblástico<sup>9</sup>.

El objetivo de este trabajo es presentar un caso clínico de un odontoma complejo de grandes proporciones en la región posterior del maxilar inferior, cuyo tratamiento de elección fue la exéresis de la

lesión en ambiente hospitalario.

### Relato de caso clínico

Paciente de 18 años, sexo femenino, leucoderma, orientada para la clínica de Estomatología de la Facultad de Odontología de Bauru (FOB-USP) para la evaluación de una lesión en la mandíbula del lado derecho.

En la imagen radiográfica panorámica, se detecta un área extensa radioopaca de forma irregular, con tiempo de evolución indeterminado, de aproximadamente 5 centímetros de diámetro en la región del cuerpo y ángulo mandibular derecho. El diente 4.8 se presentaba retenido y orientado hacia la base de la mandíbula, circunscrito por un área radiolúcida. El diente 4.7 estaba ausente (Figura 1). En la radiografía oclusal total de mandíbula, presencia de una ligera expansión en la cortical lingual del lado derecho (Figura 2). Una radiografía postero-anterior de la mandíbula también fue realizada (Figura 3).

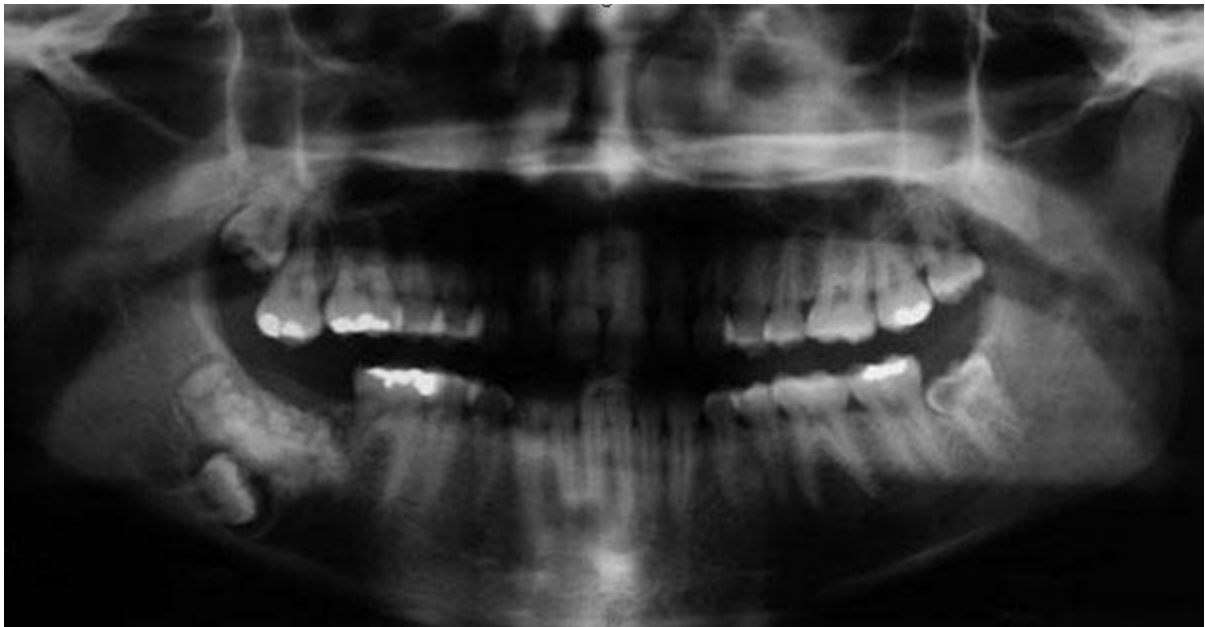


Figura 1

Radiografía panorámica. Se observa una extensa área radioopaca en la región del cuerpo y ángulo mandibular derecho, diente 48 orientado hacia la base de la mandíbula y el diente 47 ausente. Reabsorción interna en el diente 38.

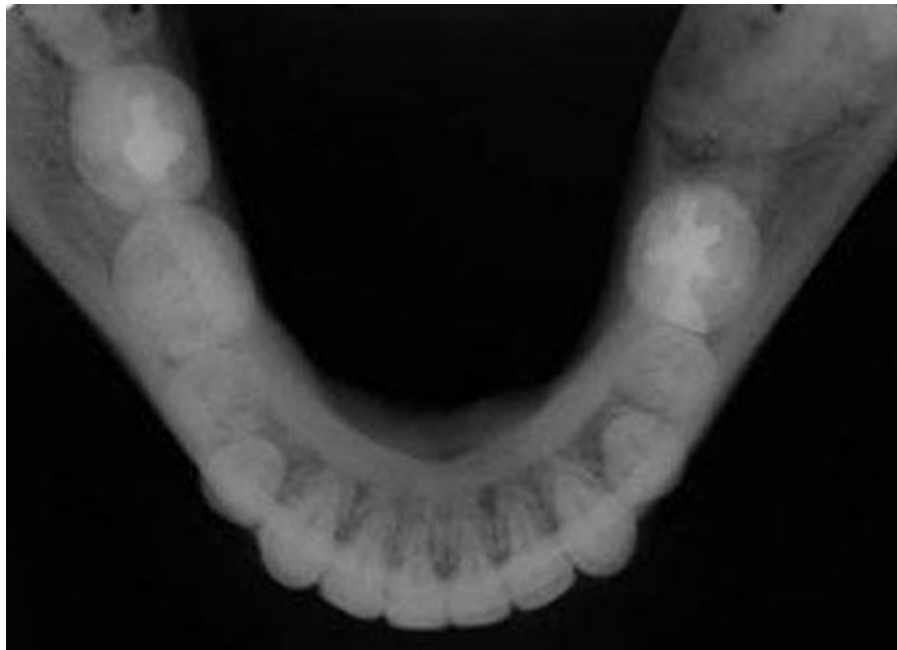

Figura 2  
Radiografía oclusal total de la mandíbula. Presencia de ligero abultamiento en la cortical lingual del lado derecho.

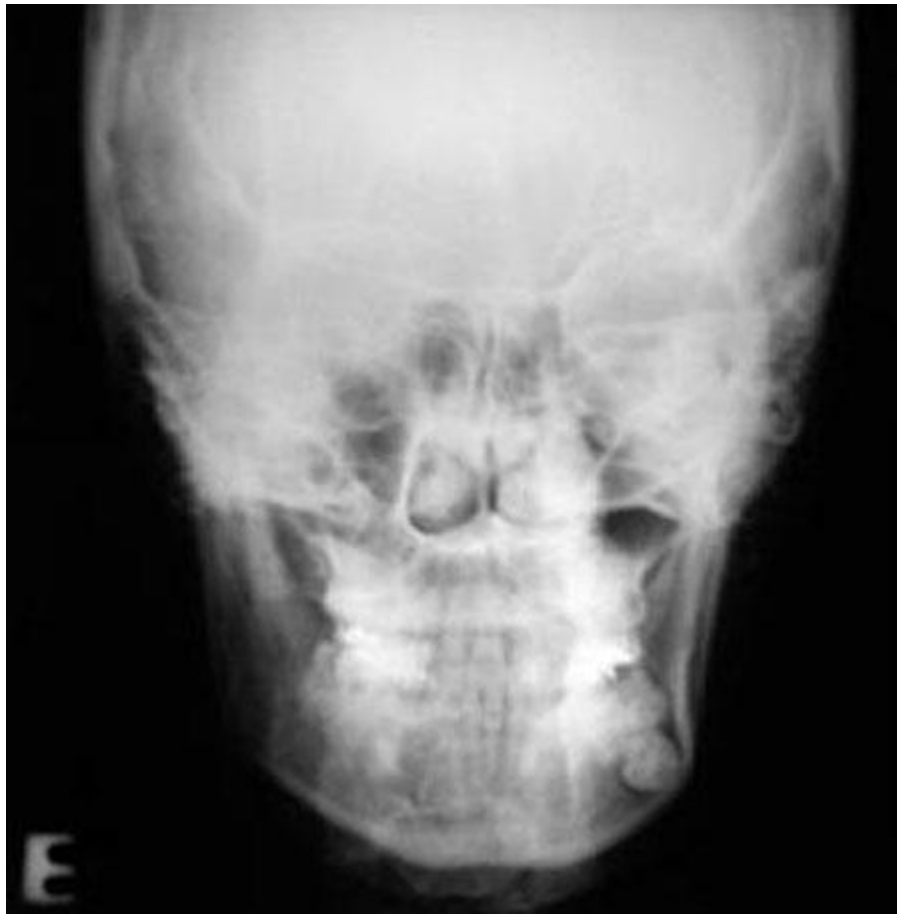

Figura 3  
Radiografía postero-anterior de la mandíbula. En el diente 3.8, fue observada la presencia de un área radiolúcida en la corona dentaria asintomática, sugiriendo una caries oculta.

Al examen físico intrabucal, se observó la presencia de una tumefacción dura a la palpación en la superficie lingual del lado derecho.

Considerando las características clínicas y radiográficas, el diagnóstico presuntivo fue de odontoma complejo y quiste dentígero envolviendo el tercer molar. Se realizó una cirugía para la remoción de la lesión y de los terceros molares del lado superior e inferior, bajo anestesia general en ambiente hospitalario.

El examen microscópico reveló la presencia de folículo pericoronario envolviendo el 48, en el interior de la masa removida, presencia de un conglomerado irregular de esmalte, dentina, cemento y tejido pulpar (Figura 4). El diagnóstico final fue de odontoma complejo. Después de la exodoncia y evaluación microscópica del 38, el diagnóstico fue de reabsorción externa (Figura 5). La paciente se encuentra en observación de 5 años, sin signos clínicos y radiográficos de recurrencia.

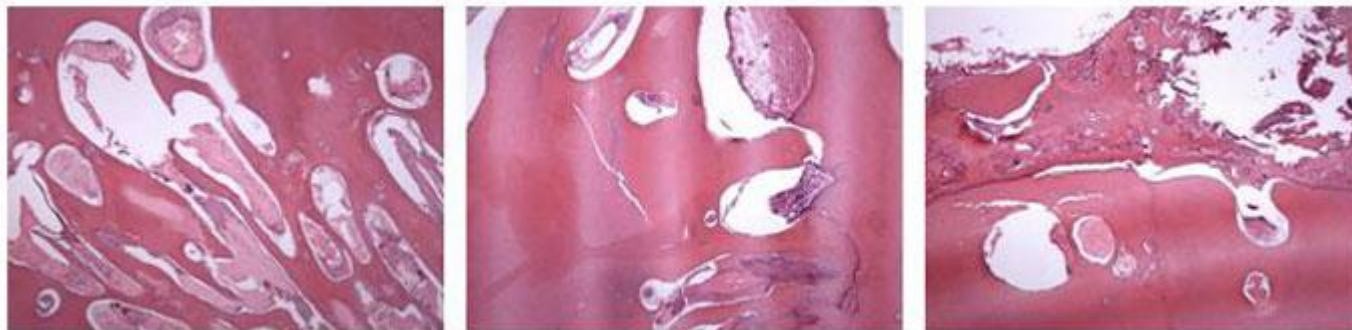


Figura 4  
Microscopia: Presencia de conglomerado irregular de esmalte, dentina, cemento y tejido pulpar.

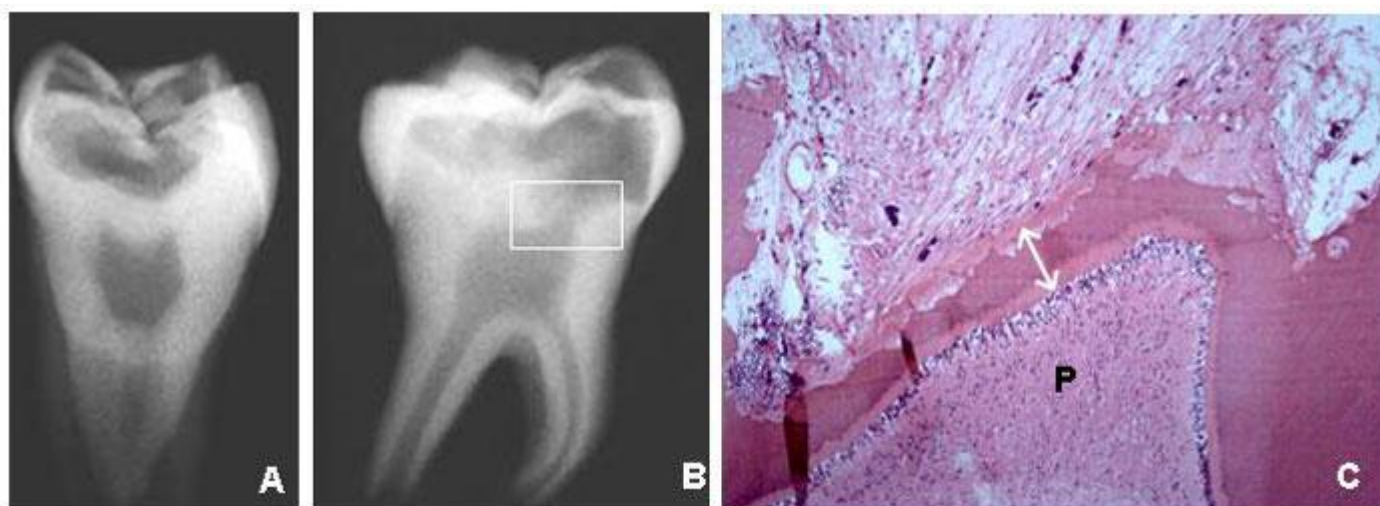

Figura 5  
Aspectos radiográficos del diente aislado (A y B) y de la microscopia de la región más profunda y pulpar de la reabsorción dentaria externa (C) con preservación de la fina capa de dentina mineralizada y de la pré-dentina (fecha doble). Subyacente, la pulpa (P) preservó su organización estructural, especialmente en la capa odontoblástica, sin ningún infiltrado inflamatorio. Las lagunas de Howship son numerosas y no presentan clastos pues probablemente la reabsorción se encuentra inactiva en los cortes examinados.

## Discusión

Los odontomas complejos corresponden al 25% de los casos de todos los tipos de odontomas y afectan en igual proporción a hombres y mujeres<sup>2</sup>. Estas lesiones generalmente alcanzan diámetros que varían de milímetros hasta 3-4 centímetros, presentándose en diversas formas<sup>10</sup>. El caso clínico descrito en este trabajo puede ser considerado raro, ya que presenta dimensiones extensas (5 centímetros de diámetro).

Según Hisatomi et al.<sup>11</sup>, Katz<sup>12</sup> y Budnick<sup>13</sup>, el odontoma complejo tiene predilección por la región posterior de la mandíbula, puede o no estar asociado a un diente retenido. La presente lesión ocupaba la región de transición entre el cuerpo y el ángulo mandibular, existiendo ausencia del diente 4.7, además el diente 4.8 se presentaba orientado hacia la base de la mandíbula.



Las diferencias entre odontomas compuestos y complejo ya fueron descritas en la literatura. El diagnóstico diferencial usualmente es realizado a través de la comparación radiográfica de los grados de morfodiferenciación e histodiferenciación de los tejidos duros dentales. En los casos típicos de odontomas compuestos, están presentes dentículos malformados o estructuras semejantes a dientes, dispuestos de forma bien organizada. Odontomas complejos consisten en tejidos dentales no organizados que raramente se presentan con formato de estructuras dentarias<sup>8</sup>.

El examen visual de las lesiones no es suficiente para definir las diferencias entre los dos tipos de lesión, pues los odontomas usualmente son intraoseos y no demuestran signos visibles, como por ejemplo, la expansión ósea. Considerando esos factores, el examen radiográfico parece ser el método más efectivo de discriminación entre los dos tipos de odontomas. En el caso relatado, la lesión se presentaba asintomática e con tiempo de evolución desconocido, siendo descubierta en un examen radiográfico de rutina.

La terapéutica para este tipo de lesión preconiza exéresis completa sin margen de seguridad, ya que no hay relatos de recidivas. Sin embargo, debe ser realizada una evaluación histológica debido a la rara posibilidad de tratarse de un odontoma ameloblástico<sup>9</sup>.

Blinder et al.<sup>14</sup> relataron cuatro posibilidades de acceso para lesiones localizadas en esta región anatómica: extraoral e intraoral, siendo la segunda subdividida en tres posibilidades: exposición de la cortical lingual, exposición de la cortical vestibular y osteotomía unilateral modificada.

Como complicaciones de los accesos intraorales, se puede relatar la posibilidad de parestesia transitoria del nervio mentoniano, disestesia homolateral de la lengua en los accesos vía cortical lingual, posible dehiscencia de la sutura en lesión de gran diámetro y fractura inesperada con imposibilidad de fijación interna rígida debido a campo restringido. La gran ventaja de este tipo de accesos es la ausencia de cicatriz<sup>7</sup>.

Cuando los odontomas se presentan de tamaño pequeño o medio, es aceptable la enucleación como opción de tratamiento. El problema surge cuando los odontomas son extensos (como en el caso relatado), donde su remoción envuelve sacrificio de grandes cantidades de hueso, potencial de fractura mandibular y riesgos al nervio alveolar inferior<sup>15</sup>.

En el caso relatado, el acceso de elección fue a través de la cortical vestibular, bajo anestesia general en ambiente hospitalar, considerando la extensión de la lesión. No fue necesaria la utilización de fijación con placas y tornillos y la paciente presentó un post-operatorio favorable, con ausencia de complicaciones.

En relación a la remoción quirúrgica de odontomas complejos intraoseos, muchas veces no es necesaria la sección de la lesión, debido a la presencia de una capsula fibrosa alrededor de los mismos, facilitando su exéresis.<sup>16</sup> Este factor no fue observado durante la remoción de la presente lesión, que fue removida en varios fragmentos.

Microscópicamente, la composición estructural de un odontoma consiste en tejido dental maduro, constituido de esmalte, dentina, cemento y tejido pulpar<sup>7</sup>. En este caso, el examen microscópico reveló la presencia de folículo pericoronario envolviendo el diente 48, descartando la hipótesis anterior de quiste dentígero y en el interior de la masa removida, presencia de conglomerado irregular de esmalte, dentina, cemento y tejido pulpar, siendo el diagnóstico compatible con odontoma complejo.

En el caso relatado, además de la presencia del odontoma complejo, también fue diagnosticada un área radiolúcida en el diente 38, cuyo diagnóstico presuntivo fue de carie oculta. Sin embargo, después del examen microscópico, el diagnóstico fue de reabsorción dentaria externa.

Según Ricketts, el porcentaje de lesiones oclusales en dentina, que no son detectadas clínicamente tienen

valores que varían de 14% (molares superiores en individuos de 14-15 años) a 50% (molares en individuos con 20 años)<sup>17</sup>. La caries oculta es un fenómeno comprobado, de difícil diagnóstico, el cual puede promover una extensa destrucción dentinaria, el cual, para su correcto diagnóstico, se debe realizar la inspección visual asociada al uso de radiografías<sup>18</sup>.

En el caso relatado, la microscopia de la región más profunda y pulpar de la reabsorción dentaria reveló la preservación de una fina capa de dentina mineralizada y de la pré-dentina. Subyacente, la pulpa preservó su organización estructural, especialmente la capa odontoblástica, sin ningún infiltrado inflamatorio. Las lagunas de Howship eran numerosas y no presentaban clastos pues probablemente la reabsorción se encontraba inactiva en los cortes examinados. Estos hallazgos confirmaron o diagnóstico de reabsorción externa.

El pronóstico para los odontomas es favorable, una vez que no son observadas recidivas después de la remoción de las lesiones, hecho que se confirma con el caso relatado, donde el paciente se encuentra en observación de 5 años, sin signos o síntomas de recidivas.

### Conclusión

1. El presente caso clínico fue diagnosticado como odontoma complejo después del examen clínico, examen radiográfico y evaluación microscópica.
2. La terapéutica preconizada en estos casos incluye la exéresis completa de la lesión sin margen de seguridad ya que no existen relatos de recidivas.

### Referencias bibliográficas

1. Wong G.B.: Surgical management of a large, complex mandibular odontoma by unilateral sagittal split osteotomy. *J Oral Maxillofac Surg.* (1989); 47: 179-182.
2. Shafer G.W., Hine M.K., Levy B.M. :Cistos e Tumores de Origem Odontogênica. In: *Tratado de Patología Bucal*. Ed Guanabara Koogan. (2000): 285-287.
3. Waldron C.A.: Cistos e tumores odontogênicos. In: Neville W.B., Damm D.D., Allen M.C., Bouquot E.J. *Patología Oral & Maxilofacial*. Ed Guanabara Koogan. (1998); 518-520.
4. Regezi J.A, Sciubba J.J.: Tumores Odontogênicos. In: *Patología Bucal: Correlações Clínicopatológicas*. Ed Guanabara Koogan. (2000); 316-317.
5. Rad A.S., Reid J.: Delayed eruption of a permanent molar associated with a complex odontoma: Report of case. *J Dent Child.* (1996); 63: 299-301.
6. Marx R.E., Stern D.: Odontogenic Tumors: Hamartomas and Neoplasms. In *Oral and Maxillofacial Pathology: A Rational For Diagnosis and Treatment*. Quintessence Publishing Co. (2003); 678-679.
7. Kuramochi M.M., Vanti L.A., Berenguel I.A., Pereira W.L., Zangrando D.: Acesso Extra Oral para Reconstrução Primária em Odontoma Complexo Raro em Mandíbula. *Revista Portuguesa de Estomatologia, Medicina Dentária e Cirurgia Maxilofacial.* (2006); 47 (1): 35-40.
8. Kaneko M., Fukuda M., Sano T., Ohnishi T., Hosokawa Y.: Microradiographic and microscopic



- investigation of a rare case of complex odontoma. *Oral Surg Med Pathol.* (1998); 86: 131-134.
9. Or S., Kisnisci R.: Complex odontoma of the mandible. Report of a case. *Quintessence Int.* (1987); 18: 159-161.
  10. Fucci G., Ciccarelli R., Volpe A., Mollica V.: Odontoma composto ed odontoma complesso. Considerazioni radiologiche. *Min Stom.* (1984); 33: 957-960.
  11. Hisatomi M., Asaumi J.I., Konouchi H., Honda Y., Wakasa T., Kishi K.: A case of complex odontoma associated with an impacted lower deciduous second molar and analysis of the 107 odontomas. Case reports. *Oral Dis.* (2002); 8: 100-105.
  12. Katz W.R. An analysis of compound and complex odontomas. *J Dent Child.* (1989); 56: 445-449.
  13. Budnick S.D. Compound and complex odontomas. *Oral Surg.* (1976); 42: 501-506.
  14. Blinder D., Peleg M., Taicher S.: Surgical considerations in cases of large mandibular odontomas located in the mandibular angle. *Int. J. Oral Maxillofac Surg.* (1993); 22:163-165.
  15. Nardy Casap N., Zeltser R., Abu-Tair J., Shteyer A.: Removal of a Large Odontoma by Sagittal Split Osteotomy. *J Oral Maxillofac Surg.* (2006);64:1833-1836.
  16. Rumel A., Freitas A., Birman E.G., Tannous L.A., Chacon P.T.Z., Boraks S.: Erupted complex odontoma. Report of case. *Dentomaxillofac Radiol.* (1980); 9: 5-9.
  17. Ricketts D., Kidd E., Weerheijm K.: Hidden caries: What is it? Does it exist? Does it matter? *Int. Dent. Educ.*(1997); 47: 259-265.
  18. Castro A.K.B.B., Pimenta L.A.F.: Cárie oculta: como diagnosticar e tratar *Rev. ABO Nac.* (2002);10(5):292-296.