

Revisiones Bibliográficas:

OBJETIVOS DEL TRATAMIENTO EN LA DENTICIÓN PRIMARIA - REVISIÓN BIBLIOGRAFICA ESTRUCTURADA

Recibido para Arbitraje: 01/07/2009

Aceptado para publicación: 22/07/2009

- **Prof. Martha Torres Carvajal.** Odontólogo- Ortodoncista. Profesor Agregado de la cátedra de Ortodoncia de la Facultad de Odontología.

RESUMEN:

La importancia de esta revisión estructurada fue recopilar los estudios de varios años en la literatura para conocer cuál es la opinión de diferentes autores en relación al tratamiento temprano, el momento ideal para iniciar una terapia ortodoncica y los objetivos planteados para el tratamiento en la dentición primaria. Para ello se hizo una revisión exhaustiva de la bibliografía utilizando la búsqueda electrónica de base de datos, libros de texto desde los años 1980 al 2009; además de artículos de años anteriores que sirvieron como base fundamental para un punto de partida. Los resultados mostraron que la mayoría de los autores aun en el paso del tiempo en su gran mayoría son partícipes de iniciar una terapia temprana, para algunos en edades en las que dentición primaria esta completa, para otros durante la dentición mixta temprana aproximadamente a los 7 años.

Se encontró que existía un porcentaje de necesidades de tratamiento importante con una gran variedad de desarmonías oclusales y esqueléticas particularmente entre ellas la caries, mordidas cruzadas y las maloclusiones de Clase II las cuales deben ser atendidas tempranamente. Se sugieren varios objetivos de tratamiento y dentro del protocolo aparatos desde los más sencillos hasta fuerzas extraorales en los casos más severos.

PALABRAS CLAVES: Dentición primaria, Mordida cruzada anterior, Mordida cruzada posterior, Clase II, Mordida abierta, Objetivos de tratamiento, Tratamiento temprano.

SUMMARY:

The importance of this structured review was to collect several years of studies in Literature to know what different authors think about the early treatment, the ideal time to initiate orthodontic therapy and the objectives relevants the treatment in the primary dentition. With that in mind, the author conducted an exhaustive revision of the bibliography by the electronic search data bases, text books from the years 1980 to the 2009 as well as articles of previous years that served as the ground to initiate the research task. With the passage of time, the results showed that most of the authors tend to apply the early therapy, some in ages in which primary dentition is complete, others during the early mixed dentition approximately when the patient is 7 years old.

There is a high porcentaje of need for the treatment in patients presenting a great variety of occlusal and skeletal desharmony particularly among them; teeth decayed, crossbites and Class II malocclusions which must be addressed early. Several objectives of treatment are suggested, and within the protocol, the use of equipment from simplest to extraoral forces in the most severe cases.

KEY WORDS: Primary dentition, crossbite anterior, crossbite posterior, Malocclusion clase II, open bite, objetives of treatment, early treatment.

AL FINALIZAR DE LEER ESTA REVISIÓN EL LECTOR ESTARÁ INFORMADO DE:

1. Que es el tratamiento temprano
- 2.Cuál es el momento más indicado de intervenir tempranamente

3. Cuáles son los objetivos del tratamiento en la dentición primaria.

PLANTEAMIENTO DE LA PREGUNTA DE INVESTIGACIÓN:

1. Cuáles son los objetivos del tratamiento en la dentición primaria?

METODOLOGÍA

Para el desarrollo de esta revisión estructurada el autor siguió la siguiente metodología:

1. Una pregunta enfocada básicamente en el problema clínico que plantea el tema.
2. Se siguió una estrategia de búsqueda coherente para encontrar y revisar la literatura pertinente publicada sobre el tema.
3. Se empleó un sistema claro de selección de los artículos publicados que pudieran ser útiles para la realización de la revisión.
4. Se hizo un análisis riguroso de la calidad de los artículos revisados.
5. Finalmente, basados en la revisión de los artículos, libros y la información obtenida en los mismos se hacen una lista de indicaciones de tratamiento en la dentición primaria.

ESTRATEGIAS DE BUSQUEDA

Se hizo una búsqueda electrónica utilizando la base de datos de: MEDLINE, EMBASE, PUBMED, LILACS, LIVECS, SCIELO. Los términos MESH investigados fueron: "Early treatment", "Primary dentition", "Interceptive orthodontics" y "Timing of orthodontics treatment", "Crossbite anterior", "Crossbite posterior", "Clase II malocclusion", "Open bite". Se incluyeron estudios aleatorizados descriptivos como revisiones técnicas, actualizaciones, capítulos de libro. El lenguaje seleccionado fue Español e Inglés y la revisión se hizo de artículos publicados entre enero de 1980 al 2009. Se utilizaron artículos clásicos como punto de partida para la revisión.

SISTEMA DE SELECCIÓN DE ARTÍCULOS:

Por la característica del tema se estimaron tanto los estudios aleatorizados considerados tradicionalmente como los más sólidos, así como libros y artículos considerados como clásicos, que solo contemplaran la dentición primaria o que la incluyeran en sus estudios. Para ello se encontraron 528 artículos relacionados de los cuales finalmente se seleccionaron 186 que solo contemplaban el tratamiento en niños con edades comprendidas entre 3 y 5 años, los demás se descartaron por incluir solo la dentición mixta y permanente.

ANTECEDENTES:

Estudios de crecimiento y desarrollo craneofacial han establecido concluyentemente que ya durante la dentición primaria se presentan algunos rasgos y características definidas que permanecen constantes durante el período de la dentición mixta temprana; pero también se ha reportado que oclusiones con todos o la mayoría de los rasgos considerados como normales y deseables, no siempre finalizan en una oclusión permanente normal. Los trabajos de Legovic y cols (1) incluyeron en su estudio longitudinal niños en edades muy tempranas cuya oclusión primaria era normal y reportaron que, el 72 % desarrolló algún

tipo de problema, tales como discrepancia en la longitud del arco y tamaño de los dientes, apiñamientos en un 19.5 %, mordidas cruzadas o abiertas, maloclusiones Clase II División 2, etc.

La prevalencia de las maloclusiones en la oclusión primaria no están minuciosamente documentadas, los datos disponibles nos indican que las maloclusiones varían mucho en cada población estudiada; los rasgos étnicos y culturales son muy importantes, no solo por sus diferencias esqueléticas, sino también porque algunas culturas (Tabla 1) muestran con diferente frecuencia factores relacionados con condiciones ambientales como hábitos de succión en sus diferentes tipos, tipo de alimentación, etc., que influyen en el porcentaje de niños que muestran: mordidas cruzadas posteriores, mordidas abiertas y maloclusiones de Clase II. (2,3,4,5,6,7,8,9,10,11,12)

En la población Venezolana, recientes estudios pudieron establecer conclusiones interesantes para los niños en fase de dentición primaria como : la relación de plano terminal recto fue la más frecuente al igual que la relación esquelética sagital de clase I, la mayoría de los casos con plano terminal recto y escalón mesial coincidieron con una mayor frecuencia de relación esquelética sagital de clase I, todos los casos con relación de plano terminal de escalón distal presentaron una relación esquelética sagital de clase II, durante la dentición primaria no se registraron casos con relación esquelética de clase III: en esta investigación, 28 casos fueron de plano terminal recto, 7 de escalón mesial y 3 de escalón distal. (13)

Otro estudio similar (14) obtuvo un 60% de plano terminal recto, 25% con escalón distal y un 15% de casos con escalón mesial. Estos hallazgos resaltan que los planos terminales rectos y los escalones mesiales son normales en la dentición primaria como se había estudiado en otras poblaciones.

Estudios en poblaciones de etnia similar basados en la búsqueda de obtener datos sobre la prevalencia de las maloclusiones en su población infantil y la necesidad de tratamiento ortodoncico, la incidencia reportada varía desde el 39 al 93 %, esto hace ver que la mayoría de niños tienen dientes irregulares y relaciones oclusales que difieren de la ideal, estas diferentes anomalías van desde medias a moderadas (15,16)

Sturman (17) observó que los arcos dentarios están disminuyendo de tamaño en la evolución humana mucho más rápidamente de lo que está ocurriendo con el tamaño de los dientes; destacando los posibles efectos de las radiaciones y los cambios o mutaciones. El diagnóstico de los problemas en la dentición permanente es más simple que en la primaria, debido a la estabilidad de las relaciones esqueléticas y oclusales; por el contrario en la primaria y la mixta el diagnóstico y la terapéutica son más complejas, debido a que los signos clínicos precoces de discrepancias dento-maxilares pueden ser reconocidos y observados, desde los primeros años de vida, siguiendo las modificaciones del arco dental desde la dentición primaria pasando por la mixta hasta la dentición permanente, en orden, para guiar y crear las condiciones para un correcto asentamiento de la dentición permanente. (18)

El reconocimiento temprano de condiciones predisponentes a las maloclusiones en niños jóvenes está en las manos de quienes le proveen un cuidado primario ya que, las condiciones que predisponen al desarrollo de maloclusiones en la dentición permanente, deben ser detectadas en la dentición primaria.

Podemos decir entonces que para tratar bien cualquier maloclusión, primero hay que reconocerla en todas sus formas y estadios de desarrollo; ese reconocimiento constituye el diagnóstico, pero sin dudas, ello implica el conocimiento previo de los procesos de crecimiento y desarrollo del complejo craneofacial y la oclusión correspondiente a las diferentes etapas de la vida del niño. La esencia de la planificación del tratamiento temprano es la regulación, que implica integrar los diversos tipos de datos de desarrollo aplicados específicamente a un paciente determinado. Cualquiera puede reconocer una maloclusión manifiesta: el plan de tratamiento óptimo, por lo tanto, depende del diagnóstico más precoz posible. El tratamiento ortodóncico postergado hasta la adolescencia disminuye la dificultad de su planificación, porque la dentición permanente está completa y la mayor parte del crecimiento esquelético ha cesado, pero la demora reduce las opciones, puede complicar el tratamiento y comprometer los resultados. (19)

Tabla 1
Investigaciones sobre la necesidad de tratamiento en algunas poblaciones.

Autor	Muestra	País	Edad	Necesidad de tratamiento
Foster y Hamilton 1969	100	Reino Unido	2.5 a 3 años	Relacion Clase II canina y molar 39% pérdida de contacto entre incisivos sup e inf 37% Mordida profunda 20% Resalte mayor de 2 mm 72%.
Heikinhermo y Salmi 1987a	184 niños	Filandia	5 años	Mordida cruzada 16%, mordida en tijera 1% ,Mordida abierta 0.6% ,Habitos 2% ,Clase II 14% ,Apilamiento 9%
Thilander y col 1984	1046	Filandia	4 años	Mordidas cruzadas posteriores 14% Mordidas cruzadas anteriores 2%
Kerosou 1990	580	Tanzania	primaria y mixta	Clase II, Mordidas cruzadas laterales 13%, apilamiento, Mordida cruzada anterior 13%, mordida abierta 10%.
Tschill y col 1997	407 niños 380 niñas		4-6 años	Pérdida de espacio en sector anterior 24%, Mordida cruzada lateral 16% ,Resalte mayor 6 mm 6% ,Clase II 26%, M Abierta 37%
Quiros		Venezolanos	primaria y mixta	60% de plano terminal recto, 25% con escalón distal y un 15% de casos con escalón mesial.
Rondon	80	Venezolanos	Primaria y mixta	Plano terminal recto fue el más frecuente, relación esquelética sagital de clase I, Todos los casos con relación de plano terminal de escalón distal presentaron una relación esquelética sagital de clase II. dentición primaria no se registraron casos de clase III
Legovic y col			Edades tempranas	72 % desarrolló algún tipo de problema, tales como discrepancia en la longitud del arco y tamaño de los dientes, apilamientos en un 19.5 %, mordidas cruzadas o abiertas, maloclusiones Clase II División 2,
Thilander y col 2001	4724	Colombianos	373 dent primaria	Anomalías oclusales Clase II 15.5 %, resalte mayor de 4 mm 14.7% ,resalte mandibular menor o mm 15 %, Mordida abierta 18%, M. cruzadas 7.2%, desviación de la línea media 6.7%, apilamiento 17%, espaciamiento 19%.
Stahl y Grabowski 2003	8864	British	1125 4.5 años	Mordidas cruzadas y Mordidas abiertas con mayor frecuencia.
Anderson 2006	189	EEUU (Africano Americano)	2.5 años	Escalon mesial 89% , Escalon distal 5%
daSilva Filho 2007	2016	Brasil	4-6 años	Normal oclusion 26.7%, Maloclusion 13%, mordidas cruzadas ant. 13%, m. abierta 10%

TRATAMIENTO TEMPRANO.

Durante las últimas décadas un sector importante de la comunidad ortodóncica ha mostrado gran interés en el tratamiento temprano de las maloclusiones. (2,3,4,5,6,7,8,9,10,11,12) Actualmente la población en general busca tratamiento para los niños a una edad más temprana, en parte debido al aumento del nivel de conciencia en cuanto a la odontología y terapias preventivas, control de la caries dental, así como para

las maloclusiones, de esta manera no solo se corrigen los problemas existentes, sino que también se interceptan o modifican las condiciones orofaciales anormales cuando éstas son detectadas. Pero por otra parte tenemos la innegable influencia de los anuncios publicitarios, donde cada día se exalta la importancia de una buena apariencia física, en la cual la sonrisa es parte esencial y considerada como puerta de entrada al éxito y a la evolución de la autoestima. (20)

El tratamiento temprano consiste en la corrección de las desarmonías esqueléticas, dentoalveolares y musculares, ya sea existentes o en proceso de desarrollo, con el objeto de preparar un entorno orofacial antes de que la erupción de la dentición permanente se haya completado. Al iniciar las terapias ortopédicas a una edad más temprana, la necesidad de tratamiento ortodóncico complejo es minimizada, en especial aquellas que involucran la extracción de dientes permanentes y la cirugía ortognática. (21)

Ha sido definido por la Asociación Americana de Ortodoncia como: "El tratamiento comenzado en la dentición primaria o mixta que se realiza para mejorar el desarrollo dental y esquelético antes de la erupción de los dientes permanentes y cuyo propósito específico sea corregir o interceptar maloclusiones y reducir el tiempo de tratamiento" (18,22,23) La tendencia actual es la realización del tratamiento en dos fases. La primera, que se podría realizar temprano, en la dentición primaria, con objetivos muy específicos como la posible modificación del patrón de crecimiento del niño y eliminación del agente causal, la fase correctiva se pospone a edades posteriores (24,25)

¿Cuándo iniciar un tratamiento? ¿Cual es la edad apropiada?

La descripción del tratamiento ortodóncico infantil como "ortodoncia preventiva e interceptiva" carece prácticamente de significado en una era en la que el tratamiento del niño suele ir seguido de un tratamiento general durante el período de la dentición permanente. La "prevención" de la maloclusión sólo resulta posible en pocas circunstancias. El tratamiento "interceptivo" puede ser muy útil para limitar la gravedad de los problemas, pero rara vez se obtienen resultados tan satisfactorios que no necesiten un tratamiento posterior. (26)

Según Graber (27) el punto débil de muchos procedimientos en el tratamiento temprano, es la cooperación del paciente, la habilidad para motivarlo a ello es un ingrediente esencial en la terapia ortodóncica exitosa, ya sea que se inicie durante la dentición primaria, mixta o permanente. Uno de los principales temores de muchos ortodoncistas es que al iniciar el tratamiento muy tempranamente, la cooperación y el entusiasmo de los padres y del paciente se agoten antes de haber completado satisfactoriamente la terapia con la aparatología fija. De allí que es de suma importancia establecer los objetivos y las metas del tratamiento para evitar períodos prolongados innecesarios, que puedan "quemar" al paciente en un futuro. No hay acuerdo total con relación al momento más adecuado para comenzar una terapia ortodóncica. Las opiniones al respecto varían entre los que comienzan en la dentición primaria hasta los que abogan por esperar incluso el recambio total de dicha dentición. Se analizaron algunas opiniones de los diferentes autores consultados (Tabla 2) pero debemos considerar que todos los dientes van a ser remplazados y que previamente pasará por diferentes etapas de ajustes y cambios y que durante ese período serán sometidos a la acción de factores ambientales antes de que lleguen a la dentición permanente completa. (28,-40)

Tabla 2
Opinión de algunos autores sobre el tiempo ideal para iniciar el tratamiento temprano.

Autor-año	Opinión y Edad de inicio del tratamiento temprano
Angle 1907	Intervenir tan pronto como se observe la variación del proceso normal
Leighton 1971	Puede ser posible para simplificar el tratamiento con la cuidadosa selección de la edad en la cual es comenzado.
Sim 1973	Limitarse a los años tardíos de la dentición primaria y a los primeros años e intermedios de la dentición mixta, es el momento en que las denticiones dan los más claros indicios de apartarse de lo que ha sido denominado "buena oclusión"
Popovich y Thompson 1975	Dentición primaria y mixta temprana.
Ackerman y Proffit 1980	Encontraron solo un 15 a 20% en la aplicación de medidas preventivas e interceptivas
Bergensen 1989	Dentición mixta temprana
Holt 1994	Desde el nacimiento hasta la edad de 4 años
Pietila y col 1994, 1998, 2004	En su estudio la opinión de los padres acerca de la dentición de sus hijos coincide en el 60% con la evaluación ortodóncica; la mayoría opinó que la edad de 7 y 8 años es una edad ideal para comenzar y aceptar un tratamiento ortodóncico.
Dugoni 1998	Describe un comprensivo protocolo de tratamiento y recomienda iniciar el tratamiento en la dentición mixta en edades de 7 y 9 años.
Viazys 1999	El problema debe ser tratado tan pronto como sea posible, cuando posponerlo conduciría a una severa condición estética y funcional
Graber 2000	Necesita la cooperación del paciente, si no se establecen las metas y objetivos del tratamiento puede cansar a los padres y pacientes
Al-Nimri y Richardson 2000	Reduce las necesidades de tratamiento al iniciar tempranamente
Jang, Fields, et al 2005	El tiempo de tratamiento esta influenciado por la severidad de la maloclusión, la edad y la madurez del paciente
Pietila 2008	En su estudio fue concluyente que la primera revisión debe realizarse antes de los 7 años

OBJETIVOS DEL TRATAMIENTO EN LA DENTICIÓN PRIMARIA.

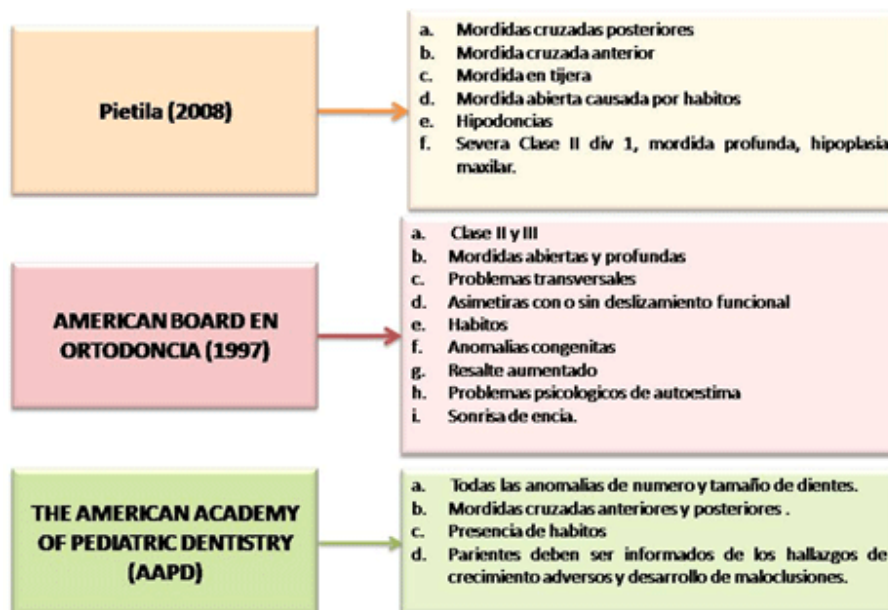
Los objetivos del tratamiento en la dentición primaria son filosófica y clínicamente diferentes de los planteados en la mixta y permanente. Al evaluar los problemas esqueléticos de la dentición primaria nos encontramos con la duda de no saber que hacer y las variaciones que ocurrirán en un futuro crecimiento de las estructuras del complejo facial. En consideración a los problemas que involucran dientes y alvéolos, podemos racionalizar, que estas estructuras van a ser remplazadas con la erupción de los

dientes permanentes y que el tratamiento puede ser diferido hasta la dentición mixta. (41)

Muchas de las maloclusiones observadas en la dentición primaria son una mínima versión de lo que en un futuro podemos encontrar en la dentición mixta y permanente si ellas no son tratadas a tiempo.

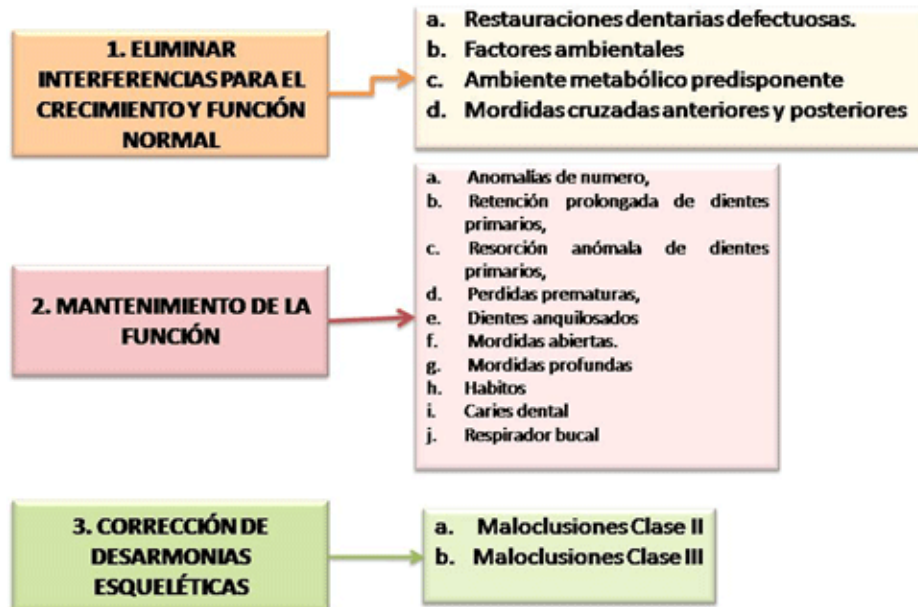
De acuerdo a esta revisión (19,21,22,26,27,34,38-46) podemos decir que básicamente el tratamiento en la dentición primaria debería estar enfocado en tres objetivos: Cuadro 1 y 2

Cuadro 1
Objetivos de tratamiento en la dentición primaria.



Cuadro 2

Objetivos de tratamiento basados en el American Board de Ortodoncia y la Academia americana de odontología vigentes hasta el momento además de una de las mas recientes investigaciones



1. Eliminar interferencias para el crecimiento y función normal:

Las interferencia funcionales por mas insignificantes que pueda parecer y que muchos las quieran dejar de lado sin someterlas a tratamiento probablemente podrían resultar en problemas mas complicados que otros; estas pueden ser el resultado de restauraciones dentarias mal acabadas, un diente o segmento de dientes que erupcionó de tal forma que puede interferir con la vía normal de cierre de la mandíbula, o un daño en el centro de crecimiento condilar en la dentición primaria, que si se dejan persistir, podría afectar la posición de los dientes individualmente o unos arcos asimétrico con un desarrollo anormal de la dentición de ese individuo que a menudo son vistas en pacientes adultos que presentan asimetrías en el desarrollo condilar con síntomas de la ATM. (41)

Es muy importante la restitución de la forma y los contactos correctos de cada uno de los dientes primarios, ya que, restauraciones proximales desajustadas pueden producir interferencias y subsecuente giroversión de los dientes antagonistas. Un contacto demasiado alto causa alargamiento del diente que es restaurado ó de los dientes próximos, provocando puntos de contacto funcionales prematuros y colocando una carga demasiado pesada sobre el contacto entre el canino y el incisivo lateral. Si se coloca más de una restauración con un punto de contacto demasiado alto, la longitud de la arcada es aumentada hasta el punto en que se crea una interrupción en su continuidad, y en ocasiones es capaz de mover los dientes hasta una posición de mordida cruzada (17,21,22,25,26,27,41,42,45,47-51)

La corrección temprana de las mordidas cruzadas posteriores presenta la ventaja de redirigir el desarrollo de los dientes hacia una posición normal, corregir las posiciones asimétricas del cóndilo y permitir un mejor patrón de cierre de la mandíbula sin que se produzca ningún desplazamiento lateral, evitando de esta forma supuestas interferencias.(46) Si no se hace el tratamiento temprano de las mordidas cruzadas anteriores se bloqueará el desarrollo sagital del maxilar

superior y permitirá que la mandíbula desarrolle al máximo su potencial de crecimiento horizontal cuya consecuencia biológica será la inhibición del crecimiento del maxilar superior y estimulará el desarrollo mandibular lo que constituye las bases morfológicas de la maloclusión Clase III en adultos, es decir, una falsa relación de Clase III se transformara en una verdadera a consecuencia de mecanismos compensatorios dentales y funcionales que afectan y desvían el desarrollo maxilofacial. (52) West (41) clasifica las mordidas cruzadas en: anteriores y posteriores y éstas a su vez dependiendo del patrón de cierre de la mandíbula desde la posición de reposo a la posición de relación céntrica se clasifican en anatómicas y funcionales.

Los factores ambientales también han sido considerados por mucho tiempo como capaces de producir alteraciones funcionales; todas las desviaciones incluyendo la pérdida de dientes permanentes, podrían hacer de éste un caso bastante problemático y su acción puede ser actuar desde muy tempranamente.: El papel de las Influencias prenatales es quizá pequeño en el desarrollo de las maloclusiones, la dieta materna, el metabolismo, anomalías inducidas por drogas como la Talidomida, posible daño o trauma, y varicela. Varios autores opinan que traumatismos en el feto y daños postnatales pueden ocasionar deformidades dentofaciales como por ejemplo hipoplásias de la mandíbula por presiones o traumatismos intrauterinos durante el parto, así, una protracción del maxilar puede deberse al trabajo del obstetra en el momento del parto al colocar el dedo medio de su mano en la boca del niño, debajo del proceso alveolar maxilar para poder sacar su cabeza. (42)

Ambiente metabólico predisponente: Algunas enfermedades endocrinas específicas pueden ser causa de maloclusión, la poliomielitis, puede producir maloclusiones extrañas, al igual que enfermedades con disfunción muscular y parálisis cerebral, que también pueden ejercer efectos deformantes característicos de las arcadas dentarias. Menos dramáticos, pero más importantes para el ortodoncista son los problemas de la tiroides; resorción anormal, erupción tardía y trastornos gingivales son característicos del hipotiroidismo y en estos pacientes frecuentemente es fácil encontrar dientes primarios retenidos y en mal posición (27)

Otros trastornos como el escorbuto, raquitismo y beriberi pueden provocar maloclusiones graves, con frecuencia, el problema principal son los trastornos en la cronología de la erupción, pérdida prematura de dientes, retención prolongada, estado de salud inadecuado de los tejidos y vías de erupción anormales, provocando así el desarrollo de una maloclusión. (42) Se ha encontrado que la erupción de los dientes primarios se ve alterada en niños con malnutrición, sin embargo, los efectos que impiden el desarrollo normal fueron mas pronunciados. Por ello la relación causa-efecto entre la malnutrición temprana y un incremento de la caries dental. (53)

Un tamaño pequeño en los dientes primarios en niños nacidos con bajo peso, pueden ser influenciados tanto por factores genéticos como factores ambientales. El corto y pobre periodo de tiempo prenatal y perinatal, y un desarrollo postnatal temprano pueden influenciar en el correcto desarrollo de la dentición. Se debe tener en cuenta, que un tamaño pequeño de la corona en los dientes primarios, puede estar asociado con niños que han nacido con bajo peso corporal; esto debería ser considerado en todos los estudios de tamaño dental de la población. (54,55)

Se pudo observar un gran consenso por parte de la mayoría de los autores 45-50,56-68 en la intervención temprana de las interferencias que podían intervenir en el desarrollo normal de los maxilares la cual se resume en el Cuadro 1 y 2.

2. **Mantenimiento de la función normal.**

La dentición primaria además de ser importante como unidad masticatoria, mantiene el espacio en el arco para el desarrollo de los dientes permanentes; cualquier daño local podría tender a reducir el perímetro del arco lo cual ocasionaría un efecto adverso en el espacio disponible para la erupción de los dientes permanentes. Analizaremos algunos factores que intervienen directa o indirectamente en la correcta función de la oclusión (69)

La pérdida prematura de dientes primarios, particularmente los segundos molares requiere de tratamiento para poder garantizar el perímetro del arco para el perfecto acomodo de los segundos premolares y el primer molar permanente; de la misma manera la pérdida de los primeros molares, e incisivos primarios, generalmente no requieren un manejo especial del espacio pues ellos generalmente se mantienen por si mismos, la razón de hacerlo es básicamente estética. (70)

Los dientes posteriores ocasionalmente pueden presentarse anquilosados ,los molares primarios se inclinan hacia delante, reducen la longitud del arco con su consecuente disminución del espacio para los diente permanentes. Los reganadores de espacio son especialmente recomendados para esta situación; si ello sucediera esta migración podría en un futuro afectar el balance oclusal y produce interferencias en el funcionamiento de la mandíbula. Se ha reportado que posiblemente se debe a algún tipo de lesión, lo que provoca perforación del ligamento periodontal y formación de un "puente" óseo uniendo el cemento y la lámina dura. Este "puente" no requiere ser grande para frenar la erupción normal de un diente. Puede presentarse por vestibular o lingual y, por lo tanto ser irreconocible en una radiografía normal. Clínicamente, el odontólogo ve lo que parece ser un diente "sumergido". Si es dejado puede ser cubierto por los tejidos en crecimiento, y los dientes contiguos pueden ocupar éste espacio, encerrando al diente.(71)

De la misma manera los hábitos pueden producir mordidas abiertas si ellos no son controlados tempranamente. El desarrollo de mordidas cruzadas posteriores es común y cursa con la mordida abierta, si esta es persistente el área de la premaxila no tendrá un desarrollo normal afectando igualmente la erupción de los dientes permanentes. Todos los hábitos de presiones anormales: (digitales, linguales, succión y mordisqueo de labios, succión del biberón,etc.) tienen su origen dentro de un sistema neuromuscular, ya que son patrones reflejos de contracción muscular de naturaleza compleja que se aprenden. Los hábitos de presión anormal que interfieren con el patrón regular del crecimiento facial, se deben distinguir de los hábitos normales deseados. Los efectos que producen una presión inadecuada los observamos en un crecimiento anormal, malposiciones dentarias, respiración defectuosa, dificultad para hablar, alteraciones del equilibrio muscular facial y problemas psicológicos. Muchos de éstos hábitos se aprenden en forma temprana, ya que es la mejor forma de llamar la atención de sus padres. Los hábitos deberían desaparecer alrededor de los 4 años de edad. (71,72,73)

Los factores locales juegan un papel importante en la dentición primaria que no deben ser subestimados los dientes supernumerarios al igual que las agenesias dentarias que en la dentición primaria son casos poco comunes. Retención prolongada y resorción anormal de los dientes primarios también constituyen un trastorno en el desarrollo de la dentición. La interferencia mecánica puede hacer que se desvíen los dientes permanentes en erupción hacia una posición de maloclusión. Si las raíces de los dientes primarios no son reabsorbidas adecuada, uniformemente y a tiempo, los sucesores permanentes pueden ser afectados y no erupcionarán al mismo tiempo que otros en los lados opuestos o pueden ser desplazados a otras posiciones inadecuadas.(74,75)

Se considera que la caries dental es uno de los muchos factores locales de maloclusión, por lo tanto conduce a pérdida prematura (parcial o total) de los dientes primarios o permanentes, desplazamiento subsecuente de dientes contiguos, inclinación axial anormal, sobreerupción, resorción ósea, etc., es indispensable que éstas lesiones cariosas sean reparadas y restituidas en su diámetro mesiodistal, no sólo para evitar la infección y la pérdida de los dientes, sino para conservar la integridad de las arcadas. (70,71,74,75)

3. Corrección de las desarmonías esqueléticas.

No podemos negar que una buena oclusión en la dentición primaria con unos arcos en buena

relación de Clase I, y una cara bien desarrollada son precursores favorables que podrían presentarse estas condiciones en la dentición permanente; pero también es verdad que algunas desarmonías que se pueden presentar en la dentición mixta temprana pueden ser autocorregibles o ser corregidas por procedimientos muy simples si se hacen en el momento adecuado. (1)

En el grupo de las desarmonías esqueléticas haremos mención principalmente a las maloclusiones Clase II, las Clase III, y la mordida abiertas esqueléticas. Sin olvidar también que la herencia y las enfermedades congénitas forma parte importante del desarrollo de las maloclusiones en la dentición primaria y que por ende debe tenerse presente.

En la dentición primaria, no es difícil reconocer las desarmonías esqueléticas tempranas entre el maxilar y la mandíbula, particularmente en Maloclusiones Clase II, usualmente estas pueden ser detectadas mediante una cuidadosa observación de la oclusión, usando la interdigitación del canino superior entre el espacio del canino inferior y el primer molar primario como criterio de una relación mandibular normal, así como también indicar aquellas situaciones que pueden lograr una relación interarco normal y una diferencia favorable entre el maxilar y la mandíbula. Un ejemplo simple de esta condición es: un paciente de 4 años de edad quien muestra una oclusión con un canino superior con la mitad de la cúspide canina hacia adelante de su posición normal, presenta una fuerte evidencia del desarrollo de una maloclusión de Clase II; aquellos con una desviación menor que el ancho de una cúspide, podrían tal vez nivelarse a la relación normal a medida que la dentición se desarrolle. (41)

Es muy poca la información acerca del tratamiento temprano en las maloclusiones Clase II en la dentición primaria pero algunos autores hacen mención a aparatos que pueden ser usadas por estos pequeños pacientes como alternativas en el mejoramiento de sus problemas, los que más frecuentemente se usan en el tratamiento temprano requieren de un alto grado de cooperación del paciente para que éste sea exitoso, aunque algunos han reportado que no existe ninguna relación entre la edad y el grado de cooperación y aceptación del paciente. (76,77)

El tratamiento debe iniciarse tan pronto como sea posible, dependiendo de la intensidad de la maloclusión y de la actitud psicológica del niño. Difícilmente se tolera un tratamiento antes de los 4 años, aunque la deformidad pueda estar presente. A esa edad es obligado controlar debidamente los hábitos de succión que ocasionan un alto porcentaje de protrusiones infantiles; la succión digital, labial, del chupete o de otros objetos debe eliminarse con la ayuda de la familia. (78,79)

Las maloclusiones de Clase III se caracterizan por una posición mesial de la arcada dentaria inferior con respecto a la superior; debido a esta mesialización hay una relación anómala de los incisivos con mordida cruzada anterior o, en casos más ligeros, contacto borde a borde de los incisivos. Estas maloclusiones pueden clasificarse en: dentales, esqueléticas y neuromusculares; conviene por lo tanto hacer el diagnóstico correcto para poder instaurar la terapia conveniente. (80,81)

La herencia, interviene en la etiología de este tipo de maloclusión, la cual se ha visto que afecta más a ciertas razas; parece existir un factor genético de predisposición a las Clase III, aunque influyen otros factores funcionales y ambientales en el determinismo de esta maloclusión. Hay una transmisión poligénica y no ligada al sexo que ha sido comprobada en algunos estudios. (51,66)

Una posición baja y aplanada de la lengua entre la arcada mandibular tiene posibilidades de afectar su crecimiento y es considerada un factor epigenético local en las Clase III. Algunos pacientes, debido a la presencia de una hipertrofia amigdalina o adenoidea, padecen una obstrucción respiratoria; tratando de dejar las sus vías abiertas, la lengua se protruye y se acomoda aplanándose en una posición baja sobre la arcada dentaria mandibular, así de esta

manera, potencia el avance mandibular y es un componente favorable para el crecimiento mandibular (51)

Ante un problema de discrepancia en la dentición primaria con frecuencia se plantean las siguientes preguntas:

¿Deberían ser contempladas en una terapia interceptiva?, o ¿Deberían ser pospuestas hasta la dentición mixta, cuando los primeros molares permanentes y varios de los sucedáneos hayan erupcionado?.

Mordidas cruzadas posteriores y relación de pseudo Clase III en la dentición primaria deberían ser corregidas una vez que ellas sean notadas clínicamente si el niño es cooperador. La base de la oclusión es el desarrollo normal de la dentición primaria. Su corrección puede estar acompañada por aparatos fijos o removibles, aparatos de acrílico removibles, tales como la placa de Schwartz, usualmente incorporados con un Hyrax para modificar el ancho de la dentadura por expansión de la sutura media palatina, el aparato de Crozants puede ser usado como aparato fijo o removible, para expandir el arco dental, similar a los Quad Helix con fuerzas variadas, estos aparatos ortodóncicos pueden causar expansión de la sutura y ayudar al crecimiento mandibular. (80,83)

Un segundo enfoque ha sido usar las fuerzas de la máscara facial ayudados por el crecimiento de la mandíbula para llevar al maxilar en una dirección hacia adelante. En este concepto la mordida cruzada podrá ser corregida por inclinación de los incisivos antero superiores hasta que ellos logran una relación dentaria normal con respecto a los inferiores con la esperanza de que el futuro crecimiento sea coordinado entre el maxilar y la mandíbula. Ver Cuadro 2 y 3.

El objetivo a esta edad es lograr que el marco maxilofacial no quede afectado por una maloclusión incipiente y permitir que al hacer erupción los dientes permanentes entren en oclusión normal. No debemos olvidar que ya a esta edad pueden observarse Clase III verdaderas, de origen hereditario, que quizás no nos dejen ser tan conservadores.81

Cuadro 3
Diferentes aparatos sugeridos para el tratamiento en la dentición primaria.

Dependiendo del estado de la maloclusión, grado de cooperación del paciente y su actitud psicológica:

- a- Control de hábitos (succión del chupón, succión labial, digital u otros objetos.
- b- Uso de mentoneras, máscara facial, arco facial.
- c- Hyrax, Crozant, Quad helix.
- d- Aparatos funcionales
- e- Erupción guiada.
- f- Aparatos removibles.
- g- Mantenedores y reganadores de espacio.

4.

El hecho de que a menudo se encuentre un parecido familiar de los dientes y en el contorno facial, es bien conocido, porque la herencia ha sido señalada desde hace tiempo como una causa

de maloclusión. Cualquier patrón de crecimiento facial, transmitido genéticamente será afectado y alterado por causas ambientales prenatales y postnatales. (71)

CONCLUSION:

La mayoría de los autores estuvieron de acuerdo en la gran necesidad de tratamiento ortodóncico en las poblaciones estudiadas, muchos de los problemas observados en la dentición permanente en jóvenes fueron detectados en el desarrollo temprano, esto nos podría sugerir que el desarrollo de la oclusión es continuo. Así mismo ellos se plantan el interrogante ¿cuando iniciar el tratamiento?. La prevención y el tratamiento temprano en ortodoncia son controversiales con respecto al análisis del costo-efectividad y beneficio funcional y psicológico; así mismo en esta revisión pudimos apreciar que desde hace varias décadas se ha abogado por iniciar el tratamiento tempranamente y que no hubo mayores diferencias durante el paso del tiempo, solo se encontraron alternativas nuevas de tratamiento.

La caries ha sido uno de los problemas más frecuentes seguido del apiñamiento y las mordidas cruzadas, esto nos indica la necesidad de incentivar programas de tratamiento temprano para reducir la alta incidencia.

Se plantearon tres objetivos de tratamiento en la dentición primaria los cuales deberían ser atendidos de manera prioritaria en esta etapa del desarrollo de la dentición al igual que una lista de aparatos sugerida por los diferentes autores, desde los más sencillos hasta los que deberían ser solo utilizados por los ortodontistas como son aquellos que requieran el uso de fuerzas pesadas, en aquellos casos en los que la colaboración del paciente así lo permita.

Debemos estar preparados a encontrar variaciones en cuanto a la respuesta individual del paciente a los tratamientos, hay que permitir que las fuerzas naturales actúen de la mejor manera, los resultados pueden ser sorprendentes. Sabemos que en la etapa de la dentición primaria los arcos están en su crecimiento máximo por lo tanto el éxito del tratamiento estará en manos del niño en crecimiento; así que, podemos finalizar diciendo que el tratamiento temprano puede ser instituido como el mejor chance en el éxito que si se espera más tiempo para ello.

Se deberían hacer nuevos estudios en la población Venezolana que incluyan denticiones primarias para de esta manera determinar la frecuencia de maloclusiones y sus necesidades de tratamiento.

BIBLIOGRAFIA

1. Legovic M and Mady I. Longitudinal occlusal changes from primary to permanent dentition. Angle Orthod 1999
2. Hensel E The development of malocclusions in the primary at mixed dentition. Fortschr Kieferorthop. 1991; 52(6): 353-358.
3. Infante P. Maloclusión in the deciduous dentition in white, black and Apache Indian children. Angle Orthod 1975; 45 (3): 213-8
4. Keski-nisula K, Lehto R, Lusa V, Keski-nisula L, Varrela J. Occurrence of malocclusion and need of orthodontic treatment in early mixed dentition. Am J Orthod Dentofacial Orthop 2003; 124: 631-8
5. Heikinheimo K, Salmi K, Long term evaluation of orthodontic diagnoses made at the ages of 7

- and 10 years. Eur J Orthod 1987; 9: 151-159.
6. Taschill, Bacon and Sonko. Malocclusion in the deciduous dentition of Caucasian children . Eur. J Orthod. 1997; 19: 357-361
 7. Foster TD, Hamilton M Occlusion in the primary dentition . Study of children at 2.5 to 3 years of age. Br Dent J 1969; 126: 76-79.
 8. Stahl F, Grabowski R. Orthodontic findings in the deciduous and early mixed dentition-interferences for a preventive strategy. J. Orofac Orthop 2003; 64: 401-416.
 9. Thilander B, Wahllund S, Lennartsson B. The effect of early interceptive treatment in children with posterior cross-bite Eur J Orthod 1990; 97: 422-426.
 10. Kerosou H, Laine T, Nyysoen V y col, Occlusal characteristics in groups of Tanzanian and Finnish urban schoolchildren. Angle Orthod 1991; 61: 49-56.
 11. daSilva Filho, Santamaria Jr Filho. Epidemiology of posterior crossbite in the primary dentition . J, Clin Pediatr dent 2007; 32: 73-78.
 12. Anderson AA. Occlusal development in children of African American descent. Types of terminal plane relationship in the primary dentition. Angle orthod 2006; 76: 817-823.
 13. Rondón S, Saturno L, Pérez G. Características oclusales y craneofaciales sagitales en niños Venezolanos. Disponible en: www.ortodoncia.ws/publicaciones/2005/occlusales_craneofaciales_sagitales.asp
 14. Quirós O. Características de la oclusión de los niños del Jardín de Infancia Beatriz de Roche en el Instituto Venezolano de Investigaciones Científicas ICIV. Disponible en: www.actaodontologica.com/oscar_quiros/caracteristicas_occlusion.asp
 15. Blanco-Cedres L, Guerra ME, Rodríguez S. Lactancia Materna y Maloclusiones Dentales en Preescolares de la Gran Caracas. Acta Odont Venez 2007; 45 (2).
 16. Thilander B, Pena L, Infante C, Parada SS, Mayorga C. Prevalence of malocclusion and orthodontic treatment need in children and adolescents in Bogotá, Colombia. An epidemiological study related to different stages of dental development. Eur J Orthod 2001; 23: 153-67.
 17. Sturman H Early treatment. Angle Orthod 1958; 28 No 2.
 18. Calderone L. Early diagnosis of dentomaxillary disharmony. Mondo Orthod. 1990; 15 (2): 151-64.
 19. Ngan P, Fields H Orthodontic diagnosis and treatment planning in the primary dentition. J Dent Child 1995; 62: 23-25.
 20. Cerb Philips; Imberly N. Edwards. Self-concept and the perception of facial appearance in children and adolescents seeking orthodontic treatment. Angle Orthodontics 2009; 79: 12-16.
 21. Bishara S.E. Orthodontics treatment in the primary dentition. In: Text book of Orthodontics. Philadelphia. Pa: WB Saunders Co: 2001: 248-56.
 22. McNamara JA and Brudon W Dentition development. In orthodontics and dentofacial orthopedics.

- Ann Arbor, Michigan Needham Press, Inc.: 2001: 31-8.
23. Mirabelli JT, Huang GJ, Siu CH y col. The effectiveness of phase I orthodontics treatment in a Medicaid population. *Am Journal Orthod.* 2005; 127(5):592-8.
 24. Gianelly AA. One phase versus two phase treatment. *Am J Ortho Dentofac Orthoped* 1996; 108: 556-9
 25. Bishara SE, Justus R and Graber TM. Proceeding of the workshop discussion on early treatment. Held by the College of Diplomatics in Quebec City. *Am J Orthod Dentofac Orthoped* 1998; 113: 5-6
 26. Proffit W R, Ackerman JL. *Contemporary Orthodontics*. 3ª Ed. St Louis, Mo: Mosby: 2000:133-56
 27. Graber TM Vanarsdall RI. *Orthodontics: current principles and techniques*. 3ª Ed. St Louis. Mo: Mosby; 2000: 399-411.
 28. Angle EH. *Malocclusion in the teeth*. 7th Edition SS Philadelphia. 1907.
 29. Viazys AD. Efficient orthodontic treatment timing. *Am J Orthod Dentof Orthoped* 1995; 108: 560-61.
 30. Sim J M. *Movimientos menores en niños*. Ed. Mundi Buenos Aires. 1973.
 31. Holt RD. The preschool child: practical treatment planning. *Dent. Update.* 1994; 21: 339-43.
 32. Pietila T and Pietila I Parent's views on their own child's dentition compared with an orthodontist assessment. *Eur J Orthod* 1994; 16: 309-316.
 33. Jang, JC, Fields HW, Vig KWL, y col.. Controversies in the timing of orthodontics treatment. *Sem. Orthod.* 2005; 11: 112-8.
 34. Ilpo Pietila, Terttu Pietila y col. Orthodontics view on indications for and timing of orthodontics treatment in Finnish public oral health car. *European journal of Orthad.* 30 (2008) 46-51.
 35. Leighon BC: The value of prophecy in orthodontics *Dent Practit* 1971;21:359-372.
 36. Dugoni SA Compressive mixed dentition treatment. *Am J Orthod* 1998;113:75-84.
 37. Bergensen EO. A longitudinal study of anterior vertical overbite from eight to twenty years of age. *Angle Orthod* 1988; 58:237-256.
 38. Popovich F, Thompson GW. Evaluation of preventive and interceptive treatment between three and eighteen years of age. Cook JT, ed *Transactions of the third orthodontics congress, London 1973*. London: Crosby, Lockwood and staples 1975: 260-281.
 39. Ackerman JI,Proffit WR. Preventive and interceptive orthodontics: A strong theory proves weak in practice. *Angle Orthodontics* 1980; 50: 75-87.
 40. Al-Nimri K.,Richardson A. Interceptive orthodontics in the real Word of community dentistry. *Int J Pead Dent* 2000; 10:99-108.

41. West E. Treatment objectives in the deciduous dentition. *Am J Orthod* 1969; 55: 617-630.
42. Moyers R. Manual de ortodoncia. 4a. Ed Médica Panamericana. Buenos Aires. 1992.
43. HELM S. Orthodontic treatment priorities in the Danish Child Dental Health Services. *Community Dent Oral Epidemiol* 1982; 10: 260-263.
44. JÄRVINEN S. Need for interceptive intervention for malocclusion in 6-year-old Finnish children. *Community Dent Oral Epidemiol* 1981; 9: 285-288.
45. Guideline on management of the developing dentition and occlusion in American academy of pediatric dentistry Vol 29 No 7 07/08
46. Paula Midori, María B. Duarte, Luciano Pereira. Masticatory muscle thickness, biteforce, and occlusal contacts in young children with unilateral posterior crossbite. *European J of Orthod.* 2007;29: 149-156.
47. daSilva Filho O, Ferrari J, M,Arelló. CA Zopone .Correction of posterior crossbite in the primary dentition *Journ of Clini. Pediat. Den.*2000;24: 165-180.
48. Hass AJ Long term posttreatment evaluation of rapid palatal expansion. *Angle Orthod* 1980; 50: 189-217.
49. Kutin G Hawes R. Posterior crossbite en the deciduos and mixed dentitions. *Am J Orthod* 1969; 56: 491-504.
50. Clifford F Cross-bite correction in the deciduous dentition: Principles and procedures. *Am J Orthod* 1971; 59: 343-349.
51. Canut J A. Ortodoncia clínica. 1ª. Edición. Salvat. Barcelona.1988.
52. VIG KWL. Phase I interceptive orthodontic treatment reduces severity of malocclusion. *J Evid Base Dent Pract* 2006; 6: 178-9.
53. Alvarez JO, Caceda J. A longitudinal study of dental caries in the primary teeth of children who suffered from infant malnutrition. *J Dent Res* 1993; 72: 1573-6.
54. Fearne JN, Brock A Small primary tooth crown size in low birth weight children. *Early Hum Dent* 1993; 33: 81-90
55. Salzman JA Orthodontic and daily practice. Ed JB Lippincott. Company, USA 1974.
56. Selma Sano Suga. Ortodoncia en la dentición decidua. Ed. Amolca Brasil 2004
57. Chaconas SJ . Ortodoncia. Ed. El Manual Moderno. Mexico. 1982.
58. Breitner C The influence of moving deciduous teeth on the permanent successors.
59. André , Tannus, Antonio Cardoso y col. Assessment of treatment for functional posterior crossbite in patients at the deciduous dentition phase. *Braz debt J* 2004; 15(1): 54-58.

60. Mathews JR Malocclusion in the primary dentition. *Dent Clin North Amer.* 1966; 7: 463-478.
61. Graber YM, Rakosi T and Petrovic A. *Dentofacial Orthopedics with Functional Appliances*. Ed. C.V. Mosby 1985.
62. Salzman JA. *Practice of orthodontics*. J B Lippincott C.O Montreal y Philadelphia 1993.
63. Leighton BC *The biology of occlusal development monograph Number 7. Craniofacial Growth Series*. Center of Human Growth and Development. The University of Michigan 1971.
64. Hotz R *Ortodoncia Clínica* Ed. Científico Médica, Barcelona. 1961.
65. Myers N. Analysis of an appliance therapy program in a dental school.
66. PROFFITT W. Planification des traitements orthodontiques: Efficacité et Efficience/ The timing of orthodontic treatment: Effectiveness and Efficiency. *Rev Odont Stomat* 2003; 32: 171-89.
67. Proffit WR. Treatment timing: Effective craniofacial growths series Ann Arbor: Department of orthodontics and pediatric dentistry and the center for human growth and development University of Michigan 2002; 39:13-24.
68. Sonnesen L, Bakke M, Solow B, Bite force in pre-orthodontics children with unilateral crossbite. *European J. Orthod.* 2002; 24:442-443
69. Tsai HH, Dental crowding in primary dentition and its relationship to arch and crowns dimensions. *J Dent Child* 2003; 70:164-166.
70. Haralabakis N. Premature or delayed exfoliation of deciduous teeth and formation. *Angle Orthod* 1994; 64: 151-157
71. Foster TD. *A textbook of Orthodontics*. Second Edition. London. 1975. Blackwell Scientific Publications
72. Warren JJ, Slayton RL, Bishara SE y col Effects of nonnutrive sucking habits on occlusal characteristics in the mixed dentition. *Peditr Dent* 2005;27: 445-450.
73. YawakaY, Hironaka S,Ariyam A. Changes in occlusal contact area and average bite pressure during treatment of anterior crossbite in primary dentition. *J. of clin. Pediat. Dentist.* 2003;28: 75-79.
74. Pinkham J *Odontología Pediátrica*. Ed. Interamericana. 1991.
75. Lundstron A *Introducción a la ortodoncia*. Ed Mundi Buenos Aires. 1971.
76. Tulloch JF, Phillips C, Proffit Wr, Outcomes in a 2-phase randomized clinical trial of early Clase II treatment. *Ame J.Orthod* 2004;125: 657-667.
77. Baccetti T, Franchi L, Mc Namara y col, Early dentofacial features of Clase II malocclusion: A longitudinal study from the deciduous through the mixed dentition. *Am J Orthod Dentofacial* 1997;111:502-509.
78. Gafari J, Shofer FS, Jacobson y col, Headgear versus function regulator in the early treatment of

Clase II Div 1 malocclusion: A randomized clinical trial. Am J. Orthod 1998; 113:51-61

79. Wheeler TT, Mc Gorry Sp, Dolce C y col. Effectiveness of early treatment fo Clase II malocclusion. Am J. Orthod 2002;121:9-17
80. Woodside DC Early treatment of Class III incisor relationship using the chincup appliance. Eur J Orthod 1993; 15: 371-6.
81. Grimm S. Treatment of pseudo-class III relationship in the primary dentition: a case history. J Denst Child. 1991; 12: 484-488.
82. Tiziano Baccetti and Isabella Tolaro A retrospective comparasion of functional appliance treatment of Clase III malocclusion in the deciduous and mixed dentition. Europ. J. od Ortho.1998;20: 309-317.
83. Sakamoto T. Effective timing for the application of orthopedic force in the skeletal Class III malocclusion. Am. J. Orthod. 1981; 80: 411-416.