

Resistencia a aminoglicósidos

y quinolonas en un equino con esofagitis reporte de un caso

Aminoglycosides and quinolones resistance in a equine with oesophagitis report of case

^{1,2}Morales A, ¹García F, ³Morales MR, ²Leal L, ²López P.

¹Departamento de Patología Facultad de Ciencias Veterinarias Universidad Central de Venezuela. ²Departamento de Patología Instituto Nacional de Hipódromos "La Rinconada" Caracas Venezuela. ³Maternidad Concepción Palacios Caracas-Venezuela. Email: aamorales13@gmail.com

Recibido: 20/10/2013

Aceptado: 21/11/2013

Resumen

El objetivo de este estudio fue reportar un caso de resistencia antimicrobiana a aminoglicósidos y quinolonas en un aislado de *Escherichia coli* en un equino con esofagitis supurativa del Hipódromo "La Rinconada" Caracas Venezuela. Se remite un equino (*Equus caballus*) con historia obstrucción esofágica, esofagostomía, y esofagitis supurativa no responsiva a terapia combinada con penicilina, gentamicina y ceftiofur sódico con data de 21 días de tratamiento. Se le practicó la técnica de necropsia, toma de muestras para estudio bacteriológico e histopatológico. La necropsia mostró esofagitis severa, necrosis de coagulación, abundante detritus celular, infección de tejido muscular, periarteritis y periflebitis. Pericarditis y epicarditis focal exudativa purulenta. Los cortes histológicos revelaron: Esofagitis abscedada con periarteritis, arteritis, perineuritis, neuritis con necrosis de coagulación, necrosis licuefactiva, respuesta fibroplásica, tejido de granulación en la región cervical derecha y surco yugular. Se observó abundante contenido de bacterias tipo cocos, Gram negativos, empleando la coloración especial Warthing Starry en la coloración especial. El aislamiento bacteriano evidenció la presencia de *E. coli*, cuyo antibiograma reveló resistencia a Gentamicina, Ciprofloxacina y Ácido Nalidixico. En conclusión reportamos una resistencia a aminoglucósidos y quinolonas en una infección esofágica en un equino del Instituto Nacional de Hipódromos "La Rinconada" Caracas Venezuela.

Summary

The objective was report of case of resistance a aminoglycosides and quinolones resistance in a isolation of *Escherichia coli* in a equine with suppurative oesophagitis. Refer a horse (*Equus caballus*) with esophageal obstruction history, esophagostomy and suppurative esophagitis not responsive to combination therapy with penicillin, gentamicin or ceftiofur with dates from 21 days of treatment. Were practice necropsy and sampling for bacteriological and histopathological study. The necropsy showed severe esophagitis suppurative, coagulation necrosis, abundant cellular debris, with infection of muscle tissue, periflebitis and periarteritis. Pericarditis and exudative epicarditis focal purulent. Histological sections revealed esophagitis abscess with periarteritis, arteritis, perineuritis, neuritis with coagulation of necrosis and necrosis liquefact, fibroplastic response and granulation tissue in the neck and right jugular furrow. Were observed content abundant types of bacteria spherical, Gram negative, positive staining especially Warthing Starry. The bacteria isolated showed the presence of *E. coli*. antibiogram revealed whose resistance to gentamicin, ciprofloxacin and nalidixic acid. In conclusion we report a resistance to aminoglycosides in an esophageal infection in a horse racetrack, National Institute of "La Rinconada Caracas Venezuela.

Keywords: esophagitis, antimicrobial resistance, aminoglycosides, equine.

Introducción

La aparición de resistencia bacteriana contra antibióticos tiene considerable importancia médica y se correlaciona con el aumento en el uso de antibióticos para tratamiento de enfermedades infecciosas. Existe una variedad de plásmidos que transportan múltiples genes de resistencia a antibióticos¹. Las bacterias pueden ser resistentes a la actividad antimicrobiana de los aminoglucósidos por no tener la capacidad de penetrar al interior de las bacterias, por la escasa afinidad del compuesto por el ribosoma bacteriano o debido a que el medicamento es inactivado por enzimas bacterianas^{1,2,3}. Las mutaciones monofásicas en *E. coli*, culminan en la sustitución de un aminoácido en una proteína ribosómica crucial, llegan a impedir la unión del fármaco al microorganismo. Las cepas de *E. coli* mencionadas son altamente resistentes a la Estreptomicina, pero no tienen amplia distribución en la naturaleza. Los mecanismos de resistencia a fármacos que se conocen son: 1.- Adopción por el microorganismo de una vía metabólica alterna para esquivar la reacción inhibitoria. 2.- Producción de una enzima o de enzimas que degradan el antibiótico o que inactivan el medicamento por acetilación, adenilación o fosforilación. 3.- Cambio en la permeabilidad con disminución en la captación del medicamento por la célula o por alguna parte especial de la célula. 4.- Blanco para el medicamento cuya estructura se ha alterado. La resistencia en bacterias Gram-negativas a la gentamicina se ha convertido en un problema cada vez más común entre los aislados clínicos de los seres humanos⁴. Los seres humanos pueden ser colonizados por *E. coli* de origen animal resistente a los agentes antimicrobianos comúnmente utilizados, y estas bacterias pueden provocar infecciones para las que están limitadas las opciones terapéuticas disponibles. *E. coli* de origen animal puede actuar como donante de genes de resistencia a antimicrobianos a otros patógenos⁵. El objetivo de este estudio fue reportar un caso de resistencia antimicrobiana a aminoglucósidos y quinolonas en un aislado de *Escherichia coli* obtenido en un equino con esofagitis supurativa del Hipódromo "La Rinconada" Caracas Venezuela.

Materiales y Métodos

Se remite un equino (*Equus caballus*) de sexo macho, de 2 años de edad, en actividad atlética, del Hipódromo "La Rinconada" Caracas, Venezuela. Con historia de obstrucción esofágica, esofagostomía, esofagitis supurativa post-quirúrgica, emaciación aguda severa, polidipsia, poliurea, pelo hirsuto, anorexia, colapso, shock y muerte con infección exudativa purulenta no responsiva a terapia combinada con penicilina G procainica 22.000 UI/kg IM (cada 12 horas), gentamicina 6.6 mg/kg (cada 24 horas) y ceftiofur sódico 6.6 mg/kg IM (cada 12 horas), todos los antibióticos fueron administrados durante de 21 días. Se le practicó eutanasia, la técnica de necropsia y toma de muestras según el protocolo sistemático descrito para equinos⁶. Las muestras tomadas fueron fijadas en formol al 10% y procesadas por los métodos convencio-

nales histológicos (deshidratación, aclaración, infiltración y cortes al micróscopo⁷. Se tomaron secciones de tejido esofágico e hisopados, los cuales se colocaron en medio de transporte Stuart y cultivadas según los métodos de aislamiento microbiano. La determinación Concentración Inhibitoria Mínima (CIM), se realizó a partir de cultivos puros. Fueron tomadas varias colonias y se resuspendieron en 5ml de SFS estéril hasta obtener una turbidez equivalente a solución estándar. De esta suspensión fueron tomados 250 μ l y se agregaron en 24,75 ml de SFS estéril para obtener una dilución 1:100, con una concentración final de inóculo de aproximadamente 1×10^6 ufc/ml. Esta dilución fue sembrada en las placas de microtitulación del método de microdilución en caldo. El cálculo de la CIM90 fue comparado con los criterios de interpretación estándar^{1,2}.

Resultados

Estudio Macroscópico:

Los hallazgos de necropsia fueron: esofagitis supurativa severa, necrosis de coagulación, abundante detritus celular, con infección de tejido muscular (músculo braquiocefálico y externocefálico), periarteritis y periflebitis (Figura 1). Edema, congestión y hemorragia pulmonar, exudado supurativo en traquea y bronquitis. Pericarditis y epicarditis focal exudativa purulenta. Hepatomegalia severa con necrosis con patrón focal. Esplenocontracción esplénica, nefritis intersticial y pielonefritis bilateral con adherencia de la cápsula renal. Hemorragia cortical de glándulas adrenales bilateral. Gastritis aguda superficial con úlceras focales en los límites del margo plicatus.

Figura 1.- Equino (*Equus caballus*), con solución de continuidad por esofagotomía quirúrgica en la región yugular, con infección supurativa, focos de necrosis de licuefactiva (flechas).



Estudio Histológico:

Los cortes histológicos revelaron: esofagitis con periarteritis, arteritis, perineuritis, neuritis con necrosis de coagulación y necrosis licuefactiva, respuesta fibroplásica y tejido de granulación en la región cervical derecha y surco yugular (Figura 2). Se observó abundante contenido de bacterias tipo cocos Gram negativos, positivos a la coloración especial de Gram

y de Warthin Starry (Figura 3 y 4). El tejido renal presentó nefritis intersticial y pielonefritis severa polimorfonuclear neutrofilica con degeneración tubular aguda y necrosis cortical. El resto de los tejidos mostraron cambios consistentes con un síndrome de coagulación intravascular diseminada.

Figuras 2.- Microfotografía de esófago con solución de continuidad y esofagitis supurativa erosiva, e infiltración mixta polimorfonuclear neutrofilico y mononuclear linfocitario, con abundante detritus celular y tejido de granulación (10X).

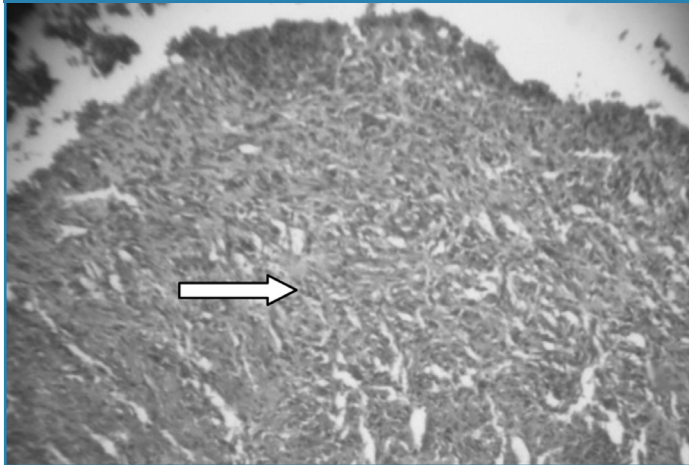


Figura 3.- Microfotografía de esófago coloración especial (+) Tinción de Gram, se observan cocos Gram negativos abundantes, y los macrófagos cargados con bacterias positivos (20X).

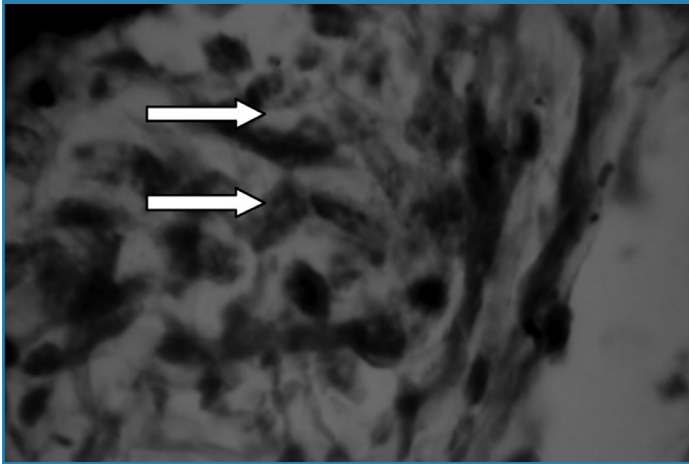
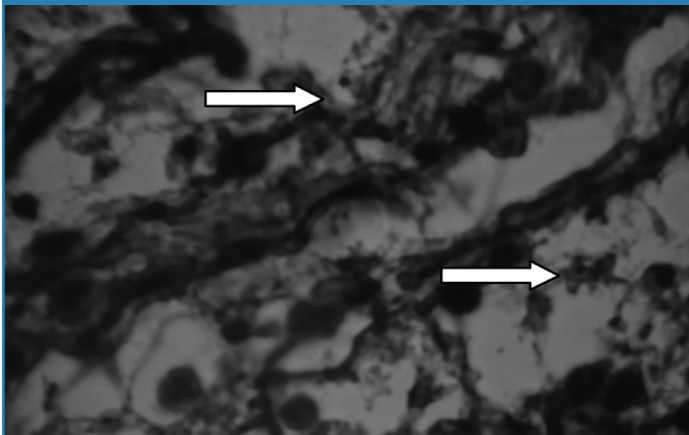


Figura 4.- Microfotografía de esófago coloración especial de sales de plata Warthin Starry (+) se observan cocos abundantes positivos, difusos en el tejido necrosado (40X).



aislamiento de bacterias identificadas *E. coli*. El antibiograma evidenció resistencia a Gentamicina, Ciprofloxacina y Acido Nalidixico. La concentración mínima inhibitoria (CIM) para gentamicina fue de 1-8 $\mu\text{g/ml}$, ciprofloxacina 0,5-4 $\mu\text{g/ml}$ y para ácido nalidixico 2-3 $\mu\text{g/ml}$.

Discusión

El resultado clínico, anatomopatológico, aislamiento bacteriano y antibiograma revelan un síndrome de esofagitis supurativa con resistencia a aminoglucósidos y quinolonas en el equino estudiado. La esofagitis supurativa ha sido reportada en equinos asociada a cuadros obstructivos^{8,9}. La resistencia de *E. coli* ha sido ampliamente reportada en la literatura en equinos^{4,5,10,11,12}, coincidiendo con los resultados obtenidos en nuestro estudio. En estudios de resistencia al comparar los resultados en dos periodos de tiempo hubo un aumento en el porcentaje de aislados de *E. coli* resistentes a todos los antibióticos excepto a amikacina. La resistencia a gentamicina aumentó en el segundo periodo (1980-1985)¹⁰. En equinos han reportado aislados de *E. coli* con resistencia a sulfametoxazol a trimetropin-sulfametazol así como gentamicina y tetraciclinas¹². Existe una asociación entre la hospitalización y la administración de drogas antimicrobianas con la prevalencia de la resistencia entre cepas de *E. coli* aisladas de heces de caballos¹². Existe un aumento significativo en el porcentaje de cepas resistentes a trimetropin-sulfametoxazol, penicilina, tetraciclina y gentamicina¹¹. La vigilancia periódica de la evolución de la resistencia bacteriana a los agentes antibacterianos es indispensable en la estructura de un hospital. La adopción de buenas prácticas de antibiótico-terapia es esencial para garantizar una disminución de los riesgos de la selección y difusión de una cepa de bacterias resistentes^{11,13,14}. Enterobacterias aisladas en equinos (*Enterobacter*, *Klebsiella*, *Proteus*, y otras bacterias como *Pseudomonas*), han sido susceptibles a amikacina pero resistentes a gentamicina⁴. En un estudio en el Hipódromo de Santa Rita (Estado Zulia-Venezuela), *P. aeruginosa* y la *E. coli* fueron las bacterias más resistentes y por tanto más difíciles de tratar¹³. Las sensibilidades en un 100% de la *P. aeruginosa*, *E. coli* y *K. pneumoniae* ante la gentamicina y amikacina, demuestran que estos antibióticos aún tienen utilidad práctica en la antibiótico-terapia de animales que padecen infecciones clínicas o sub-clínicas, como es en el caso de los caballos del Hipódromo Nacional de Santa Rita¹³. Este reporte difiere con los resultados obtenidos en el caso clínico-patológico en estudio. En conclusión, reportamos un caso de resistencia a aminoglucósidos y quinolonas en una infección esofágica por *Escherichia coli* en un equino del Instituto Nacional de Hipódromos “La Rinconada” Caracas Venezuela.

Referencias

1. Carter GR, Chengappa MM. *Micology and Bacteriology Veterinary*. 2 ed: Manual Moderno. (Mexico)1994. p. 137-155.
2. Botana L, Landoni F, Martín T. *Pharmacology veterinary and therapeutically*. Mc Graw-Hill: (España). 2002, p. 330-390.

3. Hardman J, Limbird L. The bases of therapeutical pharmacology. 10 ed. Mc Graw-Hill Vol. II. (México). 2003. p. 1237-1251.
4. Orsini J, Benson C, Spencer P, Van Miller E. Resistance to gentamicin and amikacin of gram-negative organisms isolated from horses. *Am J Vet Res.* 1989; 50: 923-5.
5. Hammerum A, Heder O. Human health hazards from antimicrobial-resistant *Escherichia coli* of animal origin. *Clin. Infect. Dis.* 2009; 48: 916-21.
6. Aluja A, Constantino C. Technical of Necropsy in domestic animals. 2nd ed. Manual Moderno. México, México. 2002. p. 103.
7. Banks W. Histology Veterinary Applied. 2 ed. Manual Moderno (México). 1996. p. 487-492.
8. Jubb K, Kennedy P, Palmer N. Domestic animals pathology. 3rd ed. 2 vol. Hemisferio Sur, S.R.L. (Uruguay). 1984. p. 59-90.
9. Donald M. Special Veterinary Pathology. 3rd ed. Mosby. (USA). 1996. p. 24-29.
10. Snyder J, Pascoe J, Hirsh D. Antimicrobial susceptibility of microorganisms isolated from equine orthopedic patients. *Vet Surg.* 1987; 16: 197-201.
11. Peyrou M, Higgins R, Lavoie J. Evolution of bacterial resistance to certain antibacterial agents in horses in a veterinary hospital. *Can Vet J.* 2003; 44: 978-81.
12. Dunowska M, Morley P, Traub J, Hyatt D, Dargatz D. Impact of hospitalization and antimicrobial drug administration on antimicrobial susceptibility patterns of commensal *Escherichia coli* isolated from the feces of horses. *J Am Vet Med Assoc.* 2006; 15: 1909-17.
13. Muñoz T, Fernandez M, Rodríguez M, Basalo A, Semeco E, Roman R. Antimicrobial susceptibility of microorganisms isolated from the trachea of thoroughbred horses housed in the national race track of Santa Rita, Zulia state, Venezuela. *Revista Científica.* 2007; 17: 28-38.
- 14.- Jouini A, Ben Slama K, Saez Y, Klibi N, Costa D, Vinue L, Zarazaga M, Boudabous A, Torres C. Detection of multiple-antimicrobial resistance and characterization of the implicated genes in *Escherichia coli* isolates from foods of animal origin in Tunis. *J Food Prot.* 2009; 72: 1082-8.