

Leucemia linfoblástica aguda y complicaciones neurológicas en niños y adolescentes

Acute lymphoblastic leukaemia and neurological complications in children and adolescents

Cristóbal Ignacio Espinoza Díaz, MD^{1,2,3*} <https://orcid.org/0000-0001-8608-8338>, Luis Villacrés Peñafiel, MD⁴ <https://orcid.org/0000-0002-8730-540X>, Gustavo Caicedo Peñafiel, MD⁵ <https://orcid.org/0000-0001-9672-1379>, María Herrera Herrera, MD⁶ <https://orcid.org/0000-0002-0434-5909>, Edisson Mayorga Gutierrez, MD⁴ <https://orcid.org/0000-0002-5115-809X>, Ángeles Emilia Cáceres Paredes, MD⁵ <https://orcid.org/0000-0001-8350-333X>, Stephanny Cuenca Hidalgo, MD⁵ <https://orcid.org/0000-0003-2762-0923>, David Silva Jara, MD⁵ <https://orcid.org/0000-0001-5860-3865>

¹Médico General. Universidad Católica de Cuenca. Provincia de Azuay. República del Ecuador.

²Maestrante en epidemiología. Universidad de Cuenca. República del Ecuador.

³Centro Latinoamericano de Estudios Epidemiológicos y Salud Social. Departamento de Investigaciones "Dr. Carlos J. Finlay y de Barré".

⁴Médico General. Universidad Regional Autónoma de los Andes. Provincia de Tungurahua. República del Ecuador.

⁵Médico General. Universidad Central del Ecuador. República del Ecuador.

⁶Médico General. Universidad Tecnológica Equinoccial. Provincia de Pichincha. República del Ecuador.

*Autor de correspondencia: Cristóbal Ignacio Espinoza Díaz, MD. Universidad Católica de Cuenca. Provincia de Azuay. República del Ecuador. Teléfono: 0987714626
Correo electrónico: cristocristocristobal@hotmail.com

Resumen

La leucemia infantil es una de las enfermedades malignas más críticas en niños, siendo la leucemia linfoblástica aguda (LLA) una transformación maligna y de proliferación de células progenitoras linfoides en la médula ósea, la sangre y los sitios extramedulares. Es una enfermedad heterogénea cuya incidencia predomina en el rango de 2 a 5 años de edad y es más frecuente en los varones. Esta condición implica una serie de complicaciones ligadas a su fisiopatología y a los tratamientos aplicados. A pesar de que su ocurrencia sea principalmente en infantes, en adultos representa una situación catastrófica. Investigaciones genómicas han encontrado variantes polimórficas en distintos genes vinculados con esta patología, así como algunos síndromes genéticos como el síndrome de Down, anemia de Fanconi, entre otros. Sus manifestaciones clínicas pueden ser inespecíficas, con síntomas constitucionales y de insuficiencia de la médula ósea, pudiendo involucrar al Sistema Nervioso Central (SNC). Su diagnóstico se basa en la presencia de 20% o más linfoblastos en la médula ósea o en sangre periférica, por otro lado, la punción lumbar con análisis de líquido cefalorraquídeo es el estándar de atención al momento de evaluar si el SNC está comprometido. Existen varias complicaciones vinculadas a este padecimiento, principalmente los eventos cerebrovasculares, las infecciosas, los trastornos asociados por toxicidad de medicamentos y otras condiciones como síndrome de encefalopatía posterior reversible, tumores cerebrales secundarios e infiltración del SNC.

Palabras clave: Leucemia infantil, trastorno neurológico, Sistema Nervioso Central, infección, medicamentos.

Abstract

Childhood leukemia is one of the most critical diseases in children, being acute lymphoblastic leukemia (ALL) a malignant and proliferating transformation of the lymphoid progenitor cells in the bone marrow, peripheral blood, and extramedullary sites. It is a heterogeneous disease whose incidence predominates in the range of 2 to 5 years of age and is more common in males. This condition implies a series of complications linked to its pathophysiology and the treatments applied. Although its occurrence is mainly in infants, it represents a catastrophic situation in adults. Genomic investigations have found polymorphic variants in different genes linked to this pathology, as well as some genetic syndromes such as Down syndrome, Fanconi anemia, among others. Its clinical manifestations may be nonspecific, with constitutional symptoms and bone marrow failure, and may involve the Central Nervous System (CNS). Its diagnosis is based on the presence of 20% or more lymphoblasts in the bone marrow or peripheral blood; on the other hand, lumbar puncture with cerebrospinal fluid analysis is the standard of care when assessing if the CNS is compromised. There are several complications related to this condition, mainly cerebrovascular events, infectious events, associated disorders due to drug toxicity, and other conditions such as reversible posterior encephalopathy syndrome, secondary brain tumors, and CNS infiltration.

Keywords: Childhood leukemia, neurological disorder, Central Nervous System, infection, medications.

La leucemia linfoblástica aguda (LLA) es la más común de las enfermedades neoplásicas en niños, representa del 75 a 80% de los casos agudos de las enfermedades malignas en este grupo de edad. La incidencia de la LLA infantil es de 3 a 4 casos por cada 100.000 en los menores de 15 años. A pesar de afectar a infantes de todas las edades, la incidencia alcanza su punto máximo entre los dos y cinco años de edad, con un ligero predominio entre los varones. Los subtipos difieren con respecto a las características biológicas, celulares y moleculares, respuesta a la terapia, el riesgo de recaída y están asociados con diferentes resultados, lo cual la convierte en una enfermedad heterogénea¹.

En Latinoamérica, las tasas de mortalidad más altas durante 2000–2004 fueron encontradas en México siendo de 5,28% para el sexo masculino y 4,4% en el femenino, en Ecuador fue de 4,38% y 3,94% para los varones y hembras, respectivamente. Este análisis fue realizado en individuos a partir de 0 hasta los 24 años de edad², de igual manera según un reporte del Instituto Nacional de Estadística y Censos (INEC) para el 2014 la LLA fue la causa de 28.079 días de estadía intrahospitalaria, siendo la mayor proporción de casos representados para pacientes menores de 24 años³.

La LLA conlleva una diversa gama de complicaciones que pueden deberse tanto a la fisiopatología de la enfermedad como a los diferentes tratamientos que se utilizan para su manejo, dentro de las principales consecuencias que pueden presentarse se encuentran las infecciones, trastornos neurológicos, toxicidad medicamentosa, entre otros¹. Las complicaciones más prevalentes han sido las de origen neurológico tal como se expuso en un reporte realizado en Estados Unidos por Lowe y cols., en el cual el 8% de los pacientes evaluados tuvo LLA y de estos el 9% desarrolló alteraciones neurológicas, del mismo modo el 2% tuvo hemorragia del sistema nervioso central (SNC), encontrándose asociadas a una hiperleucocitosis⁴. En este mismo orden de ideas, en un informe mostrado por Inaba y cols., se evidenció que la neutropenia febril fue otra complicación común la cual se relaciona con infección de diverso origen (tracto respiratorio superior, oído, torrente sanguíneo y tracto gastrointestinal).

En los últimos tiempos, la supervivencia de los niños sin eventos durante 5 años con LLA ha alcanzado el 80% con la aplicación de protocolos intensivos de quimioterapia^{5,6}. La frecuencia de los efectos secundarios también ha aumentado, de estos, los eventos infecciosos son de los más frecuentes encontrándose en cifras tan altas que oscilan entre el 23%⁷ y 30,6%⁸, siendo la principal causa de muerte en este grupo de pacientes; le siguen los trastornos neurológicos agudos los cuales ocurren entre el 3% y el 18,4% de los casos^{9–14}, las demás complicaciones son menos habituales, sin embargo en este grupo de pacientes cualquier consecuencia adversa es potencialmente mortal, por lo tanto es imperante que puedan conocerse sus principales características y poder hacer un diagnóstico y tratamiento adecuado y oportuno.

Leucemia Linfoblástica Aguda

La LLA es una transformación maligna y proliferación de células progenitoras linfoides en la médula ósea, la sangre y los sitios extramedulares; si bien el 80% de la LLA ocurre en niños, representa una enfermedad devastadora cuando ocurre en adultos¹⁵. En los Estados Unidos, la incidencia de LLA es de aproximadamente 30 casos por millón de personas < 20 años, y la incidencia máxima se produce entre los 3 y 5 años¹⁶. Epidemiológicamente varía significativamente según la raza y el grupo étnico: 14,8 casos por millón de afrodescendientes, 35,6 por millón de blancos y 40,9 por millón de hispanos, se desarrolla con mayor frecuencia en niños que en niñas (relación hombre: mujer de 55% a 45%)¹⁷.

Algunos factores genéticos, sobre todo la presencia del síndrome de Down¹⁸, están relacionados con un mayor riesgo de LLA pero la mayoría de los pacientes no tienen elementos hereditarios reconocidos. Los estudios de asociación de todo el genoma han identificado variantes polimórficas en diversos genes (incluidos ARID5B, CEBPE, GATA3 e IKZF1) que están ligados con un mayor riesgo de LLA o subtipos específicos de LLA^{19,20}.

Las mutaciones raras de la línea germinal en PAX5 y ETV6 están relacionadas con LLA familiar^{21,22}, pocos factores de riesgo ambiental están asociados con la LLA en niños. El aumento de las tasas de la enfermedad se ha relacionado con la exposición a la radiación y ciertos productos químicos, pero estas vinculaciones explican solo una minoría muy pequeña de casos²³.

La patogenia de la LLA implica la proliferación y diferenciación anormales de una población clonal de células linfoides. Los estudios en el grupo pediátrico han identificado síndromes genéticos que predisponen a una minoría de casos de LLA, como el síndrome de Down, la anemia de Fanconi, el síndrome de Bloom, la ataxia telangiectasia y el síndrome de descomposición de Nijmegen^{23–26}. Otros factores predisponentes comprenden la exposición a radiación ionizante, pesticidas, ciertos solventes o virus como el de Epstein-Barr y el de inmunodeficiencia humana^{27,28}. Sin embargo, en la mayoría de los casos aparece como una neoplasia maligna *de novo* en individuos previamente sanos. Las aberraciones cromosómicas son el sello distintivo de la LLA, pero no son suficientes para generar leucemia²⁹.

La mayoría de las manifestaciones clínicas de LLA reflejan la acumulación de células linfoides malignas y mal diferenciadas dentro de la médula ósea, la sangre periférica y los sitios extramedulares. La presentación puede ser inespecífica, con una combinación de síntomas constitucionales y signos de insuficiencia de la médula ósea (anemia, trombocitopenia, leucopenia). Los síntomas comunes incluyen “síntomas B” (fiebre, pérdida de peso, sudores nocturnos), sangrado o moretones fáciles, fatiga, disnea e infecciones. La afectación de sitios extramedulares ocurre usualmente y puede causar linfadenopatía, esplenomegalia o hepatomegalia en el 20% de los pacientes^{30–32}. El daño del SNC al momento del diagnóstico ocurre en 5 a 8% de los pacientes y se presenta con mayor frecuencia como alteración de nervios craneales o meningismo³³.

El diagnóstico se establece por la presencia de 20% o más de linfoblastos en la médula ósea o la sangre periférica³². La evaluación de la morfología, citometría de flujo, inmunofenotipaje y pruebas citogenéticas son valiosas tanto para confirmar el diagnóstico como para la estratificación del riesgo. La punción lumbar con análisis de líquido cefalorraquídeo (LCR) es el estándar de atención al momento del diagnóstico para evaluar el compromiso del SNC. Si el SNC está involucrado, se debe realizar una resonancia magnética cerebral. Otra valoración incluye hemograma completo con diferencial y frotis para evaluar las otras líneas celulares hematopoyéticas, el perfil de coagulación y la química del suero, el ácido úrico basal, calcio, fosfato y la lactato deshidrogenasa deben registrarse para controlar el síndrome de lisis tumoral tras el manejo terapéutico¹⁵.

Complicaciones de la leucemia linfoblástica aguda **Eventos Cerebrovasculares**

La leucemia por lo general se encuentra asociada a un proceso de leucocitosis, trombocitopenia, coagulopatías y/o sepsis³⁴, estos mecanismos generan estasis en el flujo sanguíneo debido al gran número de células encontradas en arteriolas pequeñas por lo cual se produce un daño vascular que puede evolucionar a una hemorragia masiva o trombosis. De igual manera, se han involucrado agentes terapéuticos con complicaciones cerebrovasculares, algunos de estos han sido los glucocorticoides³⁵ y la L-asparaginasa³⁶, esta última genera una disminución de las proteínas plasmáticas encargadas del proceso de coagulación y fibrinólisis, por lo que este medicamento está relacionado tanto a trombosis como a hemorragias³⁷, la presentación clínica varía dependiendo de la fase de tratamiento y de las características propias del paciente pudiéndose mostrar de manera leve como cefalea hasta progresar a déficit neurológico, convulsiones, sensorio alterado y pérdida del conocimiento³⁸.

La enfermedad cerebrovascular afecta al 1% de los niños que tienen trastornos hematológicos malignos, siendo con una frecuencia similar tanto para el tipo isquémico como para el hemorrágico, se ha expuesto que la aparición de esta complicación puede presentarse en un promedio de 5 meses posterior al diagnóstico del cáncer³⁹.

Hemorragia intracraneal (HIC)

Esta complicación es una de las más frecuentes en los pacientes con leucemia aguda en cualquiera de sus tipos, siendo principalmente predominantes en los individuos con leucemia mieloide aguda (LMA), en especial la de subtipo promielocítico, significando la principal causa de mortalidad en estos sujetos^{40,41}. Lo más común es que esta dificultad se presenta al inicio o durante el tratamiento de inducción debido a la trombocitopenia y la coagulopatía. Algunos de los factores de riesgo que se han documentado son el sexo femenino, presencia de trombocitopenia, tiempo prolongado de protrombina y de forma más consistente la hiperleucocitosis, del mismo modo resalta el tratamiento con L- asparaginasa, como se ha mencionado previamente⁴².

La HIC se presenta más frecuentemente en el supratentorial, sin embargo también puede afectar ganglios basales,

cerebelo y tronco encefálico que pueden encontrarse involucrados de forma simultánea, la hemorragia cortical es la más común pudiendo no solo afectar la región parietal sino también desencadenar hemorragia subaracnoidea, subdural y epidural, siendo relacionadas estas consecuencias con una muerte prematura⁴².

Las manifestaciones clínicas dependen del área cerebral involucrada, pudiendo encontrarse déficit neurológico focal, convulsiones y/o alteración del estado de la conciencia, por lo tanto, la evaluación primaria deberá incluir la realización de una tomografía computarizada (TC) ya que permite la localización de la lesión y la determinación de un tratamiento específico como el neuroquirúrgico de ser necesario, una disminución controlada rigurosamente de las células blásticas leucémicas circulantes y la corrección adecuada de la coagulopatía deberían ser el manejo adecuado en la prevención de este resultado adverso⁴³.

Se han propuesto varias estrategias con la finalidad de disminuir las complicaciones trombóticas asociadas al tratamiento con la L- asparaginasa, sin embargo los resultados no son concluyentes. En un análisis reportado por Abbott y cols., en el cual se concluyó con que los datos sugieren que la trombosis del sistema nervioso central (TSNC) es un evento raro en pacientes con LLA que reciben L- asparaginasa y ocurre preferentemente durante la fase de inducción de la quimioterapia, evidenciándose que la terapia de prevención con plasma fresco congelado o reemplazo de crioprecipitado se propuso sin resultados exitosos. A pesar de esto, al ser un examen retrospectivo de un evento raro, este estudio carece del poder estadístico para hacer recomendaciones definitivas con respecto a la profilaxis para la TSNC⁴⁴.

Sin embargo, en un estudio realizado por Elhasid y cols., se informó que la enoxaparina es segura y parece ser efectiva en la prevención de tromboembolismo en los pacientes con LLA durante la terapia con L-asparaginasa⁴⁵, no obstante este comportamiento no se observó en el análisis de Sibai y cols., en el cual la profilaxis con dosis bajas de enoxaparina durante la fase de intensificación fue segura, pero no se asoció con una proporción general más baja de tromboembolismo venoso⁴⁶.

Como prevención, el tratamiento de la trombosis con Heparina de Bajo Peso Molecular (HBPM) suele ser la primera opción, incluso es más apropiada en individuos con alto riesgo de hemorragia o insuficiencia renal. El monitoreo de los niveles de antitrombina (AT) y el reemplazo cuando sea necesario debería ser útil para mantener la anticoagulación. Se podría evaluar la eficacia y la seguridad de los nuevos medicamentos orales como el rivaroxabán o el dabigatrán, aunque su irreversibilidad es una contraindicación potencial en este tipo de pacientes⁴⁷.

Complicaciones infecciosas

Fisiopatología

La patología y la terapéutica agrupadas pueden originar neutropenia e inmunosupresión, este y otros factores, como el mal estado nutricional, estadía hospitalaria prolongada, ca-

téteres permanentes, mucositis, etc., predisponen al infante a infecciones de una amplia diversidad de organismos, principalmente no pirógenos, como hongos (*Aspergillus* y *Candida*), micobacterias, virus o parásitos⁴⁸.

Los organismos pueden afectar el parénquima cerebral (focal o difuso), el revestimiento meníngeo o el espacio extra-axial. Es factible que los signos y síntomas de la infección del SNC sean sutiles en el huésped inmunocomprometido debido a la reducción de la respuesta inflamatoria; sin embargo, la enfermedad tiende a ser más diseminada y refractaria al tratamiento y necesita ser manejada agresivamente. Los pacientes pueden presentar dolor de cabeza, convulsiones, sensorium alterado, déficits neurológicos focales, etc.⁴⁷.

Las infecciones del SNC ocurren en una proporción importante de individuos oncohematológicos pediátricos y contribuyen significativamente a la morbilidad y mortalidad. La incidencia evaluada en la población adulta más ampliamente estudiada varía de 0,8 a 15%⁴⁹. Los pacientes pediátricos con cáncer y especialmente aquellos con trastornos hematológicos, con frecuencia están gravemente inmunocomprometidos con defectos en los elementos anatómicos y funcionales (humorales y celulares) de la respuesta inmune. Estas fallas pueden deberse a la alteración mencionada previamente en sí o al tratamiento antineoplásico como es el caso de la neutropenia, los efectos de la irradiación, la inmunosupresión sistémica o el Trasplante de Células Hematopoyéticas (TCH)⁵⁰.

Igualmente, los cuidados de apoyo extraordinarios mantienen vivos a los pacientes durante períodos de tiempo más largos, ofreciendo una posibilidad más amplia de una potencial colonización con patógenos multirresistentes o inusuales. Los agentes que causan tales infecciones son a menudo organismos oportunistas y se han identificado diversos patógenos causales, como bacterias, hongos, virus y protozoos⁵¹. Dado que los síntomas neurológicos podrían ser una infección inespecífica del SNC, se justifica un alto grado de conciencia. En los huéspedes inmunocompetentes, las infecciones del SNC se clasifican en términos generales en meningitis, meningoencefalitis y formación de cerebritis/abscesos, por otro lado, la reducción de la reacción inflamatoria en sujetos inmunocomprometidos puede inducir solo síntomas leves⁵². Además, los patógenos determinan infecciones en grupos específicos de individuos en función del patrón de inmunosupresión (deficiencia en la inmunidad mediada por células versus inmunidad humoral inadecuada)⁵³.

Los individuos neutropénicos generalmente experimentan infecciones bacterianas, fúngicas y virales del SNC. Los parámetros de rutina en el LCR se modifican con frecuencia de forma inespecífica en estos pacientes. La falta de inmunidad de las células T o la actividad de los macrófagos predisponen a la toxoplasmosis cerebral⁵⁴. Las técnicas de diagnóstico adecuadas, incluidas la neuroimagen, el examen del LCR y en casos cuidadosamente seleccionados, la biopsia de la masa focal se debe lograr de inmediato en caso de sospecha de infección del SNC. Los análisis de LCR que incluyen tinción y microscopía, cultivo, técnicas serológicas y ensayos de reacción en cadena de la polimerasa (PCR) son obligato-

rios para reconocer la meningoencefalitis, que generalmente es causada por virus, *Candida* spp. y bacterias. Las lesiones focales, típicamente causadas por *Toxoplasma* o *Aspergillus* spp., podrían requerir una biopsia cerebral. La neuroimagen debería depender comúnmente de la resonancia magnética, ya que es más sensible que la TC para el diagnóstico de la mayoría de las infecciones del SNC⁵⁵⁻⁵⁷.

Complicaciones por toxicidad de medicamentos

Fisiopatología

Las dos manifestaciones comunes de neurotoxicidad debido a fármacos son la meningitis aséptica (también llamada meningitis química o aracnoiditis) y la leucoencefalopatía (LE), además de eventos cerebrovasculares como trombo-sinusal y Síndrome de Encefalopatía Posterior Reversible (SEPR), estas toxicidades se informan más comúnmente con metotrexato. La patogenia exacta no se conoce; sin embargo, la LE se atribuye a la alteración de la barrera hematoencefálica, especialmente cuando el paciente también recibe radioterapia. La irritación meníngea ocurre comúnmente dentro de las 12-24 horas de la administración intratecal. Es una condición autolimitante, pero inusualmente puede progresar a encefalopatía o mielopatía. La LE puede ocurrir incluso después de la administración intravenosa del medicamento, dosis más altas y más ciclos de tratamiento aumentan el riesgo de esta complicación⁵⁸. Esto también es más a menudo un efecto secundario reversible. Se pueden ver toxicidades similares con el arabinósido de citosina, clínicamente el paciente presenta un inicio agudo de déficit neurológico⁵⁹.

Metotrexato

El metotrexato (MTX) es un análogo de folato que inhibe la enzima dihidrofolato reductasa, bloqueando la producción de *novo* de purinas y timidina. Además, obstruye la conversión de homocisteína en metionina y S-adenosil-metionina, una vía importante en la mielinización del SNC. En general, altera el importante papel del folato en la síntesis y reparación del ácido desoxirribonucleico (ADN) y la mielinización del SNC. Esta droga es altamente lipofóbica; por lo tanto, alcanza el SNC solo cuando se administra a altas dosis intravenosas (i.v.) (>1 g/m²) o directamente en el espacio subaracnoideo. La administración intratecal (i.t.) se usa principalmente en el tratamiento o con el propósito profiláctico de la diseminación leptomeningea de la leucemia aguda, principalmente LLA o linfoma. Se han investigado varios polimorfismos que implican el transporte y el metabolismo de MTX como posibles marcadores de toxicidad heterogénea y respuesta a MTX. Las variantes no sinónimas C677T y A1298C en la 5,10-metilenetetrahidrofolato reductasa se encuentran entre las más estudiadas. Sin embargo, los resultados son contradictorios, las razones principales son las poblaciones pequeñas y heterogéneas y las diferencias en los protocolos y criterios que definen la toxicidad^{60,61}.

La prevención de la neurotoxicidad por MTX basada en el rescate con leucovorina se ha adoptado en la mayoría de los protocolos; sin embargo, su uso está limitado por el efecto de rescate ejercido incluso sobre las células leucémicas y su eficacia para prevenir la neurotoxicidad es parcial⁶².

La neurotoxicidad por MTX puede dividirse en forma aguda, subaguda y tardía, ya sea transitoria o crónica, la administración se asocia con el desarrollo de meningitis química en aproximadamente el 5–40% de los pacientes, generalmente comienza pocas horas después del tratamiento y dura hasta 3 días. Esto habitualmente consiste en dolor de cabeza, rigidez en el cuello, fiebre, náuseas, vómitos y letargo, usualmente autolimitados; es más común sin irradiación craneal concomitante. La aracnoiditis adhesiva es la más grave, lo que resulta en tejido cicatrizado que comprime las raíces nerviosas y el suministro de sangre^{60–63}.

Fludarabina

La fludarabina es un análogo de purina, utilizado principalmente en la leucemia aguda, linfoma y en regímenes de acondicionamiento de intensidad reducida antes del TCH. La LE inducida por fludarabina es peculiar debido a su inicio tardío (21 a 60 días después de la exposición), que puede conducir a dificultades en el diagnóstico. La fisiopatología no está clara, pero probablemente se deba a la citotoxicidad directa en axones y oligodendrocitos. La neurotoxicidad parece estar estrictamente ligada con la dosis, variando de una incidencia muy alta (36%) con dosis altas (>96 mg/m² / día × 5 días) a <1% con dosis bajas estándar (25 mg/m² / día × 5 días), la asociación de dosis bajas de fludarabina con citarabina está relacionada con un mayor riesgo (3,6%) de neurotoxicidad, particularmente neuropatía periférica. Las manifestaciones clínicas de LE incluyen neuropatía periférica, debilidad motora, parálisis, disfunción del tracto piramidal, estado mental alterado, alucinaciones, convulsiones o formas extremadamente graves con varias deficiencias que empeoran progresivamente a coma y muerte en unas pocas semanas o meses. No se conoce profilaxis ni tratamiento hasta la fecha^{64,65}.

Citarabina

La citarabina (Ara-C) es un análogo de nucleótido que se usa con frecuencia en el tratamiento de la leucemia y el linfoma, especialmente en el caso de afectación del SNC y tumores cerebrales. Cuando se administra por vía intravenosa, la citidina desaminasa hepática la elimina rápidamente, pero esta enzima no está presente en el SNC, por lo que los niveles citotóxicos en el SNC persisten por más tiempo cuando se administra i.t. o i.v. a dosis altas (> 3 g / m²). Ara-C liposomal es una formulación de liberación lenta, que permite el mantenimiento de concentraciones terapéuticamente efectivas hasta 40 veces más que la Ara-C estándar, con una mejor tasa de respuesta.

Sin embargo, debe administrarse en asociación con corticosteroides para reducir el desarrollo de aracnoiditis, los Ara-C liposomales son similares a los de MTX i.t. A pesar del tratamiento profiláctico con dexametasona, puede desarrollarse meningitis química con náuseas, fiebre, vómitos y dolor de espalda en el 20% de los pacientes. Las complicaciones más graves son las lesiones de la médula espinal (síndrome de la cola de caballo, paraplejía o tetraplejía) y el papiledema, que ocurren en un promedio de 10 días después de un curso clínico variable^{64,66–68}.

La toxicidad cerebelosa aguda es una complicación típica de altas dosis i.v. de citarabina debido al daño directo de las células de Purkinje, pudiendo presentarse signos cerebelosos como nistagmo, ataxia, disartria y deterioro oculomotor, rara vez con confusión y somnolencia⁶⁹.

Blinatumomab

Es un anticuerpo biespecífico de células T que permite la interacción entre las células T CD3+ normales y las células de la LLA CD19+, lo que conduce a una lisis de las células tumorales. Por lo general, se administra en forma continua en infusión i.v. durante 4 semanas; los ensayos clínicos han demostrado una tasa de respuesta significativa en LLA refractaria o recidivante. La neurotoxicidad es bastante común, alcanza el 52% (13% de los eventos neurológicos de grado 3 o 4), pero generalmente es leve y reversible. Además, habitualmente se puede manejar con dexametasona sin interrupción de la perfusión. La toxicidad del SNC puede consistir en dolor de cabeza, somnolencia, confusión, afasia, síncope, convulsiones o síntomas cerebelosos como ataxia o temblor con un tiempo medio de inicio de 7 días, los mecanismos subyacentes siguen sin estar claros^{67,70–72}.

Ifosfamida

Es un agente alquilante utilizado principalmente en el tratamiento de la LLA recidivante, linfoma, sarcoma y otros tumores sólidos. La toxicidad del SNC se observa con frecuencia (10–40%) con el tratamiento en dosis altas. Ocurre más comúnmente después de la administración oral en contraste con la i.v., ocurre con mayor reiteración en un tiempo de infusión corto. Los factores de riesgo para desarrollar encefalopatía inducida por ifosfamida (IIE) parecen estar relacionados con la función renal alterada, el metabolismo hepático y como se informó recientemente, con la formulación específica de ifosfamida⁶⁶.

La explicación más ampliamente aceptada es la toxicidad de uno o más de los metabolitos de ifosfamida, particularmente el cloroacetaldehído el cual atraviesa la barrera hematoencefálica y ejerce un efecto neurotóxico directo, agota el glutatión del SNC e inhibe la fosforilación oxidativa mitocondrial. La IIE varía desde confusión leve (el síntoma más frecuente) o somnolencia hasta formas más graves con pérdida de memoria, desorientación, alucinaciones, convulsiones, delirio o en raras ocasiones incluso coma y muerte. La disfunción cerebelosa u otros trastornos del movimiento rara vez se han descrito, los síntomas ocurren durante la perfusión o después de unas pocas horas, seguidos de una recuperación completa en 20 a 72 h^{73,74}.

Síndrome de Encefalopatía Posterior Reversible (SEPR)

Esta es una complicación cada vez más reconocida del tratamiento de muchos cánceres pediátricos, el más común es la leucemia⁷⁵. La inervación simpática deficiente de la circulación posterior, que lleva a la pérdida de la autorregulación cerebral se ha identificado como una causa de esta afección, la mayoría de las veces el SEPR se observa en pacientes con crisis hipertensiva. Los esteroides administrados durante la terapia de inducción de la leucemia a menudo acarrear a una elevación de la presión arterial, se cree que la fuga en

el revestimiento endotelial conduce a un edema vasogénico. Las características típicas de presentación son dolor de cabeza, síntomas visuales, convulsiones, sensorio alterado y/o déficit neurológico, junto con la presión arterial elevada³⁸.

EL SEPR generalmente se considera reversible; sin embargo, si no se diagnostica y trata rápidamente, puede provocar complicaciones graves y daño neurológico permanente. En los niños, esta condición se ha observado cada vez más en diferentes escenarios clínicos como los trastornos renales, autoinmunes y hematológicos (p. ej., linfocitosis hemofagocítica), pero sigue describiéndose principalmente como un inconveniente de la quimioterapia y el TCH alogénico con una incidencia que varía entre 1 y 10%⁷⁵.

Se sugiere que diferentes agentes quimioterapéuticos comúnmente utilizados en niños con trastornos hematológicos tienen un efecto tóxico sobre el endotelio, recientemente también se han descrito varios casos de SEPR en infantes tratados con terapia dirigida molecularmente^{76,77}.

La atención de apoyo es la piedra angular del tratamiento, para ello se puede requerir la admisión a una unidad de cuidados intensivos en casos seleccionados. Los fármacos antiepilépticos, en particular las benzodiazepinas deben administrarse de inmediato para controlar las convulsiones en curso. Si se encuentra hipertensión severa durante la fase aguda del SEPR, sería aconsejable una disminución gradual de la presión arterial. Además, todos los pacientes deben ser evaluados por diátesis hemorrágica y alteraciones metabólicas, específicamente hipomagnesemia, cualquiera de estas puede requerir una corrección rápida. Finalmente, en la mayoría de los estudios, la retirada de los tratamientos sospechosos de haber causado SEPR a menudo resultó en una mejora de la toxicidad⁷⁸.

Tumores cerebrales secundarios

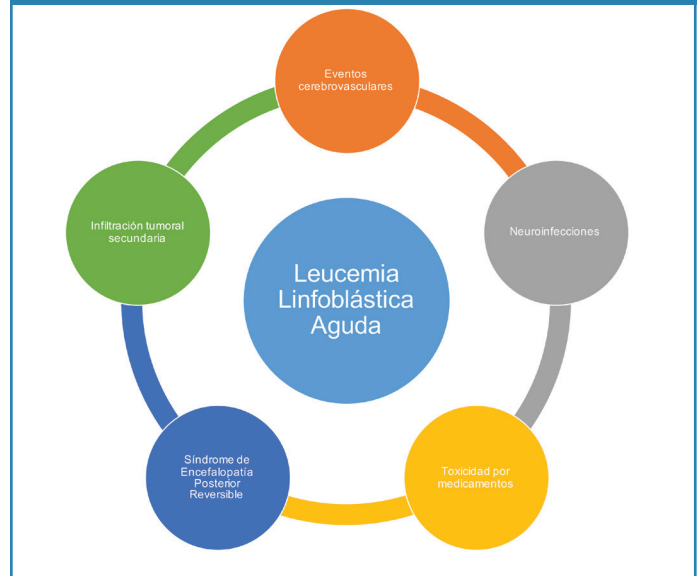
Aunque el tumor cerebral secundario no puede considerarse como una complicación aguda, la presentación podría ser aguda, por ejemplo, con convulsiones. La incidencia de una segunda neoplasia maligna en cualquier parte del cuerpo en un paciente tratado por LLA es de 62,3/100.000 casos anualmente^{79,80}, y la neoplasia maligna del SNC constituye un grupo pequeño. La aparición de tumor cerebral a menudo se atribuye a la radioterapia⁸¹; el glioma es el tumor más común, seguido de ependimomas, linfoma y meningioma⁸². Se ha propuesto que la pérdida de la vigilancia inmunitaria y los componentes genéticos son los factores etiológicos, la característica de manifestación podría ser convulsiones, dolor de cabeza, sensorio alterado, etc.^{78,80}.

Infiltración del SNC

La leucemia primaria del SNC se encuentra en el momento del diagnóstico en menos del 5% de los niños con LLA. Es más común en pacientes con leucemias mieloides y comúnmente se llama cloroma o sarcoma granulocítico, ocurre debido a la diseminación hematogena o la extensión directa desde la médula ósea craneal afectada (a través de las venas corticales hasta el aracnoide superficial o el perineuro)³⁸.

La recaída del SNC ocurre en aproximadamente el 15% de los casos a pesar del tratamiento profiláctico. Puede exhibirse como infiltración intraaxial, afectación meníngea o infiltración de la médula ósea, o las tres. La enfermedad puede ser difusa o focal, lo que determinará la presentación. El globo ocular, los músculos extraoculares o el nervio óptico pueden estar involucrados, esta área actúa como un santuario debido a la penetración subóptima de los agentes quimioterapéuticos en el nervio óptico retrobulbar³⁴. En la Figura 1 se resumen las principales complicaciones en los pacientes con LLA.

Figura 1. Complicaciones neurológicas más frecuentes en pacientes pediátricos con LLA



Conclusión

La incidencia de la LLA infantil es de 3 a 4 casos por cada 100.000 en los menores de 15 años, estudios en la población pediátrica han identificado síndromes genéticos que predisponen a una minoría de casos de LLA. Otros factores comprenden la exposición a radiación ionizante, pesticidas, ciertos solventes o virus como el de Epstein-Barr y el de inmunodeficiencia humana. Se puede decir que la evaluación de la morfología, citometría de flujo, inmunofenotipaje y pruebas citogenéticas son valiosas tanto para confirmar el diagnóstico como para la estratificación del riesgo. Entre las diversas complicaciones de esta enfermedad, los eventos cerebrovasculares afectan al 1% de los pacientes (frecuencias similares para la etiología isquémica o hemorrágica). Las complicaciones por medicamento incluyen principalmente: metotrexato, fludarabina, citarabina, blinatumomab e ifosfamida; mientras que el SEPR y la leucemia primaria del SNC son entidades clínicas menos frecuentes.

Referencias

1. Lustosa D, de Almeida F, Cavalcante F, de Oliveira M. Acute lymphoblastic leukemia in children and adolescents: prognostic factors and analysis of survival. Revista Brasileira de Hematologia e Hemoterapia [Internet]. julio de 2015 [citado 18 de octubre de

2019];37(4):223-9. Disponible en: <https://linkinghub.elsevier.com/retrieve/pii/S1516848415000547>

2. Curado M, Pontes T, Guerra-Yi M, Cancela M. Leukemia mortality trends among children, adolescents, and young adults in Latin America. *Revista Panamericana de Salud Pública* [Internet]. febrero de 2011 [citado 18 de octubre de 2019];29(2):96-102. Disponible en: http://www.scielosp.org/scielo.php?script=sci_arttext&pid=S1020-49892011000200004&lng=en&nrm=iso&tling=en
3. INEC. Anuario Camas Egresos Hospitalarios 2014. 2014.
4. Lowe E, Pui C, Hancock M, Geiger T, Khan R, Sandlund J. Early complications in children with acute lymphoblastic leukemia presenting with hyperleukocytosis. *Pediatric Blood & Cancer* [Internet]. 2005 [citado 20 de octubre de 2019];45(1):10-5. Disponible en: <https://onlinelibrary.wiley.com/doi/abs/10.1002/pbc.20178>
5. Güneş A, Oren H, Baytan B, Bengoia S, Evim M, Gözmen S, et al. The long-term results of childhood acute lymphoblastic leukemia at two centers from Turkey: 15 years of experience with the ALL-BFM 95 protocol. *Ann Hematol.* octubre de 2014;93(10):1677-84.
6. Schrappe M, Nachman J, Hunger S, Schmiegelow K, Conter V, Masera G, et al. 'Educational symposium on long-term results of large prospective clinical trials for childhood acute lymphoblastic leukemia (1985–2000)'. *Leukemia* [Internet]. febrero de 2010 [citado 20 de octubre de 2019];24(2):253-4. Disponible en: <https://www.nature.com/articles/leu2009276>
7. Abdelmabood S, Fouda A, Boujettif F, Mansour A. Treatment outcomes of children with acute lymphoblastic leukemia in a middle-income developing country: high mortalities, early relapses, and poor survival. *Jornal de Pediatria* [Internet]. 18 de septiembre de 2018 [citado 20 de octubre de 2019]; Disponible en: <http://www.science-direct.com/science/article/pii/S0021755718305837>
8. Rajeswari B, Nair R, Guruprasad C, Nair M, Thankamony P, Parukutty K. Infections during induction chemotherapy in children with acute lymphoblastic leukemia – Profile and outcomes: Experience from a cancer center in South India. *Indian Journal of Medical and Paediatric Oncology* [Internet]. 4 de enero de 2018 [citado 20 de octubre de 2019];39(2):188. Disponible en: <http://www.ijmpo.org/article.asp?issn=0971-5851;year=2018;volume=39;issue=2;spage=188;epage=192;aulast=Rajeswari;type=0>
9. Lo Nigro L, Di Cataldo A, Schiliro G. Acute neurotoxicity in children with B-lineage acute lymphoblastic leukemia (B-ALL) treated with intermediate risk protocols. *Med Pediatr Oncol.* noviembre de 2000;35(5):449-55.
10. Parasole R, Petruzzello F, Menna G, Mangione A, Cianciulli E, Bufardi S, et al. Central nervous system complications during treatment of acute lymphoblastic leukemia in a single pediatric institution. *Leuk Lymphoma.* junio de 2010;51(6):1063-71.
11. Rahman A, Mannan M, Sadeque S. Acute and long-term neurological complications in children with acute lymphoblastic leukemia. *Bangladesh Med Res Counc Bull.* diciembre de 2008;34(3):90-3.
12. Kuskonmaz B, Unal S, Gumruk F, Cetin M, Tuncer A, Gurgey A. The neurologic complications in pediatric acute lymphoblastic leukemia patients excluding leukemic infiltration. *Leuk Res.* mayo de 2006;30(5):537-41.
13. Olmos R. Aspectos prácticos de la utilización de quimioterapia intratecal. *Farmacia Hospitalaria* [Internet]. 1 de enero de 2017 [citado 20 de octubre de 2019];(1):105-29. Disponible en: <http://doi.org/10.7399/fh.2017.41.1.10616>
14. Ray M, Marwaha R, Trehan A. Chemotherapy related fatal neurotoxicity during induction in acute lymphoblastic leukemia. *Indian J Pediatr* [Internet]. 1 de febrero de 2002 [citado 20 de octubre de 2019];69(2):185-7. Disponible en: <https://doi.org/10.1007/BF02859383>
15. Terwilliger T, Abdul-Hay M. Acute lymphoblastic leukemia: a comprehensive review and 2017 update. *Blood Cancer J* [Internet]. junio de 2017 [citado 20 de octubre de 2019];7(6):e577. Disponible en: <https://www.ncbi.nlm.nih.gov/pmc/articles/PMC5520400/>
16. Linabery A, Ross J. Childhood and Adolescent Cancer Survival in the U.S. by Race and Ethnicity (Diagnostic Period 1975–1999). *Cancer* [Internet]. 1 de noviembre de 2008 [citado 20 de octubre de 2019];113(9):2575-96. Disponible en: <https://www.ncbi.nlm.nih.gov/pmc/articles/PMC2765225/>
17. Lim JY-S, Bhatia S, Robison LL, Yang JJ. Genomics of racial and ethnic disparities in childhood acute lymphoblastic leukemia. *Cancer.* 1 de abril de 2014;120(7):955-62.
18. Buitenkamp TD, Izraeli S, Zimmermann M, Forestier E, Heerema NA, van den Heuvel-Eibrink MM, et al. Acute lymphoblastic leukemia in children with Down syndrome: a retrospective analysis from the Ponte di Legno study group. *Blood.* 2 de enero de 2014;123(1):70-7.
19. Perez-Andreu V, Roberts KG, Harvey RC, Yang W, Cheng C, Pei D, et al. Inherited GATA3 variants are associated with Ph-like childhood acute lymphoblastic leukemia and risk of relapse. *Nat Genet.* diciembre de 2013;45(12):1494-8.
20. Treviño LR, Yang W, French D, Hunger SP, Carroll WL, Devadas M, et al. Germline genomic variants associated with childhood acute lymphoblastic leukemia. *Nat Genet.* septiembre de 2009;41(9):1001-5.
21. Zhang MY, Churpek JE, Keel SB, Walsh T, Lee MK, Loeb KR, et al. Germline ETV6 mutations in familial thrombocytopenia and hematologic malignancy. *Nat Genet.* febrero de 2015;47(2):180-5.
22. Shah S, Schrader KA, Waanders E, Timms AE, Vijai J, Miething C, et al. A recurrent germline PAX5 mutation confers susceptibility to pre-B cell acute lymphoblastic leukemia. *Nat Genet.* octubre de 2013;45(10):1226-31.
23. Cangerana F, Mirra A, Dias R Latorre, De Assunção J. Fatores de risco ambientais e leucemia linfoblástica aguda na infância. *Ciencias de la Salud* [Internet]. 31 de enero de 2017 [citado 20 de octubre de 2019];15(1):129. Disponible en: <https://revistas.urosario.edu.co/index.php/revsalud/article/view/5386>
24. Bielora B, Fisher T, Waldman D, Lerenthal Y, Nissenkorn A, Tohami T, et al. Acute lymphoblastic leukemia in early childhood as the presenting sign of ataxia-telangiectasia variant. *Pediatr Hematol Oncol.* septiembre de 2013;30(6):574-82.
25. Cunniff C, Bassetti JA, Ellis NA. Bloom's Syndrome: Clinical Spectrum, Molecular Pathogenesis, and Cancer Predisposition. *MSY* [Internet]. 2017 [citado 20 de octubre de 2019];8(1):4-23. Disponible en: <https://www.karger.com/Article/FullText/452082>
26. Shah A, John BM, Sondhi V. Acute lymphoblastic leukemia with treatment-naïve Fanconi anemia. *Indian Pediatr.* 8 de mayo de 2013;50(5):508-10.
27. Stefan DC, Dippenaar A, De Bruin G, Uys R, van Toorn R. Challenges to Treatment of Leukemia in HIV-positive Children. *J Trop Pediatr* [Internet]. 1 de diciembre de 2012 [citado 20 de octubre de 2019];58(6):521-2. Disponible en: <https://academic.oup.com/tropej/article/58/6/521/1676777>
28. Sehgal S, Mujtaba S, Gupta D, Aggarwal R, Marwaha RK. High incidence of Epstein Barr virus infection in childhood acute lymphocytic leukemia: a preliminary study. *Indian J Pathol Microbiol.* marzo de 2010;53(1):63-7.

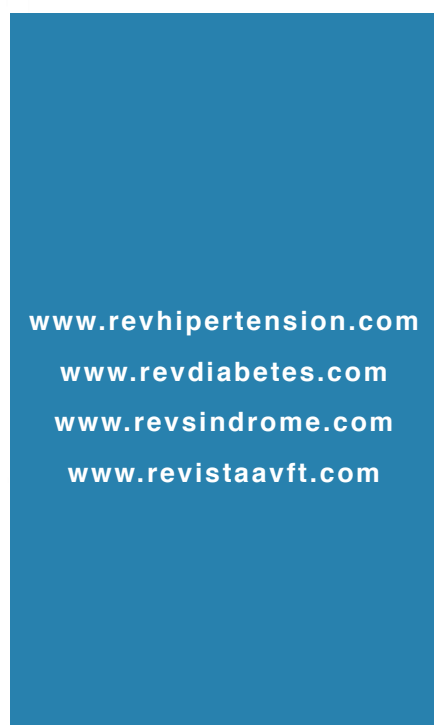
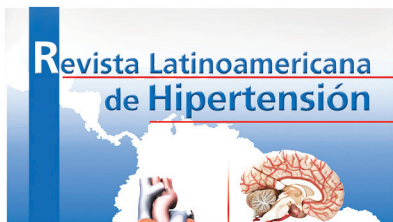
29. Mullighan CG, Collins-Underwood JR, Phillips LAA, Loudin MG, Liu W, Zhang J, et al. Rearrangement of CRLF2 in B-progenitor- and Down syndrome-associated acute lymphoblastic leukemia. *Nat Genet.* noviembre de 2009;41(11):1243-6.
30. Paul S, Kantarjian H, Jabbour EJ. Adult Acute Lymphoblastic Leukemia. *Mayo Clin Proc.* noviembre de 2016;91(11):1645-66.
31. Faderl S, O'Brien S, Pui C-H, Stock W, Wetzler M, Hoelzer D, et al. Adult Acute Lymphoblastic Leukemia. *Cancer* [Internet]. 1 de marzo de 2010 [citado 20 de octubre de 2019];116(5):1165-76. Disponible en: <https://www.ncbi.nlm.nih.gov/pmc/articles/PMC5345568/>
32. Alvarnas JC, Brown PA, Aoun P, Ballen KK, Barta SK, Borate U, et al. Acute Lymphoblastic Leukemia, Version 2.2015. *J Natl Compr Canc Netw.* octubre de 2015;13(10):1240-79.
33. Jabbour E, O'Brien S, Konopleva M, Kantarjian H. New insights into the pathophysiology and therapy of adult acute lymphoblastic leukemia. *Cancer.* 1 de agosto de 2015;121(15):2517-28.
34. Ra YH, Park SY, Im SA, Kim JY, Chung NG, Cho B. Enhancement of Optic Nerve in Leukemic Patients: Leukemic Infiltration of Optic Nerve versus Optic Neuritis. *Investigative Magnetic Resonance Imaging* [Internet]. 2016 [citado 20 de octubre de 2019];20(3):167. Disponible en: <https://synapse.koreamed.org/DOIx.php?id=10.13104/imri.2016.20.3.167>
35. Inaba H, Pui C-H. Glucocorticoid use in acute lymphoblastic leukemia: comparison of prednisone and dexamethasone. *Lancet Oncol* [Internet]. noviembre de 2010 [citado 21 de octubre de 2019];11(11):1096-106. Disponible en: <https://www.ncbi.nlm.nih.gov/pmc/articles/PMC3309707/>
36. Kamali K, Taghavinassab R, Haghpanah S, Bordbar M, Kamalipour P. Brain MRI Findings in Children with Acute Lymphoblastic Leukemia. *Iranian Journal of Blood and Cancer* [Internet]. 10 de junio de 2017 [citado 21 de octubre de 2019];9(2):37-43. Disponible en: <http://ijbc.ir/article-1-704-en.html>
37. Alqasim AMZ, Al-Hadithi RH, Al-Khalidi AN. Coagulopathic side effect of L-asparaginase on fibrinogen level in childhood acute lymphoblastic leukemia during induction phase. *Hematology/Oncology and Stem Cell Therapy* [Internet]. 1 de marzo de 2019 [citado 21 de octubre de 2019];12(1):67-9. Disponible en: <http://www.sciencedirect.com/science/article/pii/S1658387618300062>
38. Kembhavi SA, Somvanshi S, Banavali S, Kurkure P, Arora B. Pictorial essay: Acute neurological complications in children with acute lymphoblastic leukemia. *Indian J Radiol Imaging* [Internet]. 2012 [citado 21 de octubre de 2019];22(2):98-105. Disponible en: <https://www.ncbi.nlm.nih.gov/pmc/articles/PMC3498649/>
39. Noje C, Cohen K, Jordan LC. Hemorrhagic and ischemic stroke in children with cancer. *Pediatr Neurol* [Internet]. octubre de 2013 [citado 21 de octubre de 2019];49(4):237-42. Disponible en: <https://www.ncbi.nlm.nih.gov/pmc/articles/PMC3783522/>
40. Chen C-Y, Tai C-H, Tsay W, Chen P-Y, Tien H-F. Prediction of fatal intracranial hemorrhage in patients with acute myeloid leukemia. *Ann Oncol.* junio de 2009;20(6):1100-4.
41. Kim H, Lee J-H, Choi S-J, Lee J-H, Seol M, Lee YS, et al. Risk score model for fatal intracranial hemorrhage in acute leukemia. *Leukemia.* mayo de 2006;20(5):770-6.
42. Katakura Y, Yamaguchi Y, Miyashita T, Idei M, Yoshida T, Matsuda Y, et al. Hyperleukocytosis Complicated by Intracerebral Hemorrhage and Spurious Hypoxemia: A Case Report and Literature Review. *A&A Practice* [Internet]. 15 de septiembre de 2017 [citado 21 de octubre de 2019];9(6):159. Disponible en: https://journals.lww.com/aacr/Fulltext/2017/09150/Hyperleukocytosis_Complicated_by_Intracerebral.1.aspx
43. Vagace JM, de la Maya MD, Caceres-Marzal C, Gonzalez de Murillo S, Gervasini G. Central nervous system chemotoxicity during treatment of pediatric acute lymphoblastic leukemia/lymphoma. *Critical Reviews in Oncology/Hematology* [Internet]. 1 de noviembre de 2012 [citado 21 de octubre de 2019];84(2):274-86. Disponible en: <http://www.sciencedirect.com/science/article/pii/S104084281200100X>
44. Abbott LS, Deevska M, Fernandez CV, Dix D, Price VE, Wang H, et al. The impact of prophylactic fresh-frozen plasma and cryoprecipitate on the incidence of central nervous system thrombosis and hemorrhage in children with acute lymphoblastic leukemia receiving asparaginase. *Blood.* 10 de diciembre de 2009;114(25):5146-51.
45. Elhasid R, Lanir N, Sharon R, Weyl Ben Arush M, Levin C, Postovsky S, et al. Prophylactic therapy with enoxaparin during L-asparaginase treatment in children with acute lymphoblastic leukemia. *Blood Coagul Fibrinolysis.* julio de 2001;12(5):367-70.
46. Sibai H, Seki JT, Wang TQ, Sakurai N, Atenafu EG, Yee KWL, et al. Venous thromboembolism prevention during asparaginase-based therapy for acute lymphoblastic leukemia. *Curr Oncol* [Internet]. agosto de 2016 [citado 25 de octubre de 2019];23(4):e355-61. Disponible en: <https://www.ncbi.nlm.nih.gov/pmc/articles/PMC4974041/>
47. Cordelli DM, Masetti R, Zama D, Toni F, Castelli I, Ricci E, et al. Central Nervous System Complications in Children Receiving Chemotherapy or Hematopoietic Stem Cell Transplantation. *Front Pediatr* [Internet]. 2017 [citado 25 de octubre de 2019];5. Disponible en: <https://www.frontiersin.org/articles/10.3389/fped.2017.00105/full>
48. Vázquez E, Lucaya J, Castellote A, Piqueras J, Sainz P, Olivé T, et al. Neuroimaging in Pediatric Leukemia and Lymphoma: Differential Diagnosis. *RadioGraphics* [Internet]. 1 de noviembre de 2002 [citado 26 de octubre de 2019];22(6):1411-28. Disponible en: <https://pubs.rsna.org/doi/full/10.1148/rg.226025029>
49. Vassal G, Deroussent A, Hartmann O, Challine D, Benhamou E, Valteau-Couanet D, et al. Dose-dependent neurotoxicity of high-dose busulfan in children: a clinical and pharmacological study. *Cancer Res.* 1 de octubre de 1990;50(19):6203-7.
50. Hanajiri R, Kobayashi T, Yoshioka K, Watanabe D, Watakabe K, Murata Y, et al. Central nervous system infection following allogeneic hematopoietic stem cell transplantation. *Hematology/Oncology and Stem Cell Therapy* [Internet]. 1 de marzo de 2017 [citado 26 de octubre de 2019];10(1):22-8. Disponible en: <http://www.sciencedirect.com/science/article/pii/S1658387616300632>
51. Steele RW. Managing Infection in Cancer Patients and Other Immunocompromised Children. *Ochsner J* [Internet]. 2012 [citado 26 de octubre de 2019];12(3):202-10. Disponible en: <https://www.ncbi.nlm.nih.gov/pmc/articles/PMC3448241/>
52. Sostak P, Padovan CS, Yousry TA, Ledderose G, Kolb H-J, Straube A. Prospective evaluation of neurological complications after allogeneic bone marrow transplantation. *Neurology.* 11 de marzo de 2003;60(5):842-8.
53. Chimelli L. A Morphological Approach to the Diagnosis of Protozoal Infections of the Central Nervous System [Internet]. *Pathology Research International.* 2011 [citado 26 de octubre de 2019]. Disponible en: <https://www.hindawi.com/journals/pri/2011/290853/>
54. Arendt G, Maschke M. Update Opportunistic Infections of the Central Nervous System in Patients with Iatrogenic Immunosuppression. *Neurology International Open* [Internet]. octubre de 2017 [citado 27 de octubre de 2019];01(04):E316-25. Disponible en: <http://www.thieme-connect.de/DOI/DOI?10.1055/s-0043-118924>
55. Weenink JJ, Weenink AG, Geerlings SE, van Gool T, Bemelman FJ. Severe cerebral toxoplasma infection cannot be excluded by a

normal CT scan. *Neth J Med.* abril de 2009;67(4):150-2.

56. Benson JC, Cervantes G, Baron TR, Tyan AE, Flanagan S, Lucato LT, et al. Imaging features of neurotoxoplasmosis: A multiparametric approach, with emphasis on susceptibility-weighted imaging. *European Journal of Radiology Open* [Internet]. 1 de enero de 2018 [citado 27 de octubre de 2019];5:45-51. Disponible en: <http://www.sciencedirect.com/science/article/pii/S2352047718300212>
57. Drake-Pérez M, Boto J, Fitsiori A, Lovblad K, Vargas MI. Clinical applications of diffusion weighted imaging in neuroradiology. *Insights Imaging* [Internet]. agosto de 2018 [citado 27 de octubre de 2019];9(4):535-47. Disponible en: <https://insightsimaging.springeropen.com/articles/10.1007/s13244-018-0624-3>
58. Bhojwani D, Sabin ND, Pei D, Yang JJ, Khan RB, Panetta JC, et al. Methotrexate-Induced Neurotoxicity and Leukoencephalopathy in Childhood Acute Lymphoblastic Leukemia. *Journal of Clinical Oncology* [Internet]. 20 de marzo de 2014 [citado 27 de octubre de 2019];32(9):949-59. Disponible en: <http://ascopubs.org/doi/10.1200/JCO.2013.53.0808>
59. Tower RL, Jones TL, Camitta BM, Asselin BL, Bell BA, Chauvenet A, et al. Dose intensification of methotrexate and cytarabine during intensified continuation chemotherapy for high-risk B-precursor acute lymphoblastic leukemia: POG 9406: A report from the Children's Oncology Group. *J Pediatr Hematol Oncol* [Internet]. julio de 2014 [citado 27 de octubre de 2019];36(5):353-61. Disponible en: <https://www.ncbi.nlm.nih.gov/pmc/articles/PMC4120865/>
60. Froklage FE, Reijneveld JC, Heimans JJ. Central neurotoxicity in cancer chemotherapy: pharmacogenetic insights. *Pharmacogenomics.* marzo de 2011;12(3):379-95.
61. Lopez-Lopez E, Martin-Guerrero I, Ballesteros J, Garcia-Orad A. A systematic review and meta-analysis of MTHFR polymorphisms in methotrexate toxicity prediction in pediatric acute lymphoblastic leukemia. *Pharmacogenomics J.* diciembre de 2013;13(6):498-506.
62. Ochoa-Mena JD, Arce-Salinas CA. Neurotoxicidad del metotrexato intratecal relacionado con demencia, ataxia y disfunción del sistema autónomo. Reporte de un caso. *Rev Mex Neuroci* [Internet]. 22 de febrero de 2019 [citado 27 de octubre de 2019];19(5):68-72. Disponible en: <https://www.medigraphic.com/cgi-bin/new/resumen.cgi?IDARTICULO=85237>
63. Chukwu BF, Ukekwe IF, Ezenwosu OU, Ani CO, Ikefuna AN, Emodi IJ. Progressive myelopathy, a consequence of intra-thecal chemotherapy: Case report and review of the literature. *Nigerian Journal of Clinical Practice* [Internet]. 5 de enero de 2015 [citado 27 de octubre de 2019];18(3):432. Disponible en: <http://www.njconline.com/article.asp?issn=1119-3077;year=2015;volume=18;issue=3;page=432;epage=435;aulast=Chukwu;type=0>
64. Annaloro C, Costa A, Fracchiolla NS, Mometto G, Artuso S, Saporiti G, et al. Severe fludarabine neurotoxicity after reduced intensity conditioning regimen to allogeneic hematopoietic stem cell transplantation: a case report. *Clinical Case Reports* [Internet]. 2015 [citado 27 de octubre de 2019];3(7):650-5. Disponible en: <https://onlinelibrary.wiley.com/doi/abs/10.1002/ccr3.308>
65. Beitinjaneh A, McKinney AM, Cao Q, Weisdorf DJ. Toxic leukoencephalopathy following fludarabine-associated hematopoietic cell transplantation. *Biol Blood Marrow Transplant.* marzo de 2011;17(3):300-8.
66. Filhon B, Lacarra B, Hervouet C, Jaffray M, Schneider P, Vannier J-P. Ifosfamide-induced encephalopathy due to a novel formulation of ifosfamide. *Pediatr Blood Cancer.* febrero de 2016;63(2):372-3.
67. Topp MS, Gökbüget N, Stein AS, Zugmaier G, O'Brien S, Bargou RC, et al. Safety and activity of blinatumomab for adult patients with relapsed or refractory B-precursor acute lymphoblastic leukaemia: a multicentre, single-arm, phase 2 study. *Lancet Oncol.* enero de 2015;16(1):57-66.
68. Løhmann DJ, Abrahamsson J, Ha S-Y, Jónsson ÓG, Koskenvuo M, Lausen B, et al. Effect of age and body weight on toxicity and survival in pediatric acute myeloid leukemia: results from NOPHO-AML 2004. *Haematologica* [Internet]. noviembre de 2016 [citado 27 de octubre de 2019];101(11):1359-67. Disponible en: <https://www.ncbi.nlm.nih.gov/pmc/articles/PMC5394883/>
69. Sainz Cantero S, Jiménez Martín A, de Felipe Mimbrela A, Corral Corral Í. Cerebellar toxicity due to cytarabine: a series of 4 cases. *Neurologia* [Internet]. 1 de septiembre de 2016 [citado 27 de octubre de 2019];31(7):491-2. Disponible en: <http://www.elsevier.es/en-revista-neurologia-english-edition--495-articulo-cerebellar-toxicity-due-cytarabine-series-S217358081630058X>
70. Gökbüget N, Dombret H, Bonifacio M, Reichle A, Graux C, Faul C, et al. Blinatumomab for minimal residual disease in adults with B-cell precursor acute lymphoblastic leukemia. *Blood* [Internet]. 5 de abril de 2018 [citado 28 de octubre de 2019];131(14):1522-31. Disponible en: <https://www.ncbi.nlm.nih.gov/pmc/articles/PMC6027091/>
71. Topp MS, Goekbüget N, Zugmaier G, Viardot A, Stelljes M, Neumann S, et al. Anti-CD19 BiTE Blinatumomab Induces High Complete Remission Rate and Prolongs Overall Survival in Adult Patients with Relapsed/Refractory B-Precursor Acute Lymphoblastic Leukemia (ALL). *Blood* [Internet]. 16 de noviembre de 2012 [citado 28 de octubre de 2019];120(21):670-670. Disponible en: <https://ash-publications.org/blood/article/120/21/670/87303/Anti-CD19-BiTE-Blinatumomab-Induces-High-Complete>
72. von Stackelberg A, Locatelli F, Zugmaier G, Handgretinger R, Trippe TM, Rizzari C, et al. Phase 1/2 Study in Pediatric Patients with Relapsed/Refractory B-Cell Precursor Acute Lymphoblastic Leukemia (BCP-ALL) Receiving Blinatumomab Treatment. *Blood* [Internet]. 6 de diciembre de 2014 [citado 28 de octubre de 2019];124(21):2292-2292. Disponible en: <https://ashpublications.org/blood/article/124/21/2292/89729/Phase-1-2-Study-in-Pediatric-Patients-with>
73. Shin Y-J, Kim J-Y, Moon J-W, You R-M, Park J-Y, Nam J-H. Fatal Ifosfamide-Induced Metabolic Encephalopathy in Patients with Recurrent Epithelial Ovarian Cancer: Report of Two Cases. *Cancer Res Treat* [Internet]. diciembre de 2011 [citado 28 de octubre de 2019];43(4):260-3. Disponible en: <https://www.ncbi.nlm.nih.gov/pmc/articles/PMC3253870/>
74. Lo Y, Shen L-J, Chen W-H, Dong Y-H, Wu F-LL. Risk factors of ifosfamide-related encephalopathy in adult patients with cancer: A retrospective analysis. *Journal of the Formosan Medical Association* [Internet]. 1 de septiembre de 2016 [citado 28 de octubre de 2019];115(9):744-51. Disponible en: <http://www.sciencedirect.com/science/article/pii/S0929664615002727>
75. Khan SJ, Arshad AA, Fayyaz MB, ud din Mirza I. Posterior Reversible Encephalopathy Syndrome in Pediatric Cancer: Clinical and Radiologic Findings. *J Glob Oncol* [Internet]. 4 de diciembre de 2017 [citado 28 de octubre de 2019];4. Disponible en: <https://www.ncbi.nlm.nih.gov/pmc/articles/PMC6181184/>
76. Mustafa KN, Qasem U, Al-Ryalat NT, Bsisu IK. Rituximab-associated posterior reversible encephalopathy syndrome. *International Journal of Rheumatic Diseases* [Internet]. 2019 [citado 28 de octubre de 2019];22(1):160-5. Disponible en: <https://onlinelibrary.wiley.com/doi/abs/10.1111/1756-185X.13427>
77. Asif S, Sumbal N, Osama K. Posterior Reversible Leukoencephalopathy Syndrome in a patient after second dose of Rituximab for treatment of resistant Thrombotic Thrombocytopenic Purpura. *Journal of Clinical Nephrology* [Internet]. 2017 [citado 28 de octubre de 2019];

2019];2(1):001-4. Disponible en: <https://www.heighpubs.org/jcn/jcn-aid1010.php>

78. Ke P, Bao X, Zhou J, Zhu Q, Zhuang J, Hu X, et al. Central Nervous System Complications after Allogeneic Hematopoietic Stem Cell Transplantation in Children. *AHA* [Internet]. 2019 [citado 28 de octubre de 2019];142(4):217-23. Disponible en: <https://www.karger.com/Article/FullText/499651>
79. Ju HY, Moon E-K, Lim J, Park BK, Shin HY, Won Y-J, et al. Second malignant neoplasms after childhood cancer: A nationwide population-based study in Korea. *PLOS ONE* [Internet]. 15 de noviembre de 2018 [citado 28 de octubre de 2019];13(11):e0207243. Disponible en: <https://journals.plos.org/plosone/article?id=10.1371/journal.pone.0207243>
80. Katzilakis N, Tsigotaki M, Stratigaki M, Kampouraki E, Athanaspoulos E, Markaki EA, et al. Second malignant neoplasms in children and adolescents treated for blood malignancies and solid tumors: A single-center experience of 15 years. *Indian Journal of Medical and Paediatric Oncology* [Internet]. 10 de enero de 2018 [citado 28 de octubre de 2019];39(4):483. Disponible en: <http://www.ijmpo.org/article.asp?issn=0971-5851;year=2018;volume=39;issue=4;spage=483;epage=487;aulast=Katzilakis;type=0>
81. Cheung YT, Sabin ND, Reddick WE, Bhojwani D, Liu W, Brinkman TM, et al. Leukoencephalopathy and long-term neurobehavioural, neurocognitive, and brain imaging outcomes in survivors of childhood acute lymphoblastic leukaemia treated with chemotherapy: a longitudinal analysis. *The Lancet Haematology* [Internet]. 1 de octubre de 2016 [citado 28 de octubre de 2019];3(10):e456-66. Disponible en: [https://www.thelancet.com/journals/lanhae/article/PIIS2352-3026\(16\)30110-7/abstract](https://www.thelancet.com/journals/lanhae/article/PIIS2352-3026(16)30110-7/abstract)
82. Ghimire KB, Shah BK. Second primary malignancies in adult acute lymphoblastic leukemia: a US population-based study. *Blood* [Internet]. 18 de septiembre de 2014 [citado 28 de octubre de 2019];124(12):2000-1. Disponible en: <https://ashpublications.org/blood/article/124/12/2000/33047/Second-primary-malignancies-in-adult-acute>



Indices y Bases de Datos:

AVFT está incluida en las bases de datos de publicaciones científicas en salud:

OPEN JOURNAL SYSTEMS

REDALYC (Red de Revistas Científicas de América Latina, el Caribe, España y Portugal)

SCOPUS de Excerpta Medica

GOOGLE SCHOLAR

Scielo

BIREME (Centro Latinoamericano y del Caribe de Información en Ciencias de la Salud)

LATINDEX (Sistema Regional de Información en Línea para Revistas Científicas de América Latina, el Caribe, España y Portugal)

Índice de Revistas Latinoamericanas en Ciencias (Universidad Nacional Autónoma de México)

LIVECS (Literatura Venezolana de Ciencias de la Salud)

LILACS (Literatura Latinoamericana y del Caribe en Ciencias de la Salud)

PERIÓDICA (Índice de Revistas Latinoamericanas en Ciencias)

REVENCYT (Índice y Biblioteca Electrónica de Revistas Venezolanas de Ciencias y Tecnología)

SABER - UCV

EBSCO Publishing

PROQUEST