

Síndrome de piel escaldada estafilocócica en un lactante menor: reporte de un caso

Staphylococcal scalded skin syndrome in an infant: A case report

Maricarmen Chacín, MD, MgSc¹, Valmore Bermúdez, MD, MgSc, MPH, PhD², Basilio Bucete, MD, MgSc³, Joselyn Rojas, MD, MgSc⁴

¹Centro de Investigaciones Endocrino - Metabólicas "Dr. Félix Gómez". Facultad de Medicina Universidad del Zulia. Maracaibo – Venezuela.

²Grupo de Investigación Altos Estudios de Frontera (ALEF). Universidad Simón Bolívar, Colombia.

³Hospital de Especialidades Pediátricas, Maracaibo – Venezuela.

⁴Department of Pulmonary and Critical Care Medicine, Brigham and Women's Hospital, Harvard Medical School, Boston, MA, USA

Dirección de correspondencia: Valmore Bermúdez Pirela, MD, MgS, MPH, PhD. Grupo de Investigación Altos Estudios de Frontera (ALEF).

Universidad Simón Bolívar, Colombia

e-mail: valmore@gmail.com

Resumen

El síndrome de piel escaldada estafilocócica es una entidad descrita por primera vez en 1878 por Ritter Von Rittershain quien la denominó dermatitis exfoliativa neonatal. Esta condición pertenece a un grupo de patologías que son ocasionadas por toxinas producidas por el *Staphylococcus aureus* conocidas como exfoliatina A y B, que se caracteriza por lesiones ampulosas generalizadas con denudación en áreas de gran tamaño. No es una patología común, pero se observa con más frecuencia en recién nacidos y niños menores de 5 años.

El presente estudio describe un caso clínico de un lactante menor trasladado por su madre al servicio de emergencias por un cuadro clínico caracterizado por la aparición de rash generalizado y posterior aparición de lesiones vesiculares cuya presentación coincidió con el brote de fiebre por virus *Chikungunya* (ChikV) reportado desde junio del 2014 en la ciudad de Maracaibo.

Palabras clave: *Staphylococcus aureus*, exfoliatina, fiebre *Chikungunya*, dermatitis exfoliativa neonatal.

Abstract

The staphylococcal scalded skin syndrome (SSSS) is an entity first described by Ritter Von Rittershain in 1878 who called neonatal exfoliative dermatitis. This condition belongs to a group of diseases caused by *Staphylococcus aureus* toxins characterized causing vesicular skin lesions and large denudation areas. SSSS is not a common disease, but it is seen more frequently seen in infants and children less than five years. Its pathophysiological basis is supported on two epidermolitic toxins produced by *Staphylococcus aureus* known as exfoliatin A and B.

The present study describes a clinical case of an infant patient transferred by his mother to the Emergency Service which was characterized by generalized rash and subsequent onset of vesicular lesions whose presentation occurred during *Chikungunya* fever virus outbreak of (CHIKV) reported since June 2014 in our city, Maracaibo.

Keywords: *Staphylococcus aureus*, exfoliatin, *Chikungunya* fever, neonatal exfoliative dermatitis.

Introducción

El síndrome de piel escaldada estafilocócica (SEPE) es una patología cutáneo-ampollosa generalizada que pertenece a un grupo de patologías causadas por toxinas del *Staphylococcus aureus*, un germen Gram positivo ubicuo que se considera parte de la microbiota humana pues se encuentra en la piel del individuo sano (fosas nasales en un 20-40% de los adultos, pliegues intertriginosos, periné, axilas y vagina)¹.

Debe resaltarse que entre el 30 - 50% de los adultos sanos están colonizados, y entre el 10 y el 20% se mantienen colonizados de forma persistente; sin embargo, cuando los sistemas de defensa de la piel se ven menoscabados este microorganismo puede causar enfermedad. En este sentido, los principales grupos de riesgo son los individuos aquejados con diabetes tipo 1, usuarios de drogas intravenosas, pacien-

tes en hemodiálisis, pacientes quirúrgicos e individuos con síndrome de inmunodeficiencia adquirida¹⁻³. Esta entidad fue descrita por primera vez por *Ritter Von Rittershain* en 1878 quien le denominó dermatitis exfoliativa neonatal, es por esto que al presentarse en este grupo de pacientes se le conoce también como síndrome de Ritter⁴.

EL SEPE no es una patología común, pero se observa con más frecuencia en recién nacidos y niños menores de 5 años^{5,6}. Su base fisiopatológica está sustentada en la acción de dos exotoxinas producidas por el *Staphylococcus aureus*⁷: la exfoliatina A y B, las cuales son las responsables -en conjunto con la función inmune del hospedador- de la aparición de cualesquiera de las tres formas clínicas identificadas en este síndrome: **a) La localizada**, conocida como impétigo bulloso (forma más frecuente) que se manifiesta como ampollas únicas y de escasa cantidad debido a que las toxinas limitan su acción solo a la zona infectada, lo que provoca una lesión bullosa aislada o un agrupamiento regional de lesiones. **b) La forma abortiva escarlatiniforme** y **c) La forma generalizada**, en las que las toxinas estafilocócicas son liberadas al torrente circulatorio desde el foco infeccioso primario, actuando a distancia y evolucionando clínicamente en tres fases^{8,9}:

- **Primera fase o etapa eritrodérmica:** En la que se observa un rash uniforme eritematoso que respeta las mucosas acompañado de dolor a la movilización. El niño no soporta estar acostado o en brazos de su madre, aunque no luce tóxico.
- **Segunda fase o etapa ampollar:** que se caracteriza por la aparición de ampollas flácidas que suelen localizarse en zonas de flexión y cerca de los orificios anatómicos. Esta etapa cursa con un dato semiológico importante: el signo de Nikolsky positivo^{10,11}.
- **Tercera fase o etapa descamativa:** que se presenta con desprendimiento de la epidermis en grandes láminas que dejan zonas de descamación húmeda y que puede asemejarse a una quemadura por escaldadura. El aspecto del paciente en esta fase suele generar preocupación en los familiares, pero habitualmente se encuentra estable y en buenas condiciones generales a menos que se complique con procesos infecciosos como neumonía o sepsis¹².

El presente trabajo tiene como propósito describir el caso clínico de un lactante menor trasladado por su madre al servicio de emergencias que se caracterizó por la aparición de un *rash* generalizado que coincidió con el inicio del brote de fiebre por virus *Chikungunya* (ChikV) en la ciudad de Maracaibo, Venezuela.

Reporte del caso

Se trata de un lactante menor masculino de 8 meses de edad que según referencia materna inició su enfer-

medad el día 11/11/14, caracterizada por fiebre cuantificada en varias oportunidades que osciló entre los 38 y 40°C (axilar) que mejoró con la administración de anti-pirético por vía oral (acetaminofén) y que desapareció completamente unas 24 horas después. Sin embargo, al día siguiente refirió la aparición de una erupción cutánea eritematosa y generalizada que producía llanto a la palpación de la piel y a la movilización. Luego de 24 horas este cuadro evolucionó a lesiones vesiculares en los miembros superiores e inferiores, acompañado de evacuaciones líquidas en números de seis de color verdoso, sin moco, ni sangre, por lo cual se decide acudir a facultativo quien indica tratamiento con antipirético, anti-histamínicos, probióticos y antidiarreicos cumplidos por cuatro días sin mejoría, motivo por el cual acude a nuestro centro asistencial donde previa valoración médica se decide su ingreso al servicio de emergencia.

Antecedentes perinatales: Producto de madre de 32 años de edad en su IV gesta y III para, que nació por vía vaginal sin complicaciones inmediatas con un peso al nacer de 2.8 Kg y una talla de 41 cm luego de un embarazo controlado de 41 semanas de duración según fecha de última regla. La serología para HIV, VDRL, TOXOTEST fue negativa. Se recoge el dato de infección urinaria y leucorrea en el II y III trimestre del embarazo cuyo tratamiento no especificó.

En relación a su alimentación, el paciente ha recibido lactancia materna hasta la actualidad con fórmula de inicio NAN^o desde los 15 días a dilución normal sin especificar cantidad. Desde el punto de vista psicomotor y sus hábitos psico-biológicos se refiere que sostuvo la cabeza a los dos meses teniendo un sueño tranquilo sólo interrumpido para alimentarse. Hábitos evacuatorios diarios, reportando evacuaciones líquidas con la enfermedad actual. Llama la atención un esquema incompleto de vacunación y no documentado al momento de la elaboración de la historia.

Antecedentes Familiares: Madre de 32 años aparentemente sana. Padre de 51 años portador de diabetes mellitus tipo 2 (DM2), así como abuelos paternos igualmente portadores de DM2.

Examen Físico de Ingreso (hallazgos positivos a la examinación):

Edad: 3 meses. Peso: 5.8 Kg. Talla: 59 cm. Estado General: Regulares condiciones generales, PE: 90, PT: 50, TE: 90. Piel: Se observa dermatosis caracterizada por vesículas de pequeño tamaño localizadas principalmente en miembros superiores que se extienden a tronco y miembros inferiores, que confluyen en algunas zonas (pies) y forman ampollas flácidas, con signo de Nikolsky positivo. Y en otras zonas se observan costras. Cabeza: CC: 41 cm. Fontanela anterior normotensa. Tórax: CT: 40 cm, murmullo vesicular rudo, en ambos campos

pulmonares sin agregados, FR: 34x. Cardíaco: FC: 125; Ruidos Cardíacos Rítmicos, sin soplos: CA: 39 cm, abdomen blando depresible, no distendido, Ruidos hidro-aéreos presentes. Músculo esquelético: Se observa edema en ambos miembros inferiores, especialmente en el dorso del pie bilateral que deja fovea. Neurológico: Activo, llanto fuerte, normotónico y normorefléxico, con fascie álgida a la movilización. **Rayos X de Tórax:** (11/11/2014) Tórax en normo configuración, sin áreas de consolidación.

Diagnósticos de ingreso:

- Fiebre Chikungunya en estudio.
- Diarrea aguda febril con algún grado de deshidratación.
- Estado nutricional normal por valoración antropométrica.
- ¿Quemadura del 5% de superficie corporal, tipo A-AB en ambos miembros superiores e inferiores?
- ¿Síndrome de maltrato Infantil?

Estudios de laboratorio:

PRUEBA	11/11/2014	15/11/2014	17/11/2014	Valores Normales
Cuenta blanca (x mm ³)	9200	7700	7700	5000-12000
Segmentados (%)	39.1	60	29	32
Linfocitos (%)	45.3	35	61	61
Monocitos (%)	15.6	5	9	5
Eosinófilos (%)	-	-	1	3
Hemoglobina (g/dL)	8.6	8.9	8.2	10.5-14.0
Hematócrito (%)	28.0	28.1	26.3	32-42
Plaquetas (x mm ³)	135.000	70.000	256.000	150.000-450.000
Glicemia (mg/dL)	-	80	-	60-99
Creatinina (mg/dL)	-	0.3	-	0.4-0.5
Sodio (mequiv/L)	-	133.5	-	135.0-145.0
Potasio (mequiv/L)	-	4.85	-	3.5-4.5
VSG mm 1h Wintrobe	-	-	7	
Vsg corregida	-	-	0	
Hemocultivo	-	Negativo	-	-
Rotavirus	-	-	-	-

Antibioticoterapia recibida: Vancomicina (40 mg/Kg/día) y Cefepime (150 mg/Kg/día) por 10 días, debido a condiciones generales regulares, áreas extensas de denudación y afectación cutánea, y necesidad de cobertura de sistema nervioso central (SNC) en vista de ser un lactante menor y riesgo de diseminación a SNC.

Durante su estancia hospitalaria se indica cura diaria con jabón antiséptico, y además aplicación de mupirocina en ungüento en las lesiones localizadas en dorso del pie, tres veces al día, crema hidratante que debe ser aplicada diariamente. En vista de las condiciones del servicio, la exposición dérmica y la secreción serosa en algunas de las lesiones,

se ubica al paciente en aislamiento y se indica la utilización de mosquitero 24 horas al día. Posteriormente, las lesiones evolucionaron a una dermatosis caracterizada por descamación gruesa que se resolvió para el día siete de evolución intrahospitalaria, a lo que le siguió la presencia de máculas hipocrómicas en los sitios donde existían vesículas y ampollas. Luego del cumplimiento de 10 días con antibióticos endovenosos se decide su alta médica debido a la mejoría clínica, con posterior control a los 15 días del egreso, donde se evidenció una mejoría casi completa de las alteraciones pigmentarias, sin cicatrices.

Figura 1. Zona de denudación cutánea húmedas extensa a causa de la ruptura de las ampollas. Signo de Nikolsky positivo.

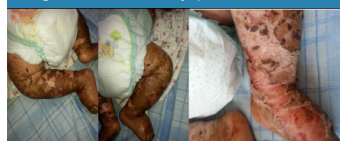


Figura 2. Descamación en grandes láminas escamo-costrosas.

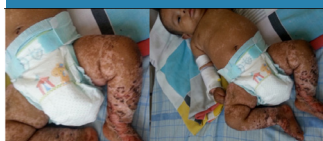

Figura 3. Láminas escamo-costrosas y zonas hipopigmentadas residuales.

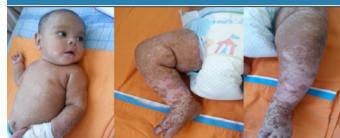

Figura 4. Zonas hipopigmentadas residuales.

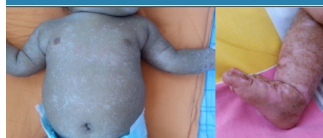

Figura 5. Mejoría clínica con zonas de re-epitelización y escamas residuales.

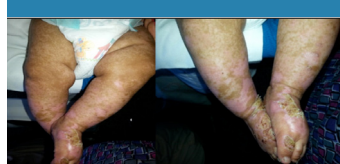
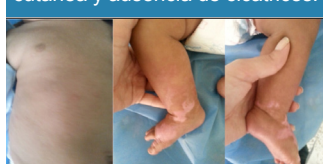
Figura 6. Evaluación a los 15 días luego del egreso. Se evidencia mejoría de la discromía cutánea y ausencia de cicatrices.



En vista de la evolución clínica se concluye como diagnóstico de egreso: a) Síndrome de Piel escaldada estafilocócica y, de forma complementaria: 2) Estado nutricional normal por valoración antropométrica, 4) Anemia.

Discusión

El síndrome de piel escaldada estafilocócica (SEPE) se origina en algún foco infeccioso donde esté involucrado el *Staphylococcus aureus*, bacteria que produce toxinas conocidas como exfoliatinas (exotoxina tipo A y tipo B), que son proteasas de Serina altamente específicas contra la cadherina desmogleina I, una proteína de adherencia presente en los desmosomas del estrato granuloso que facilita la adhesión entre los queratinocitos⁹. Las vesículas resultantes son hendiduras intraepidérmicas entre el estrato córneo y el estrato espinoso localizadas por encima de las células basales (suprabasal).

Esta afección es muy similar al trastorno cutáneo autoinmune denominado pénfigo vulgar producido por anticuerpos IgG contra la desmogleína⁹.

Esta bacteria suele localizarse en la nasofaringe o en la conjuntiva, sitios desde donde las toxinas pasan al torrente sanguíneo para luego diseminarse hasta la piel donde afectan al complejo de desmogleina I. Es importante señalar que la excreción de las toxinas es renal, por lo tanto, inmadurez o disminución del funcionalismo renal puede afectar el curso de la enfermedad. Es por esta razón que los recién nacidos son los más afectados, y en los casos en los que se ha observado en adultos existe algún tipo de comorbilidad que afecta directamente al riñón⁶.

El cuadro suele iniciarse con fiebre acompañada de irritabilidad y un rash eritematoso difuso respeta las palmas, las plantas y las mucosas, acompañado de dolor en las áreas afectadas y que empeora con la movilización. Alrededor de 24 a 48 horas de evolución empiezan a aparecer ampollas flácidas que fácilmente se rompen (signo de Nikolsky)^{10,11}, y que lucen frecuentemente como una quemadura, dato que debe tomarse en cuenta para los posibles diagnósticos diferenciales de esta enfermedad^{1,7,13}. Cuando la extensión de la piel afectada por la formación de las flictenas o de zonas desnudas es muy amplia puede observarse deshidratación y trastornos hidroelectrolíticos, sobre todo en neonatos y lactantes menores.

El diagnóstico de SEPE es meramente clínico debido a que el cuadro es bastante característico, aunque pueden realizarse biopsia cutánea para hacer el diagnóstico definitivo su utilidad es más importante en cuadros atípicos. Los estudios paraclínicos no suelen ser de utilidad en vista de que ni hemograma ni los reactantes de fase aguda suelen aportar mucha información, y en niños los hemocultivos suelen ser negativos al igual que los cultivos de secreción de las ampollas; las toxinas pueden detectarse por pruebas de ELISA o reacción de cadena polimerasa (PCR) pero igualmente no suele hacerse de rutina^{15,16}.

El diagnóstico diferencial más importante es con la necrólisis epidérmica tóxica o síndrome de Lyell pero el paciente luce tóxico y con toque del estado general, igualmente entre los diagnósticos diferenciales podemos incluir quemaduras solares, reacciones medicamentosas, enfermedad de Kawasaki, impétigo bulloso, enfermedades virales, pénfigo y diversas patologías donde su lesión principal son las vesículo-ampollares, pero en todos los casos el diagnóstico principalmente suele ser clínico¹. La mortalidad de esta condición es rara, y no supera el 3% de los casos, lo que está directamente relacionado al número de comorbilidades, y complicaciones durante la enfermedad¹⁶.

La evaluación temprana y un diagnóstico oportuno para iniciar antibiótico parenteral temprano ha demostrado disminuir las complicaciones, y garantizar el éxito del tratamiento; las Cefalosporinas y los inhibidores de las Betalactamasa son

los usados con mayor frecuencia obteniéndose buenos resultados, por experiencia de nuestro servicio el uso de gluco péptidos en vista del aumento de la frecuencia de infecciones por *Staphylococcus aureus* meticilino-resistentes en nuestra población también ha demostrado ser una opción válida en el tratamiento de esta enfermedad. Además de los antibióticos, también existen medidas generales como controlar el medio ambiente donde se encuentra el paciente y mejorar las condiciones generales de la piel, para así asegurar la pronta recuperación del turgor, pigmentación o aspecto macroscópico de la piel.

Referencias

1. Lowy, Franklin. *Staphylococcus aureus* infections. *N Engl J Med* 1998, 339 (8): 520-532.
2. Tuazon CU; Pérez A; Kishaba T; Sheagren JN. *Staphylococcus aureus* among insulin-injecting diabetic patients: an increased carrier rate. *JAMA* 1975 (231): 1272.
3. Tuazon CU; Sheagren JN. Increased rate of carriage of *Staphylococcus aureus* among narcotic addicts. *J Infect Dis* 1974 (129): 725-7.
4. von Rittershain RG. Dermatitis jungerer sauglinge. *Zentralzeitung fur Kinderheilkunde*. 1878;2:3.
5. Li MY, Hua Y, Wei GH, Qiu L. Staphylococcal scalded skin syndrome in neonates: an 8-year retrospective study in a single institution. *Pediatr Dermatol*. 2014;31(1):43-7.
6. Herbst A., Morgan M.B. (2016) Staphylococcal Toxin-Mediated Scalded Skin and Toxic Shock Syndromes. In: Crowe D., Morgan M., Somach S., Trapp K. (eds) *Deadly Dermatologic Diseases*. Springer, Cham.
7. Lyell A. The staphylococcal scalded skin syndrome in historical perspective: emergence of dermopathic strains of *Staphylococcus aureus* and discovery of the epidermolytic toxin. A review of events up to 1970. *J Am Acad Dermatol*. 1983;9(2):285-94.
8. Handler MZ, Schwartz RA. Staphylococcal scalded skin syndrome: diagnosis and management in children and adults. *J Eur Acad Dermatol Venereol*. 2014;28(11):1418-23.
9. Amagai M, Matsuyoshi N, Wang ZH, Andl C, Stanley JR. Toxin in bullous impetigo and staphylococcal scalded-skin syndrome targets desmoglein 1. *Nat Med*. 2000;6(11):1275-7.
10. Nikolski PV. *Materiali K.uchenigu o pemphigus foliaceus* [doctoral thesis]. Kiev. 1896.
11. Moss C, Gupta E. The Nikolsky sign in staphylococcal scalded skin syndrome. *Arch Dis Child*. 1998;79:290.
12. Hoffmann R, Lohner M, Böhm N, Schaefer H-E, Leititis J. Staphylococcal scalded skin syndrome (SSSS) and consecutive septicemia in a preterm infant. *Pathology - Research and Practice*. 1994 Jan 1;190(1):77-81.
13. Krishna Murthy Sethuraman, Kadke Shreedhara Avabratha, Aby Dany Varghese, Boodyar Sanjeev Rai. Staphylococcal scalded skin syndrome: A dermatological emergency in pediatrician's hand. *Medical Journal of Dr. D.Y. Patil University*. March-April 2014, Vol 7, Issue 2.
14. Ladhani S, Robbie S, Garratt RC, Chapple DS, Joannou CL, Evans RW. Development and Evaluation of Detection Systems for Staphylococcal Exfoliative Toxin A Responsible for Scalded-Skin Syndrome. *Journal of Clinical Microbiology*. 2001;39(6):2050-2054. doi:10.1128/JCM.39.6.2050-2054.2001.
15. Sakurai, S., Suzuki, H. and Machida, K., Rapid Identification by Polymerase Chain Reaction of Staphylococcal Exfoliative Toxin Serotype A and B Genes. *Microbiology and Immunology*, 1995; 39: 379-386. doi:10.1111/j.1348-0421.1995.tb02216.x
16. Nso Roca, F. Baquero-Artigao, M.J. García-Miguel, C. Benito Caldes, M.I. de José Gómez, F. del Castillo Martín. Síndrome de escaldadura estafilocócica de presentación neonatal. *Acta Pediatr Esp*. 2007; 65(7): 327-329.