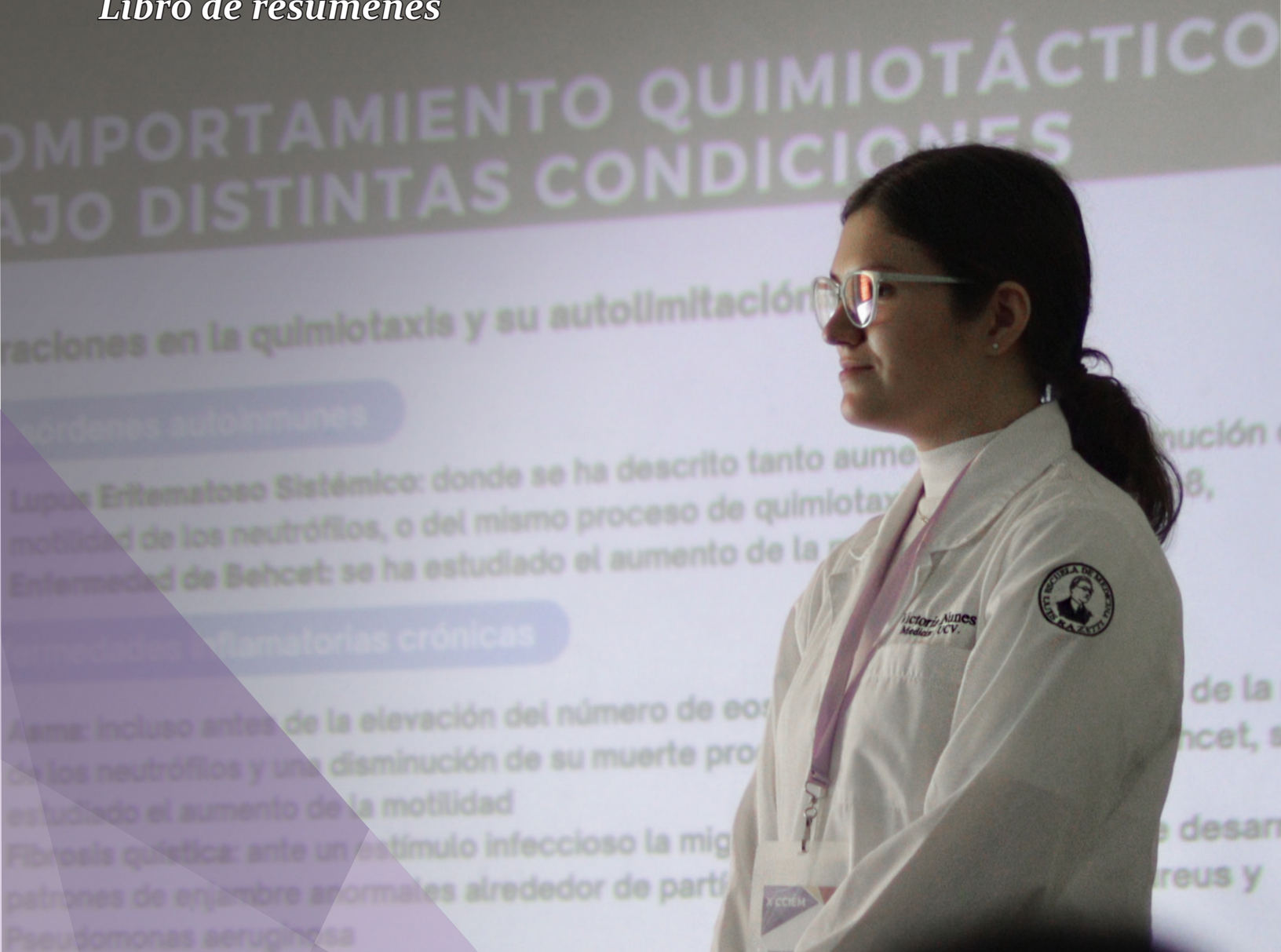


# ACE | Acta Científica Estudiantil

*X Congreso Científico  
Internacional de  
Estudiantes de Medicina  
Libro de resúmenes*





## Comité editorial:

Diana Ysidro. Editor en Jefe. [1]  
Elizabeth Martínez. Editor ejecutivo. Gestión editorial [2]  
Ricardo Graterol. Editor Ejecutivo. Diagramación y diseño [1]  
Raquel Nuñez. Editor Ejecutivo. Página web y medios [3]  
Pablo Duran. Editor Ejecutivo. Secretaría y tesorería [4]  
Aram Pulgar. Editor [5] Juan Mora. Editor [2]  
Carolina León. Editor [2] Luzmaya Reyes. Editor [5]  
Christian Medina. Editor [5] Owen Martínez. Editor [6]  
Daniel Carvallo. Editor [5] Solibeth Molina. Editor [1]  
Fabiola Gallucci. Editor [1] Veruska Jauregui. Editor [1]  
Gabriel Eman. Editor [2]

[1] Sexto año de Medicina. Universidad Central de Venezuela.

[2] Quinto año de Medicina. Universidad Central de Venezuela.

[3] Sexto año de Medicina. Universidad del Zulia.

[4] Quinto año de Medicina. Universidad del Zulia.

[5] Médico-Cirujano. Universidad Central de Venezuela.

[6] Médico-Cirujano. Universidad de Oriente.

---

## Junta directiva de la Sociedad Científica de Estudiantes de Medicina la Universidad Central de Venezuela (SOCIEM-UCV) 2022-2023

|  |   |  |   |
|--|---|--|---|
| Presidencia<br>Gabriel Eman  | Visepresidencia<br>Victoria Nunes   | Secretaría<br>Grecia Erimee  | Tesorería<br>Reinaldo Alsina                                    |
| Representante de la Escuela<br>"Luis Razetti"<br>Stefano Pizani      | Representante de la Escuela<br>"José Maria Vargas"<br>Elida Katine                    | Comité Permanente de Atención<br>Integral en Salud<br>Yesiree Baptista | Comité Permanente de Educación<br>Médica<br>Ana Lucila Castillo |
| Comité de Metodología y Desarrollo<br>Científico<br>Carolina Naranjo | Comité Permanente de Relaciones<br>Internacionales e Intercambio<br>Gustavo Fernández | Comité de Membresía<br>Gabriel Hidalgo                                 | Comité de Publicidad<br>Gabriela Sanchez                        |
| Editor en Jefe ACE<br>Diana Ysidro                                   | Director CCIEM<br>María Andrea Gouveia  | Director CUMIS<br>Reinaldo Alsina                                      | Comité de Ética y Sanciones<br>Dariana Juárez                   |

---

### Propiedad de:

Acta Científica Estudiantil.

ISSN 2542-3428

Depósito legal DC2017001301


Caracas, Venezuela.

Página web: [www.actacientificaestudiantil.com.ve](http://www.actacientificaestudiantil.com.ve)

Correo electrónico: [actacientificaestudiantil@gmail.com](mailto:actacientificaestudiantil@gmail.com)

Fecha de publicación: 31 de marzo 2023

Número de páginas: 22



### Portada

Título: *Competencia Científica X CCIEM*

Lugar: Instituto Anatómico "José Izquierdo".

Universidad Central de Venezuela

Fotógrafo: Juan Pablo Orellana

Modificada con Photoshop CS6®

---

*Acta Científica Estudiantil* es el medio de difusión oficial y órgano científico de la **Sociedad Científica de Estudiantes de Medicina de la Universidad Central de Venezuela (SOCIEM-UCV)**.

# X Congreso Científico Internacional de Estudiantes de Medicina

Universidad Central de Venezuela  
24 al 26 de noviembre de 2022



## Comité organizador

### Presidencia

Maria Andrea Gouveia

### Vicepresidencia

Alessandra Pantoli

### Comité Científico

Diana Ysidro

### Comité Académico Central

Luis Arriaga

### Comité de Logística y Protocolo

María Neira

### Comité de Inscripción y Membresía

Luis Mosquera

### Secretaría

Grecia Erimee

### Tesorería

Andrea Lahoud

### Comité Académico de Extensión

Nohely Aguilera

### Comité de Eventos Socioculturales

Nicolle Kuffaty

### Comite de Material POP y Certificados

Astrid Caldeira

### Comité de Publicidad

Carolina León

### Comité de Asesores

Bárbara Araque  
Gabriela Alvarado  
Ivan Escalante

# Acta Científica Estudiantil

Marzo 2023



---

## Editorial

X CCIEM. Medicina de la nueva década: ¿Qué nos espera?

Gouveia- De Ornelas, María Andrea. Presidente X CCIEM.

La competencia científica durante el pregrado en medicina.

Ysidro-Méndez, Diana. Directora del Comité Científico X CCIEM.

---

## Trabajo de investigación

Datos preliminares: Determinación de conocimientos, actitudes y prácticas respecto a la la malaria en Playa Colorada, Estado Sucre.

Aguilera N, Caldeira A, Linares J, Arriaga L, Rivero A., Forero D.

---

## Revisiones científicas

Autolimitación de la respuesta de “enjambre” de los neutrófilos como alternativa terapéutica para la resolución de la inflamación crónica.

Nunes-Pereira, V., Díaz-López E.

Persistencia del virus del Ébola en semen de sobrevivientes recuperados. Revisión sistemática.

Pardo-Ochoa A, Ysidro-Méndez D, Molina-Carrillo S.

---



# Acta Científica Estudiantil

Marzo 2023



---

## Reportes de caso

### Pediatría

Artritis reactiva en paciente pediátrico con Síndrome Inflamatorio Multisistémico por SARS-Cov-2: A propósito de un caso.

Méndez-Echegaray G, Vásquez-Pereira A.

---

### Cirugía

Hernia de Amyand: Una entidad poco frecuente. Reporte de caso.

Duran-Aguilarte B, Vieira-Fernandes D, Oliveros-Griman A, Bravo-Rodríguez S.

Adenocarcinoma de vesícula biliar: Una entidad poco frecuente y mortal. A propósito de un caso.

Vieira-Fernandes D, Duran-Aguilarte B, Oliveros-Griman A, Bravo-Rodríguez S.

---

### Infectología

Enfermedad de Kala Azar como diagnóstico en un síndrome febril prolongado. A propósito de un caso.

Nieto-Medina D, Ornés-Sequeda V, Morales-Hernández L, Leal-Oropeza I, Soto-Ávila L.

Reporte de un caso de histoplasmosis diseminada con afectación cutánea, reto diagnóstico en paciente con VIH/SIDA naive.

Patiño D, Turri G, Sansonetti G, Mendes E, Soto-Ávila L.

---

# Acta Científica Estudiantil

Marzo 2023



---

## Fotografía médica

Hernia de Amyand TIPO I

Duran-Aguilarte B, Vieira-Fernandes D, Oliveros-Griman A, Bravo-Rodríguez S.

Síndrome de Steven-Johnson asociado al uso de lamotrigina y carbamazepina.

Gallucci-Di Filippo F, Duque-Romero C, Uzcátegui M.

Linfedema secundario a traumatismo en miembro inferior

Mosquera-Pinzón L, Parente-Accetta A, Rocheta A.

Signo de la doble burbuja: hallazgo ecográfico característico de atresia duodenal

Mosquera-Pinzón L, Parente-Accetta A, León L.

Úlcera cicatricial en región centro facial.

Mosquera-Pinzón L, Parente-Accetta A, Cavallera E.

Patología fetal de pared abdominal anterior: Onfalocele.

Mosquera-Pinzón L, Parente-Accetta A, León L.

---

## Video médico

Gran Tumor Submaxilar de 30 años de evolución y su importancia bioética

Andrade-Ravicini R., Oliveros-Griman A.

---

## EDITORIAL

### X CCIEM. Medicina de la nueva década: ¿Qué nos espera?

Gouveia-De Ornelas, María Andrea <sup>1,2</sup>



**E**stimado investigador, gracias por participar en la X edición del *Congreso Científico Internacional de Estudiantes de Medicina (X CCIEM)*, el cual fue celebrado desde el 24 al 26 de noviembre de 2022 en las instalaciones del Instituto Anatómico José Izquierdo. Una vez más, el CCIEM forma parte de las oportunidades que tiene el estudiante de medicina para desarrollar uno de los pilares fundamentales en la formación de un médico, la investigación científica; la cual indiscutiblemente es la forma de mantenernos en constante desarrollo y de lograr avances que a lo largo del tiempo optimiza el ejercicio médico.

Este año los estudiantes que participaron en la competencia científica han demostrado que si es posible crecer fuera de las aulas de clase y de investigar pese a las adversidades. Es por esto que se logró el desarrollo y publicación de este Libro de Resúmenes, en donde están compiladas las atribuciones científicas presentadas en esta última edición del CCIEM. Te invito a seguir investigando y publicando artículos científicos, es nuestra forma de desarrollarnos como futuros médicos, permite crecer nuestra Sociedad Científica (SOCIEM-UCV) y a nuestra Universidad. Atrévete siempre a marcar la diferencia en el espacio en donde te desenvuelvas, incentiva a los demás a investigar y a publicar.

A los lectores del Libro de resúmenes, espero que puedas enriquecer tus conocimientos con la información que este libro contiene, que te motive a querer aprender, desarrollar nuevos aportes y a su vez a participar en las próximas ediciones del Congreso. Sin duda alguna, es una oportunidad que nadie se puede perder.

Al equipo de *Acta Científica Estudiantil*, gracias por ser la oportunidad que tenemos los estudiantes de Medicina para iniciar la publicación de artículos científicos. Espero con ansias que año tras año más estudiantes se interesen en publicar sus artículos y la revista siga creciendo.

Gracias por hacer esta experiencia posible.

1. Estudiante de pregrado de medicina. Sexto año. Escuela Luis Razetti, Universidad Central de Venezuela
2. Presidente del X Congreso Científico Internacional de Estudiantes de Medicina.

## EDITORIAL

### La competencia científica durante el pregrado en medicina

Ysidro Méndez, Diana <sup>1,2</sup>



Iniciar la carrera de medicina es en sí mismo un gran reto y responsabilidad. En una cantidad finita de tiempo se deben adquirir los suficientes conocimientos de múltiples ciencias básicas, integrarlo a un incipiente pensamiento clínico, y desarrollar capacidad de resolución para los más frecuentes escenarios médicos. Adicionalmente, una vez conseguido esto, es fundamental comprometerse con la interminable tarea de mantenerse al día con los nuevos conocimientos que nos brinde la ciencia.

Cuando se inicia la carrera de medicina, es fácil verse más atraído al eje asistencial, es común y por supuesto, buena práctica nutrirse de los nuevos consensos y lineamientos propuestos por diversas organizaciones médicas que ondean como bandera una medicina basada en la evidencia, pero es frecuente también deponer el papel de generador de conocimiento. No debe sorprendernos en tanto durante el pregrado, no son populares las asignaturas de metodología de la investigación, y las oportunidades de puesta en práctica de desarrollo como investigador no abundan.

Es por eso que los eventos como el *Congreso Científico Internacional de Estudiantes de Medicina*, y su competencia científica, auspiciada por la *Sociedad Científica de Estudiantes de Medicina de la Universidad Central de Venezuela*, deben ser aplaudidos y promovidos, ya que ellos dan al estudiante de pregrado una muestra de lo interesante, emocionante y satisfactorio que puede ser llegar a involucrarse en actividades de investigación. Más aún sirven perfectamente como enlaces con otros estudiantes de intereses afines y profesores-investigadores que más allá de la jornada de competencia están dispuestos a ser tutores que arropen el entusiasmo y aviven la llama del interés por hacer ciencia.

No cabe duda de que la competencia científica desarrollada en el margen del CCIEM sea una experiencia beneficiosa para todos los involucrados, en la cual se fomenta la colaboración, la creatividad, y la academia.

A los participantes, felicidades por atreverse a formar parte de algo más grande.

A todo el equipo del Comité Científico: Daniela Nieto, Juan Mora, Rafael Melo, Victoria Ornés, Ivanna Leal, Cynthia Hernández, Roberto Pulido. Así como a los demás miembros del comité organizador.

Infinitas gracias por hacerlo posible.

1. Estudiante de pregrado de medicina. Sexto año. Escuela Luis Razetti, Universidad Central de Venezuela
2. Directora de Comité Científico del X Congreso Científico Internacional de Estudiantes de Medicina.
3. Editor en Jefe. Acta Científica Estudiantil.



## GANADORES DE LA COMPETENCIA

### Reportes de caso

**1er lugar.** Adenocarcinoma de Vesícula Biliar: Una entidad poco frecuente y mortal. A propósito de un caso. Vieira-Fernandes D, Duran-Aguilarte B, Oliveros-Griman A, Bravo-Rodríguez S.

**2do lugar.** Hernia de Amyand: Una entidad poco frecuente. Reporte de caso. Duran-Aguilarte B, Vieira-Fernandes D, Oliveros-Griman A, Bravo-Rodríguez S.

**3er lugar.** Artritis reactiva en paciente pediátrico con Síndrome Inflamatorio Multisistémico por SARS-Cov-2: A propósito de un caso. Méndez-Echegaray G, Vásquez-Pereira A.

### Fotografía médica

Úlcera cicatricial en región centro facial.

Mosquera-Pinzón L, Parente-Accetta A, Cavallera E.

### Menciones honoríficas

Datos preliminares: Determinación de conocimientos, actitudes y prácticas respecto a la malaria en Playa Colorada, Estado Sucre. Aguilera N, Caldeira A, Linares J, Arriaga L, Rivero A., Forero D.

Autolimitación de la respuesta de “enjambre” de los neutrófilos como alternativa terapéutica para la resolución de la inflamación crónica. Nunes-Pereira, V.

## TRABAJO DE INVESTIGACIÓN

### Datos preliminares: Determinación de conocimientos, actitudes y prácticas respecto a Malaria en Playa Colorada, Estado Sucre.

Aguilera N.<sup>1</sup>, Caldeira A.<sup>1</sup>, Linares J.<sup>1</sup>, Arriaga L.<sup>2</sup>, Rivero A.<sup>2</sup>, Forero D.<sup>3</sup>



## RESUMEN

La malaria tiene una alta importancia epidemiológica debido a que se considera una de las enfermedades transmisibles por vectores con mayor índice de prevalencia y mortalidad, por lo que requiere de adecuada vigilancia, prevención y control. Se realizó un estudio observacional, descriptivo y de corte transversal, en la región de Playa Colorada, Estado Sucre, Venezuela, en el mes de agosto del año 2022. Se aplicó una encuesta de 49 preguntas a la población de estudio relacionadas con los conocimientos, actitudes y prácticas (C.A.P) con respecto a la malaria. Identificar los conocimientos, actitudes y prácticas relacionados con la malaria y así poder comparar resultados con otras comunidades previamente estudiadas. La presentación de este trabajo de investigación permite ser una herramienta útil para conocer la situación actual de esta enfermedad en la región a estudiar y así realizar un correcto abordaje, ya que el mismo constituye un reto para el médico tratante en las diferentes áreas endémicas.

**Palabras clave:** Enfermedades transmisibles; malaria; tratamiento; vectores.

1. Estudiante de pregrado de medicina. Quinto año. Escuela Luis Razetti, Universidad Central de Venezuela.
2. Estudiante de pregrado de medicina. Sexto año. Escuela Luis Razetti, Universidad Central de Venezuela
3. Tutor. Médico Internista e infectólogo Hospital Universitario de Caracas.

E-mail:  
nohelypav1@gmail.com

Para citar este artículo/  
For reference this article:

Aguilera N., Caldeira A., Linares J., Arriaga L., Rivero A., Forero D. Datos preliminares: Determinación de conocimientos, actitudes y prácticas respecto a Malaria en Playa Colorada, Estado Sucre. Acta Cient Estud. 2023;15(S1):10

ISSN 2542-3428

## REVISIÓN CIENTÍFICA

# Autolimitación de la respuesta “enjambre” de los neutrófilos como alternativa terapéutica para la resolución de la inflamación crónica.

Nunes-Pereira, V.<sup>1</sup>, Díaz-López E.<sup>2</sup>

### RESUMEN

Los neutrófilos son células del sistema inmune que participan en el inicio, propagación y resolución de la inflamación. Son un grupo heterogéneo, según su fenotipo, con diferentes patrones del comportamiento migratorio. Se hizo una revisión de la literatura científica del fenómeno quimiotáctico recientemente descrito denominado “enjambre”, en el que los neutrófilos orquestan un movimiento altamente coordinado dirigido a rodear el centro de las señales quimioatrayentes. Se conocen las vías de señalización intracelular que lo desencadenan y recientemente se ha descrito el mecanismo autolimitante que permite el desarrollo de una respuesta de alta eficiencia al momento de proteger al huésped, sin que sus tejidos sufran las consecuencias. Se empleó el buscador del *National Institute of Health* de los Estados Unidos para indagar en la considerable evidencia científica que plantea la influencia de la homeostasis de la quimiotaxis de los neutrófilos como determinante en enfermedades inflamatorias y procesos infecciosos; si dicha respuesta fisiológica de equilibrio es alterada puede progresar hasta el daño celular masivo. Se realizó un compendio actualizado sobre la importancia fisiológica de la quimiotaxis de neutrófilos, enfocado en los eventos intracelulares que proporcionan evidencia de la importancia fisiológica del reclutamiento amplificado de neutrófilos. Las recientes investigaciones destacan la necesidad del equilibrio neutrofilico que evidencia el rol fisiopatológico en la respuesta inflamatoria. Todo lo anterior permite inferir sobre las implicaciones terapéuticas en la diseminación y/o resolución de la inflamación en enfermedades crónicas, siendo posible afirmar que actualmente las cascadas de segundos mensajeros que llevan al desarrollo de la quimiotaxis y su regulación son el blanco para el desarrollo de distintos tratamientos, entre ellos la inmunoterapia antitumoral.

**Palabras clave:** Inflamación; neutrófilos; quimiotaxis.



1. Estudiante de pregrado de medicina. Segundo año. Escuela Luis Razetti, Universidad Central de Venezuela.
2. T u t o r . Farmacéutica Mención Toxicología e Higiene Industrial, Doctor en Ciencias, Mención Farmacología. Profesora Titular. Cátedra de Fisiología Normal. Escuela de Medicina Luis Razetti. Universidad Central de Venezuela.

E-mail:  
viikynunes@gmail.com

Para citar este artículo/  
For reference this article:

Nunes V., Diaz E. Autolimitación de la respuesta “enjambre” de los neutrófilos como alternativa terapéutica para la resolución de la inflamación crónica. *Acta Cient Estud.* 2023;15(S1):11.

ISSN 2542-3428

## REVISIÓN CIENTÍFICA

# Persistencia del virus del Ébola en semen de sobrevivientes recuperados. Revisión sistemática

Pardo-Ochoa A.<sup>1</sup>, Ysidro-Méndez D.<sup>1</sup>, Molina-Carrillo S.<sup>1</sup>



### RESUMEN

La transmisión sexual del virus del Ébola (EBOV) significa un notable riesgo para la salud pública; sin embargo, existen pocas referencias que describan el tiempo de permanencia de este virus en el semen, dato epidemiológico crucial para la posible detección de nuevos casos, es por ello que el objetivo de este artículo es recopilar la evidencia existente relacionada al tiempo de persistencia del EBOV en este fluido en los pacientes recuperados de la fiebre hemorrágica del Ébola. Se realizó una revisión sistemática mediante una búsqueda avanzada en *MEDLINE/Pubmed, Google Scholar, Research for life, Open Grey y The British Library*. Incluyéndose estudios transversales o prospectivos, culminados o resultados preliminares, en cualquier idioma y que examinaran las muestras mediante RT-PCR. 13 artículos fueron identificados como relevantes e incluidos en esta revisión. Los participantes de los estudios provenían principalmente del continente africano, donde un total de 1876 sobrevivientes donaron muestras de semen. El tiempo de persistencia del EBOV en el semen de pacientes recuperados es variable entre estos estudios, no obstante, el mayor tiempo de persistencia del EBOV en el semen reportado fue de 1200 días (40 meses) después del inicio de la enfermedad. Aunque existen pocos estudios, se demuestra la persistencia del EBOV en el semen por largo tiempo luego de la viremia, dando la posibilidad de una transmisión sexual del EBOV, a pesar de ello, se recomienda una interpretación cautelosa del riesgo de transmisión y su impacto epidemiológico hasta que se realicen estudios más amplios y estadísticamente robustos.

**Palabras clave:** Ebolavirus; fiebre hemorrágica ébola; semen; transmisión.

1. Estudiante de pregrado de medicina. Sexto año. Escuela Luis Razetti, Universidad Central de Venezuela

E-mail:  
adrianpardo398@gmail.com

Para citar este artículo/  
For reference this article:

Pardo-Ochoa A., Ysidro-Méndez D., Molina-Carrillo S. Persistencia del virus del Ébola en semen de sobrevivientes recuperados. Revisión sistemática Acta Cient Estud. 2023;15(S1):12.

ISSN 2542-3428

## REPORTE DE CASO

### Artritis reactiva en paciente pediátrico con Síndrome inflamatorio multisistémico por SARS-CoV-2: A propósito de un caso.

Mendez-Echegaray G.<sup>1</sup>, Vasquez-Pereira A.<sup>2</sup>,  
Álvarez G.<sup>3</sup>, Rivas W.<sup>3</sup>



## RESUMEN

El síndrome inflamatorio multisistémico en pacientes pediátricos relacionado con COVID-19 (SIMP-C) es una presentación clínica frecuente, que ocasiona gran variedad de signos y síntomas. Sin embargo, está poco descrito en la literatura vigente, la presencia de manifestaciones articulares. Se presenta el caso de preescolar femenina de 4 años de edad, quien posterior a la infección por SARS-COV-2, presenta fiebre de 11 días de evolución, lumbalgia y poliartalgias simétricas, sumativas en codos, rodillas y tobillos. Al examen físico, se evidencia aumento de volumen bilateral en rodillas y codos, con limitación a la movilidad pasiva y activa. Sinovitis aguda en ambas rodillas, con derrame articular escaso en rodilla derecha y moderado en rodilla izquierda. Hallazgos a los paraclínicos: anemia, leucocitosis, reactantes de fase aguda elevados; con factor reumatoide, complementos y anticuerpos antipeptidos cíclico citrulinados y contra antígenos nucleares y citoplasmáticos negativos. Recibió tratamiento con antiinflamatorios no esteroideos (AINES) y esteroides, mostrando mejoría clínica y paraclínica en una semana. Este reporte constituye un reto diagnóstico y de manejo terapéutico para el médico actual, al ser la artritis reactiva en el contexto de un síndrome inflamatorio multisistémico por SARS-COV-2 un caso poco expuesto en la bibliografía actual.

**Palabras clave:** Artritis reactiva; caso clínico; pediatría; SARS-COV-2; síndrome inflamatorio multisistémico.

1. Estudiante pregrado de medicina. Sexto año. Universidad Centroccidental "Lisandro Alvarado".
2. Médico cirujano Universidad Centroccidental "Lisandro Alvarado".
3. Tutor. Médico Pediatra. Hospital Pediátrico Dr. Agustín Zubillaga

E-mail:  
mendezgechegaray@gmail.com

Para citar este artículo/  
For reference this article:

Mendez-Echegaray G., Vasquez-Pereira A., Álvarez G., Rivas W. Artritis reactiva en paciente pediátrico con Síndrome inflamatorio multisistémico por SARS-CoV-2: A propósito de un caso. Acta Cient Estud. 2023;15(S1):13.

ISSN 2542-3428



## REPORTE DE CASO

### Hernia de Amyand: Una entidad poco frecuente. Reporte de caso.

Duran-Aguilarte B <sup>1</sup>, Vieira-Fernandes D <sup>1</sup>,  
Oliveros-Griman A <sup>2</sup>, Bravo-Rodríguez S<sup>3</sup>.



### RESUMEN

La Hernia de Amyand se define como la presencia del apéndice cecal en el interior del saco de una hernia inguinal, es una entidad poco frecuente representado 1% del total de casos de hernias inguinales. En la actualidad sigue existiendo controversia si se debe realizar apendicectomía ante la aparición del apéndice sano o solo hernioplastia. Se trata de paciente masculino sin antecedentes patológicos conocidos quien refiere inicio de enfermedad actual hace 8 años cuando posterior a esfuerzo físico presenta aumento de volumen en región inguino-escrotal derecha, 7 días previos a su ingreso se asocia al cuadro clínico dolor de fuerte intensidad y cambios en el patrón evacuatorio con tendencia al estreñimiento; al examen físico se evidencia aumento de volumen en región inguinal derecha de 15x10cm que se extiende a región escrotal, doloroso a la palpación profunda, parcialmente reductible que exacerba con maniobras de Valsalva. Diagnóstico: Hernia inguino-escrotal derecha, se realizó hernioplastia inguinal derecha logrando evidenciar el apéndice dentro del saco herniario; por lo cual se anexó a la intervención quirúrgica la apendicectomía apicobasal. El paciente fue conferido de alta en estables condiciones y en controles postoperatorios a los 8 y 15 días de la cirugía no presentó complicaciones. Considerando los hallazgos intraoperatorios se utilizó la clasificación de Losanoff para catalogar la Hernia de Amyand del presente caso como Tipo 1. Según Losanoff la conducta sería preservar el apéndice cecal, sin embargo, se realizó apendicectomía planteando que dicha conducta puede reducir el riesgo de una futura intervención quirúrgica en el paciente.

**Palabras clave:** Apéndice; cirugía general; hernia inguinal.

1. Estudiante de pregrado de medicina, tercer año. Escuela Luis Razetti, Universidad Central de Venezuela
2. Tutor. Médico cirujano. Residente de tercer año en postgrado de cirugía del Hospital Universitario de Caracas
3. Tutor. Médico cirujano, Cirujano general de la Universidad Central de Venezuela, Hospital Universitario de Caracas

E-mail:  
barbaramaria0411@gmail.com

Para citar este artículo/  
For reference this article:

Duran-Aguilarte B.,  
Vieira-Fernandes D.,  
Oliveros-Griman A.,  
Bravo-Rodríguez S. Hernia de Amyand: Una entidad poco frecuente. Reporte de caso. Acta Cient Estud. 2023;15(S1):14.

ISSN 2542-3428

## REPORTE DE CASO

# Adenocarcinoma de vesícula biliar: Una entidad poco frecuente y mortal. A propósito de un caso.

Vieira-Fernandes D<sup>1</sup>, Duran-Aguilarte B<sup>1</sup>  
Oliveros-Griman A<sup>2</sup>, Bravo-Rodríguez S<sup>3</sup>.



### RESUMEN

El adenocarcinoma de vesícula biliar es agresivo y de las neoplasias digestivas con peor pronóstico; es poco común, y está asociado a una alta mortalidad. La mayoría de los diagnósticos son incidentales cuando se realiza exploración quirúrgica por sospecha de coledocitis; encontrando malignidad en el 1-2% de estos casos. Produce síntomas inespecíficos, llevando a diagnósticos tardíos y empeorando el pronóstico. Asimismo, el tipo de afectación y el diagnóstico tardío hacen que muchas veces la resección curativa no sea posible. Se trata de paciente femenino de 45 años sin antecedentes patológicos, quien refiere inicio de enfermedad actual en diciembre de 2021 cuando posterior a ingesta copiosa de comida grasa presenta dolor de aparición súbita, opresivo, de fuerte intensidad en epigastrio. Sintomatología caracterizada por ser intermitente; posteriormente acude a facultativo donde se realiza eco abdominal evidenciándose lesión ocupante de espacio vesicular, posterior a lo cual acude a centro para valoración y resolución quirúrgica electiva. Se realiza colecistectomía abierta, donde se encuentra vesícula biliar de gran tamaño, con tumor renitente en su interior que ocupa 30% de la luz, se realiza biopsia intraoperatoria por corte congelado, diagnosticándose adenocarcinoma de vesícula confinado en pólipo intraluminal; posterior a lo cual se realiza disección ganglionar de hilio y resección en cuña de lecho hepático. Paciente presentó evolución satisfactoria y es dada de alta en buenas condiciones. La colecistectomía radical no siempre es curativa en pacientes con adenocarcinoma vesicular, por lo que se refiere a servicio de oncología médica para valoración, evaluación y evolución.

**Palabras clave:** Adenocarcinoma; cirugía; cáncer; vesícula biliar.

1. Estudiante de pregrado de medicina, tercer año. Escuela Luis Razetti, Universidad Central de Venezuela
2. Tutor. Médico cirujano. Residente de tercer año en postgrado de cirugía del Hospital Universitario de Caracas
3. Tutor. Médico cirujano, Cirujano general de la Universidad Central de Venezuela, Hospital Universitario de Caracas

E-mail:  
barbaramaria0411@gmail.com

Para citar este artículo/  
For reference this article:

Duran-Aguilarte B.,  
Vieira-Fernandes D.,  
Oliveros-Griman A.,  
Bravo-Rodríguez S.  
Adenocarcinoma de  
Vesícula Biliar: Una  
entidad poco frecuente  
y mortal. A propósito de  
un caso. Acta Cient Estud.  
2023;15(S1):15.

ISSN 2542-3428

## REPORTE DE CASO

# Enfermedad de Kala Azar como diagnóstico en un síndrome febril prolongado. A propósito de un caso.

Nieto-Medina D.<sup>1</sup>, Ornés-Sequeda V.<sup>1</sup>, Leal-Oropeza I.<sup>1</sup>,  
Morales-Hernández L.<sup>1</sup>, Soto-Ávila L.<sup>2</sup>



## RESUMEN

La leishmaniasis es una parasitosis causada por el protozoo del género *Leishmania*, transmitido a través de la picadura de flebotomos hembra infectados. La leishmaniasis visceral o enfermedad de Kala-Azar se caracteriza por episodios irregulares de fiebre, pérdida de peso, hepatoesplenomegalia y anemia; es una de las principales parasitosis con mayor morbimortalidad.<sup>1</sup> Se presenta caso de paciente masculino de 24 años procedente de Guárico, sin antecedentes patológicos conocidos, quien presentó síndrome febril prolongado de 4 meses de evolución previo a su ingreso, pérdida de peso no asociada a hiporexia, evacuaciones líquidas, pancitopenia, neutropenia y hepatoesplenomegalia. Acude a facultativo donde, posterior a estudio de antígenos febriles, es tratado por rickettsiosis con Doxiciclina. Por persistencia de síntomas es llevado al Servicio de Enfermedades Infecciosas del Adulto del Hospital Universitario de Caracas (HUC), donde se evalúa e ingresa. Permanece ingresado durante 8 días bajo el diagnóstico de Fiebre de Origen Desconocido (FOD) posterior a la realización de múltiples estudios negativos. Se realiza antígeno rK39 para *Leishmania* y biopsia hepática, sin embargo, fallece 24 horas después. Se obtienen resultados positivos post mortem, en donde se evidencia en el citoplasma de algunos macrófagos y células de Kupffer microorganismos morfológicamente compatibles con amastigotes de *Leishmania spp* y se concluye el caso como leishmaniasis visceral. Esta enfermedad constituye un problema de salud pública a nivel mundial, es necesario apoyar su evaluación y diagnóstico para establecer un tratamiento específico, limitar el progreso de la enfermedad y mejorar la calidad de vida de los pacientes.

**Palabras clave:** Fiebre de origen desconocido; leishmaniasis visceral; pobreza; salud pública.

1. Estudiante de pregrado de medicina. Cuarto año. Escuela Luis Razetti, Universidad Central de Venezuela
2. Tutor. Médico Internista e Infectólogo adjunto del Servicio de Enfermedades Infecciosas del Adulto, Hospital Universitario de Caracas.

E-mail:  
danielanietomedina@gmail.com

Para citar este artículo/  
For reference this article:

Nieto-Medina D., Leal-Oropeza I., Morales-Hernández L., Ornés-Sequeda V., Soto L. Enfermedad de Kala Azar como diagnóstico en un síndrome febril prolongado. A propósito de un caso. Acta Cient Estud. 2023;15(S1):16

ISSN 2542-3428

## REPORTE DE CASO

### Reporte de un caso de histoplasmosis diseminada con afectación cutánea, reto diagnóstico en paciente con VIH/SIDA naive.

Patiño D.<sup>1</sup>, Sansonetti G.<sup>1</sup>, Turri G.<sup>1</sup>, Mendes E.<sup>1</sup>, Soto-Ávila L.<sup>2</sup>



### RESUMEN

La histoplasmosis es una enfermedad granulomatosa producida por un hongo dimórfico, *Histoplasma capsulatum*. Latinoamérica está entre las áreas de mayor prevalencia. Venezuela se encuentra con un aumento en el número de casos en los últimos años. Desde 1987 la histoplasmosis está incluida entre las infecciones marcadoras de SIDA y, en Venezuela, juega un papel importante como coinfección en los pacientes VIH/SIDA. Se presenta caso de paciente femenino de 26 años de edad, con lesión cutánea papular inicial de 1 cm en fosa nasal izquierda con 12 meses de evolución progresiva a lesión costrosa extensa, procedente de Tucani, Mérida. Quien presenta fiebre, lesión costrosa en el ala nasal y pérdida de peso como manifestaciones principales. La paciente se describe previamente con diagnósticos fallidos de lesión cutánea, al ser ingresada en la institución se realiza biopsia de piel y aspirado de médula ósea, identificando levaduras intracelulares sugestivas de *Histoplasma spp.* Se realiza cultivo micológico, mielocultivos, histología de médula ósea, antígeno rK39 como diagnóstico diferencial de leishmaniasis visceral, anticuerpos anticitoplasma de neutrófilo, prueba de carga viral y conteo de linfocitos TCD4+. La paciente fue dada de alta posterior a cumplir dosis de impregnación de 2 gramos de Anfotericina B. Se refiere a cirugía reconstructiva y otorrinolaringología por sinequia nasal y deformación septal. En Venezuela la histoplasmosis representa una de las principales infecciones oportunistas un reto diagnóstico en pacientes VIH-SIDA. Se resalta la importancia del diagnóstico diferencial con tuberculosis precoz para la disminución de la incidencia y repercusiones como problema de salud pública.

**Palabras clave:** Histoplasmosis diseminada, micosis invasivas, HIV.

1. Estudiante de pregrado de medicina. Cuarto año. Escuela Luis Razetti, Universidad Central de Venezuela
2. Tutor. Médico Internista e Infectólogo adjunto del Servicio de Enfermedades Infecciosas del Adulto, Hospital Universitario de Caracas.

E-mail:  
dapase3@gmail.com

Para citar este artículo/For  
reference this article:

Patiño D., Sansonetti G., Turri G., Mendes E., Soto-Ávila L. Reporte de un caso de histoplasmosis diseminada con afectación cutánea, reto diagnóstico en paciente con VIH/sida naive. Acta Cient Estud. 2023;15(S1):17

ISSN 2542-3428

## FOTOGRAFÍAS MÉDICAS

### Hernia de Amyand tipo I

Duran B., Vieira D., Oliveros A., Bravo S.

#### RESUMEN

La Hernia de Amyand es una entidad poco frecuente, en el presente caso resultó como hallazgo incidental durante una hernioplastia inguinal derecha donde se evidenció el apéndice cecal dentro del saco herniario, dada la clasificación de Losanoff la englobaremos en las TIPO I, donde el apéndice se encuentra sin signos de inflamación.

**Lugar de realización:** Hospital Universitario de Caracas.

**Fecha de realización:** Diciembre, 2020.



### Síndrome de Steven-Johnson asociado al uso de lamotrigina y carbamazepina

Gallucci F., Duque C., Uzcátegui M.

#### RESUMEN

El Síndrome de Steven-Johnson (SSJ) es una reacción adversa medicamentosa que afecta piel y mucosas. Se caracteriza por presentar placas eritemato-violáceas, ampollas y erosiones generalizadas en al menos 10% de la superficie corporal, con afectación de al menos dos mucosas. Se presenta serie fotográfica de paciente femenina de 42 años de edad; quien presentó SSJ una semana posterior al inicio de tratamiento con lamotrigina y carbamazepina.

**Lugar de realización:** Hospital Universitario de Caracas

**Fecha de realización:** 25 de febrero de 2022



## FOTOGRAFÍAS MÉDICAS

### Linfedema secundario a traumatismo en miembro inferior

Mosquera L., Parente A., Rocheta A.

#### RESUMEN

Paciente femenino de 67 años de edad con antecedente de fractura no tratada de tercio superior de tibia y peroné hace 37 años. Se evidencia asimetría de todo el miembro inferior, aumento de volumen no doloroso, sin fóvea. En el dorso del pie se observa lesión cicatricial hiperpigmentada con centro ulcerado.

**Lugar de realización:** La Sabana, Estado Vargas, Venezuela

**Fecha de realización:** Febrero 2021



### Signo de la doble burbuja: hallazgo ecográfico característico de atresia duodenal

Mosquera L., Parente A., León L.

#### RESUMEN

Se evidencian dos imágenes anecoicas, quísticas, próximas entre sí, que guardan conexión y corresponden a la dilatación del estómago y la primera porción del duodeno; se conoce como signo de la doble burbuja, característico de la atresia duodenal. Además, se asocia polihidramnios (máximo bolsillo vertical de 100 mm), el cual está presente en 50% de los casos de atresia duodenal.

**Lugar de realización:** Hospital Universitario de Caracas, Unidad de Perinatología.

**Fecha de realización:** 5 de Diciembre de 2021

## FOTOGRAFÍAS MÉDICAS

### Úlcera cicatricial en región centro facial

Mosquera L., Parente A., Cavallera E.

#### RESUMEN

Preescolar de 5 años de edad, quien presenta úlcera limpia, cicatricial, de bordes regulares y definidos que compromete la región de la pirámide nasal, labio superior y paladar duro con exposición de la cavidad oral y nasal, cornetes y paladar blando. En ambos extremos se evidencian cicatrices hipertróficas de aspecto lineal.

**Lugar de realización:** Delta del Orinoco, Venezuela

**Fecha de realización:** 30 de Mayo de 2021



### Patología fetal de pared abdominal anterior: onfalocele

Mosquera L., Parente A., Leon L.

#### RESUMEN

Se evidencia defecto central a nivel umbilical de 9.4 mm a través del cual protruyen intestinos cubiertos por amnios y peritoneo, característico de onfalocele.

**Lugar de realización:** Hospital Universitario de Caracas, Unidad de Perinatología,

**Fecha de realización:** Enero 2022

## VIDEO MÉDICO

### Gran tumor submaxilar de 30 años de evolución y su importancia bioética

Andrade-Ravicini, Oliveros-Griman A.

#### RESUMEN

Ante la presencia de un paciente en consulta con una patología benigna que no compromete su bienestar físico, mas no le permite llevar una vida cotidiana normal o completamente saludable, debemos cuestionarnos como personal de la salud si podemos ayudarlos y brindarles una mejor calidad de vida. Este es el caso de nuestro paciente masculino de 84 años de edad, quien ha vivido 30 años con un tumor benigno de glándula submaxilar, como se evidencia en este video.

**Lugar de realización:** Hospital Universitario de Caracas

**Fecha de realización:** 18 de Julio de 2022



*Acta Científica Estudiantil* (Depósito legal DC2017001301, ISSN 2542-3428) es publicada trimestralmente, a excepción de números suplementarios como libros de resúmenes del Congreso Científico Internacional de Estudiantes de Medicina, por la **Sociedad Científica de Estudiantes de Medicina de la Universidad Central de Venezuela (SOCIEM-UCV)**, Ciudad Universitaria de Caracas, Universidad Central de Venezuela.

*www.actacientificaestudiantil.com.ve*

*Acta Cient Estud; marzo 2023*

ISSN 2542-3428; Depósito legal DC2017001301