

REPORTE DE CASO

Quiste óseo aneurismático localizado en región bregmática en un adulto de 39 años.

Rosales K¹, De Jesus L¹, Arias A², Rojas V¹, Moschini L³.



RESUMEN

El quiste óseo aneurismático es una lesión benigna de cavidades hemáticas limitadas por septos osteoconectivos y células gigantes. Un 76% se observa en menores de 20 años con predominio por el sexo femenino. Se trata de paciente masculino de 39 años que presenta aumento de volumen en región bregmática, cefalea localizada y luego holocraneana, concomitante disminución de fuerza muscular en miembros inferiores. Se observa papiledema grado I en ojo derecho, paraparesia espástica II/V, Reflejos osteo-tendinosos: miembros superiores 2/4, Babinski bilateral. La tomografía simple cerebral muestra lesión ocupante de espacio frontoparietal bilateral en línea media y compromiso de ambas tablas óseas; la Resonancia magnética muestra efecto de masa sobre cuernos frontales de los ventrículos laterales. Fue intervenido quirúrgicamente presentando buena evolución, egresado al cuarto día sin déficit neurológico. El conocimiento y sospecha de esta patología es complicado en adultos, sin embargo su tratamiento: resección tumoral completa tiene buen pronóstico y mejoría.

Palabras clave: Cráneo, hueso frontal, hueso parietal, quistes óseos.

The aneurysmal bone cyst is a benign lesion of hematic cavities limited by osteo-connective septum and giant cells. A 76% is observed under 20 years with predominance by the female sex. 39-years-old male patient who presents volume increase in bregmatic region; headache located and then becomes holocraneal, concomitant decrease in muscle strength in the lower limbs. Physical examination reveals papilledema grade I in right eye, spastic paraparesis II/V, osteotendinous reflexes: 2/4 upper limbs, bilateral Babinski. In the Simple Tomography of brain is observed in midline a space-occupying lesion bilateral frontoparietal with commitment of both bone tables. Magnetic resonance of brain evidenced mass effect on frontal horns of the lateral ventricles. He was operated and presented a good evolution, discharged at day 4th without neurological deficit. The knowledge of this pathology and suspicion is complicated in adults, however its treatment: complete tumor resection has a good prognosis and improvement.

Keywords: Skull, frontal bone, parietal bone, bone cysts.

Para citar este artículo/For reference this article: Rosales K, De Jesús L, Arias A, Rojas V, Moschini L. Quiste óseo aneurismático localizado en región bregmática en un adulto de 39 años. Acta Cient Estud. 2016;11(1):16-21

1. Estudiante del 2do año de pregrado de la Escuela de Medicina "Luis Razetti", Universidad Central de Venezuela"
2. Estudiante del 3er año de pregrado de la Escuela de Medicina "Luis Razetti", Universidad Central de Venezuela"
3. Médico especialista en Neurocirugía. Docente de la Cátedra de Neurociencias de la Escuela "Luis Razetti", Facultad de Medicina, Universidad Central de Venezuela.

El Recreo, Caracas, Venezuela.

E-mail:
katherinerosalespereira@gmail.com

Recibido: 15 oct 2015
Aceptado: 28 feb 2017

El quiste óseo aneurismático (QOA) según la Organización mundial de la Salud (OMS) es definido como una “lesión expansiva osteolítica consistente en espacios llenos de sangre de tamaño variable que están separados por septos del tejido conectivo que contienen trabéculas del hueso o tejido osteoide y células gigantes osteoclasticas” [1,3]. El uso del término “aneurismático” hace referencia a la característica de su aspecto radiológico en pompa de jabón [2]. El QOA aparece mayormente en la infancia siendo el 76% de los pacientes menores de 20 años, con un predominio por el sexo femenino y representa el 2,5% de las lesiones primarias óseas [1,2].

El QOA es más frecuente donde existe una presión venosa elevada y mayor contenido medular, por lo que es extraño encontrarlo en los huesos del cráneo, ya que estos poseen una presión venosa baja [3]. Ha sido observado en casi todas las partes del esqueleto, aunque más del 50% del total de casos ocurren en los huesos largos y entre un 12-30% en la columna vertebral [4,2]. A continuación se presenta el caso de un paciente con un QOA de localización atípica.

DESCRIPCIÓN DEL CASO

Paciente masculino de 39 años, con antecedente de artritis reumatoide en tratamiento con leflunamida, dosis de inicio: 1 comprimido de 100mg/día por 3 días y dosis de mantenimiento: 1 comprimido de 10mg/día hasta 6 meses antes de la cirugía, quien refiere aumento de volumen en región bregmática que fue creciendo paulatinamente y haciéndose doloroso a la palpación sin responder a la medicación no especificada. Posteriormente refiere cefalea que al inicio se presenta de manera localizada en el área de la lesión y luego se vuelve holocraneana, concomitante disminución de fuerza muscular en miembros inferiores.

Al examen físico se observa consciente, alerta, orientado en tiempo, espacio y persona, lenguaje coherente y memoria conservada. El fondo de ojo revela papiledema grado I en ojo

derecho y abolición del pulso venoso. Sensibilidad presente y simétrica con indemnidad de esfínteres sin nivel sensitivo patológico. Fuerza muscular: se observa paraparesia espástica II/V. Reflejos osteotendinosos: miembros superiores 2/4, miembros inferiores 4/4, Babinski positivo bilateral. Cabe mencionar que en este punto se planteó el diagnóstico de osteoma versus meningioma, donde recae la importancia de realizar estudios imagenológicos, Resonancia Magnética (RM) cerebral con contraste y/o angiografía cerebral e histopatológicos que nos orienten de manera precisa en una entidad.

Es pertinente acotar que ante un paciente con papiledema grado I, se debe solicitar una Tomografía Computarizada (TC) cerebral e iniciar tratamiento anti-edema cerebral con diuréticos y esteroides.

El estudio con TC cerebral demostró una Lesión Ocupante de Espacio (LOE) frontoparietal bilateral en línea media con compromiso de ambas tablas óseas, de 8x4x4,5cm de diámetro (Imagen 1).

La RM cerebral con contraste evidenció una LOE que involucra el hueso frontal y parietal bilateral con compresión sobre región frontoparietal bilateral y efecto de masa sobre ambos cuernos frontales de ventrículos laterales (Imagen 2).

El paciente fue intervenido quirúrgicamente realizándose (Imagen 3):

- Craniectomía frontoparietal bilateral.

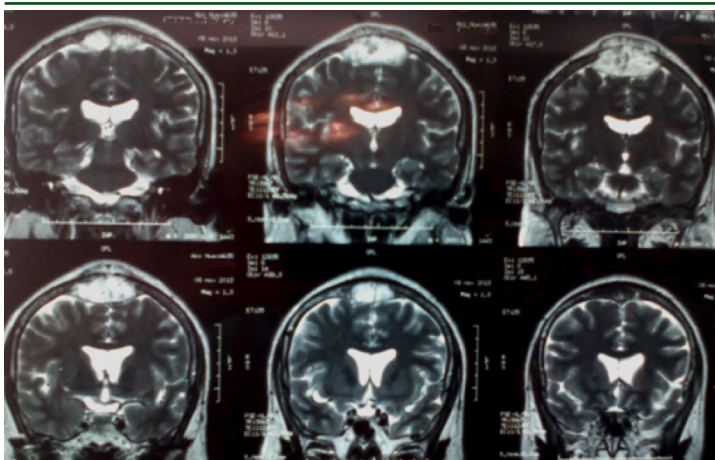


Imagen 1. Tomografía axial computarizada (TAC) cerebral: Se evidencia la presencia de una lesión frontoparietal bilateral en la línea media con compromiso de ambas tablas ósea.

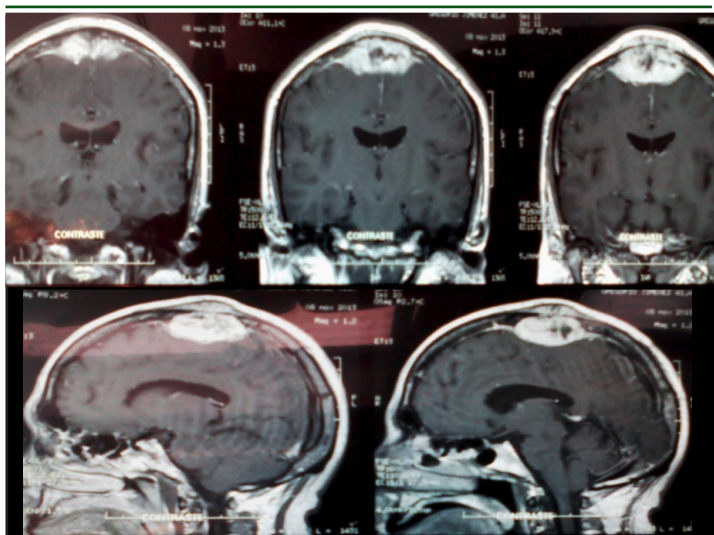


Imagen 2. Resonancia magnética cerebral T1 contraste gadolinio: Superior: Corte coronal que demuestra la presencia de una LOE que involucra el hueso frontal y el hueso parietal bilateral, la cual ejerce compresión sobre el cuerno anterior de ambos ventrículos laterales. Inferior: Corte sagital donde evidenciamos la presencia de una LOE que compromete la región frontoparietal, de igual manera se puede evidenciar invasión dural y edema perilesional.

- Resección de un 100% de LOE ósea.
- Resección de LOE que incidía e infiltraba duramadre y aracnoides.
- Duroplastia con tejido heterólogo (duroform).
- Craneoplastia con material sintético (metilmetacrilato).

Posterior a la cirugía el paciente presentó una adecuada evolución por lo que fue egresado al cuarto día del postoperatorio sin déficit neurológico agregado.

El material extraído a partir de la LOE fue enviado a anatomía patológica para su análisis, reportando material concordante y confirmatorio del diagnóstico presuntivo inicial de QOA.

DISCUSIÓN

“Los QO son lesiones benignas, no invasivas, pero de rápido crecimiento que generalmente presentan una localización intramedular y metafisaria” [5]. La primera vez que se utilizó el término QOA fue para describir una entidad ósea patológica con

aspecto radiológico de “pompa de jabón” en 1942 por Jaffe y Lichtenstein y que era diferente al grupo de tumores de células gigantes [2,6]. Por su parte Tachdjian definió esta entidad como: “Una tumefacción proliferativa benigna y no neoplásica del hueso, caracterizada por la presencia de canales y espacios de diferentes tamaños rodeados de finas paredes que le confieren una apariencia de explosión” [6].

Macroscópicamente es una cavidad unicameral con un contenido líquido claro o sanguinolento pudiendo existir crestas óseas en su pared sin atravesar la cavidad, se encuentra revestida por una membrana lisa en su superficie interna marrón rojiza o amarillenta, encontrándose la cortical muy adelgazada [7].

Microscópicamente, la pared está compuesta por trabéculas de hueso inmaduro, la membrana está constituida por tejido conectivo vascular laxo, con células gigantes osteoclásticas diseminadas y trabéculas óseas neoformadas inmaduras, apareciendo áreas de hemorragia, cristales de colesterol y grupos de células xantomatosas. Frecuentemente se encuentran bandas irregulares de un material fibrinoide, que puede estar calcificado, rodeado por un tejido osteoide o hueso inmaduro con un borde de osteoblastos [7] (Imagen 4).

Hasta el momento varios autores sustentan que los QOA representan el 2,5% de todas las lesiones óseas primarias y un 10% de los tumores óseos benignos, con una incidencia en el cráneo de 2–6%, según la literatura internacional publicada [2,7].

Además de su baja incidencia, la aparición del QOA es muy variada siendo su mayor ubicación en la metáfisis de huesos largos con un 36–50% y el 25% afecta las vértebras, hioides, mandíbula y odontoide [8], aunque también pueden aparecer en la diáfisis de los huesos largos, planos, tubulares y cortos [9]. Se han publicado casos de localización craneana, con afección frontal, parietal, temporal y occipital.

El estudio de elección es la RM cerebral, ya que aparte de ser no invasiva y no usar radiación, permite obtener imágenes claras,

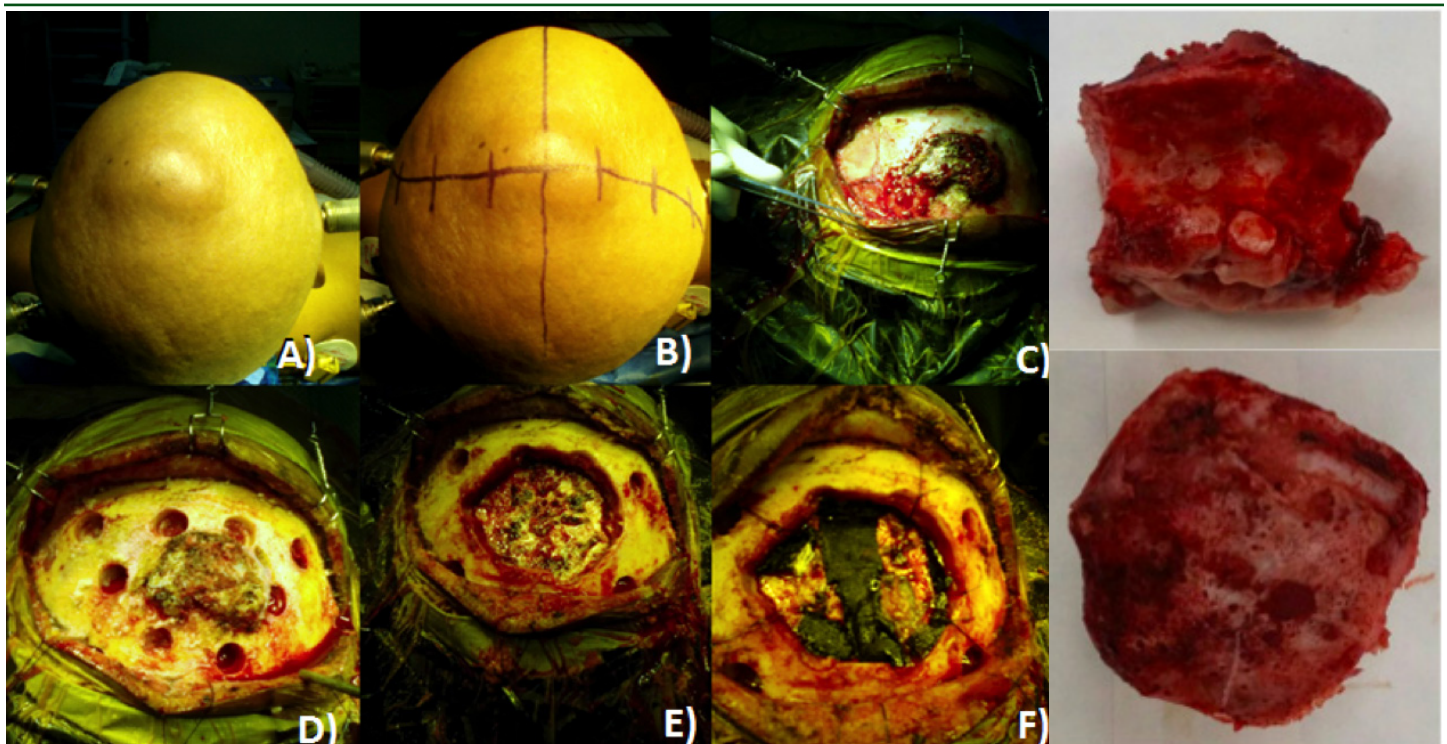


Imagen 3. (derecha) Intervención quirúrgica. Secuencia de los pasos realizados durante la intervención quirúrgica para la resección de la lesión (derecha a izquierda). A) Ubicación y limpieza de la lesión, B) Marcas guías para orientar la cirugía, C) Craniectomía frontoparietal bilateral, D) Resección de un 100% de la LOE ósea, E) Resección de LOE que incidía e infiltraba duramadre y aracnoides, F) Duroplastia con tejido heterólogo (duroform). **Imagen 4.** (izquierda) Imagen macroscópica del quiste óseo aneurismático. Imágenes intraoperatorias obtenidas durante la resección quirúrgica de la lesión, la cual se encontraba muy vascularizada, con coloración rojo-parduzca y presentaba una consistencia heterogénea.

detailladas y en diferentes planos, tiene la posibilidad de hacer estudios vasculares sin aplicar contraste y en caso de aplicarse (el gadolinio) no produce efectos adversos de consideración. Sin embargo, en la literatura internacional consultada también se describen sus características radiográficas, presentándose como una lesión multiquística, expansiva y excéntrica con reacción perióstica, presentando un patrón geográfico de destrucción ósea y trabeculación en su interior [9].

Su etiopatogenia aún está en estudio, de hecho controvertida; se han implicado diversas alteraciones cromosómicas en su formación donde destacan las traslocaciones: $t(16;17)(q22;p13)$ ó $t(11;16)(q13;q22-q23)$ [5]. Algunos autores sostienen que el QOA es siempre secundario a un tumor óseo que se destruye totalmente al formarse el lecho vascular aneurismático [5], otros proponen un cambio circulatorio local con aumento de la presión venosa que desencadena un ciclo de hemorragia y osteolisis progresiva

[6]. Edling propone una “fibrodisplasia ósea aislada por un defecto de formación de la placa epifisaria” y Jaffe defiende “la existencia de una lesión previa creará un mecanismo de fístula arteriovenosa que puede condicionar la enfermedad” [6].

El diagnóstico preoperatorio es un poco difícil debido a su similitud con otras lesiones, en este caso por su localización el diagnóstico diferencial debería realizarse con: osteoma, osteosarcoma, displasia fibrosa, meningioma en placa y metástasis, de este modo se hace evidente que el diagnóstico definitivo solo puede ser hecho después del examen anatomopatológico.

Según la literatura consultada, el tratamiento incluye el curetaje, el injerto óseo y la exéresis en bloque, dependiendo de la localización. Cabe mencionar que se ha planteado una terapéutica alternativa mediante embolización percutánea [10], sin embargo, en el estudio consultado ninguno de los pacientes tratados con este método

presentaban QOA localizado en el cráneo, por lo que no hay evidencia de éxito de este tipo de resolución que pueda ser aplicada a nuestro caso. De hecho, las complicaciones que se reportan si bien fueron pocas, una de ellas motivó el fracaso de esta terapéutica y debió finalmente resolverse quirúrgicamente.

Para este caso, el tratamiento consistió en la resección completa de la lesión, complementándose la intervención quirúrgica con la realización de una duroplastia y craneoplastia. Se optó por la resección completa porque es el tratamiento de elección de los QOA sintomáticos o que ocasionan problemas estéticos, acompañada o no de una reconstrucción del defecto óseo mediante craneoplastia. Como prueba de seguimiento se solicitó al paciente una TAC a los seis meses de la intervención quirúrgica donde no se evidenció recidiva, motivo por el cual fue dado de alta. Este tratamiento con frecuencia es curativo y conlleva a un buen pronóstico a largo plazo, con el riesgo más bajo de recurrencia y menor morbilidad [11].

En conclusión podemos decir que el paciente presentado no se encuentra dentro de los patrones de incidencia normales,

considerándose una patología extraña e infrecuente en adultos masculinos que superan la segunda década de vida.

Aunque su patogenia no está bien dilucidada, son orientadores en el diagnóstico presuntivo, la clínica y los estudios imagenológicos como la TAC y la RM cerebral, observándose una LOE de apariencia multiquística, expansiva y excéntrica, resultando diagnóstico confirmatorio el estudio anatomopatológico. Su tratamiento parece estar bien esclarecido siendo éste la resección completa de la lesión.

En este paciente, el tratamiento elegido resultó ser efectivo, permaneciendo con el déficit neurológico inicial, sin agregados.

En este caso se destaca la importancia del conocimiento y presunción de esta patología, no visualizando únicamente sus presentaciones típicas para efectuar el correcto tratamiento, destacado por su efectividad y mayor calidad de vida.

CONFLICTO DE INTERESES

Los autores no declaran conflictos de intereses.

Referencias bibliográficas

- Pino L, Mínguez M, Faus M; Quiste óseo aneurismático subperióstico localizado en el quinto metatarsiano en una niña de 13 años: a propósito de un caso. *Rev esp cir ortop traumatol* [serie en internet]. 2010 [Citado 28 Abr 2015]; 54(5):310-313. Disponible en: <http://www.elsevierinstituciones.com/ficheros/>
- Navas M, Pulido P, Pascual J. Quiste óseo aneurismático frontal. Caso clínico y revisión de la bibliografía. *Rev Neurol* [serie en internet]. 2011 [Citado 31 Mar 2015]; 52(6):349-354. Disponible en: <http://neurorgs.net/wp-content/uploads/Investigacion/tumores-cerebrales/quiste-oseo-aneurismatico-frontal.pdf>
- Conto F, Moura M, Galvan J, Rovani G, Ericson M, Rhoden R, et al. Quiste óseo aneurismático. *Rev Cubana Estomatol* [serie en internet]. 2012 [Citado 28 Abr 2015]; 49(2). Disponible en: http://scielo.sld.cu/scielo.php?script=sci_arttext&pid=S0034-75072012000200011&nrm=iso
- Saldaña M, García M, García B. Quiste óseo aneurismático mandibular de tipo sólido. *Rev Esp Cirug Oral y Maxilofac* [serie en internet]. 2013 [Citado 28 Abr 2015]; 35(2). Disponible en: http://scielo.isciii.es/scielo.php?pid=S1130-05582013000200005&script=sci_arttext
- Rivero M, Saldaña C, Boto G, Pérez A, De Miguel M, Gil S, et al. Quiste óseo aneurismático del seno esfenoidal a propósito de un caso. *Rev Neurocirugía* [serie en internet]. 2005 [Citado 30 Abr 2015]; 16(4). Disponible en: http://scielo.isciii.es/scielo.php?script=sci_
- Pedrosa R, Tizziani M, Raimúndez R, Vizcaíno J.R, Ribeiro I. Quiste óseo aneurismático temporal en una niña de 8 años: descripción de un caso. *Rev Servicios de Neurocirugía y de Anatomía Patológica* [serie en internet]. 2010 [Citado 30 Abr 2015]; 21:132-137. Disponible en: <http://scielo.isciii.es/pdf/neuro/v21n2/caso2.pdf>
- Revenga C, Buló M, Carrascosa A, Gutiérrez M, Baudet M. Tratamiento quirúrgico del quiste óseo esencial. *Rev de la sociedad Andaluza de traumatología y ortopedia* [serie en internet]. 2001 [Citado 30 Abr 2015]; 21(02). Disponible en: www.elsevier.es/es-revista-revista-sociedad-andaluza-traumatologia-

- ortopedia-130-articulo-tratamiento-quirurgico-del-quiste-oseo-13025099
8. Purohit D, Chopra S, Sinha V, Dharker S. Aneurysmal Bone Cyst of the Temporal Bone - A Case Report [serie en internet]. 2002 [Citado 30 Abr 2015]; 50 (4):511-513. Disponible en: <http://bioline.org.br/request?ni02137>
9. Velázquez N, Ruiz M, Garrido E. Quiste óseo aneurismático gigante en húmero. Rev de la Sociedad Andaluza de Traumatología y Ortopedia [serie en internet]. 2005 [Citado 30 Abr 2015]; 24-25(1-2). Disponible en: <http://www.elsevier.es/es-revista-revista-sociedad-andaluza-traumatologia-ortopedia-130-articulo-quiste-oseo-aneurismatico-gigante-humero-13115056>
10. Eisele G, Galli E, Simonelli D, Alvarado A, Gregorio L, Lamelas A. Terapéutica alternativa del quiste óseo aneurismático complejo mediante embolización percutánea. Rev Anuario fundación Dr. J.R Villavicencio [serie en internet]. 2007 [Citado 30 Abr 2015]; 15. Disponible en: <http://www.villavicencio.org.ar/pdf07/090.pdf>
11. Navas M, Pulido P, Pascual J, Manzanares R, Sola R. Quiste óseo aneurismático frontal, Caso clínico y revisión de la bibliografía. Rev Neurol [serie en internet]. 2011 [Citado 18 Oct 2016]; 52: 349-54. Disponible en: <http://neurorgs.net/wp-content/uploads/Investigacion/tumores-cerebrales/quiste-oseo-aneurismatico-frontal.pdf>