

REPORTE DE CASO



Enfermedad estreptocócica, más allá de la garganta en la edad pediátrica. Reporte de casos.

Kassisse J¹, Kassisse E², Bataglini I³.

RESUMEN

El espectro de las manifestaciones clínicas de la enfermedad por *Streptococcus pyogenes* son múltiples y variadas, la enfermedad invasiva se define como la resultante del aislamiento de esta bacteria de sitios estériles del organismo. La falta de reconocimiento oportuno incrementa el riesgo de morbilidad, de mortalidad así como de las potenciales secuelas incapacitantes. El objetivo de esta investigación es el de presentar dos casos de enfermedad severa secundaria a *Streptococcus pyogenes* resaltando la importancia del espectro de la enfermedad más allá de los límites de la orofaringe, como lo fueron la forma severa de la infección de la piel con manifestaciones tóxicas, la fascitis necrotizante y el segundo la invasión pulmonar en el curso de la varicela. El estudio nos permitió reafirmar la susceptibilidad del *Streptococcus pyogenes* a la penicilina así como el reconocimiento oportuno es capaz de modificar de forma favorable el curso de la enfermedad.

Palabras clave: Aislamiento, empiema, fascitis necrotizante, varicela.

Streptococcal disease, beyond the throat in children. Report of cases

The spectrum of clinical manifestations of disease by Streptococcus pyogenes are many and varied, invasive disease is defined as the resulting isolation of the bacteria from sterile sites in the body. The lack of timely recognition increases the risk of morbidity, mortality and potential disabling consequences. The objective of this research is to present two cases of severe disease secondary to Streptococcus pyogenes highlighting the importance of disease spectrum beyond boundaries of the oropharynx, as were the severe form of skin infection with toxic manifestations, necrotizing fasciitis and second pulmonary invasion during chickenpox. The study allowed us to reaffirm the susceptibility of Streptococcus pyogenes to penicillin and timely recognition is able to modify favorably the course of the disease.

Keywords: Isolation, empyema, necrotizing fasciitis, chickenpox.

1. Interno de pregrado de la Universidad de Oriente, núcleo Anzoátegui.
2. Especialista en Neumología Pediátrica, Hospital Santos Aníbal Dominicci, Carúpano, estado Sucre.
3. Pediatra-Puericultor. Residente de postgrado de Neonatología del Hospital Universitario "Luis Razetti"

Carúpano, estado Sucre, Venezuela.

E-mail:
jorge_elias2@hotmail.com

Recibido: 6 nov 2015
Aceptado: 16 ene 2017

Para citar este artículo/For reference this article: Kassisse J, Kassisse E, Bataglini I. Enfermedad estreptocócica, más allá de la garganta en la edad pediátrica. Reporte de casos. Acta Cient Estud. 2016;11(2):16-22

El *Streptococcus pyogenes* es un estreptococo del grupo A (SGA), Gram positivo beta hemolítico que puede causar enfermedad invasiva en 2,79 personas por cada 100.000 habitantes, siendo estas enfermedades supurativas y no supurativas resaltándose la fascitis necrotizante y el shock toxico estreptocócico, así como secuelas post infecciosas resultando en cambios en la morbimortalidad [1,2].

En Venezuela no se tiene datos sobre la incidencia de la enfermedad invasiva secundaria a SGA, los reportes existentes son de casos aislados precisamente de Fascitis Necrotizante (FN). En un caso, el de un escolar de 10 años, se realizó el diagnóstico de FN secundaria a Zigomicosis, otro el de un adulto de 47 años con FN de punto de partida abdominal con resultados polimicrobianos: SGA, *E. coli* y *Clostridium perfringes* y el de un preescolar de 2 años que desarrollo FN asociada a purpura fulminante relacionada con SGA [3,5].

La FN es el término para describir un estado severo y potencialmente fatal caracterizado por necrosis extensa y rápidamente progresiva de la zona afectada con una mortalidad asociada de entre un 25 y 32 % [6,8].

Los factores de riesgo para enfermedad invasiva por SGA son: inmunosupresión, cirugías, embarazo, drogas intravenosas, diabetes mellitus, enfermedades crónicas y varicela [9,10].

La presente publicación tiene como objetivo dar a conocer dos casos de enfermedad invasiva secundarias a *Streptococcus pyogenes* presentados entre los meses de febrero y octubre del año 2014, hospitalizados en el servicio de pediatría del Hospital General de Carúpano, estado Sucre, Venezuela, y realizar la revisión de la literatura para reconocer la importancia de la FN y la neumonía necrotizante secundaria a SGA más allá del espectro de la orofaringe.

REPORTE DE CASOS

Nuestro primer caso, un lactante menor masculino de 8 meses de edad previamente sano, quien acude a nuestro servicio por presentar cambios de coloración y aumento de volumen acompañado de zona de induración en región laterocervical izquierda posterior a presentar traumatismo directo (al caer desde la silla donde se encontraba sentado) asociándose al tercer día fiebre y

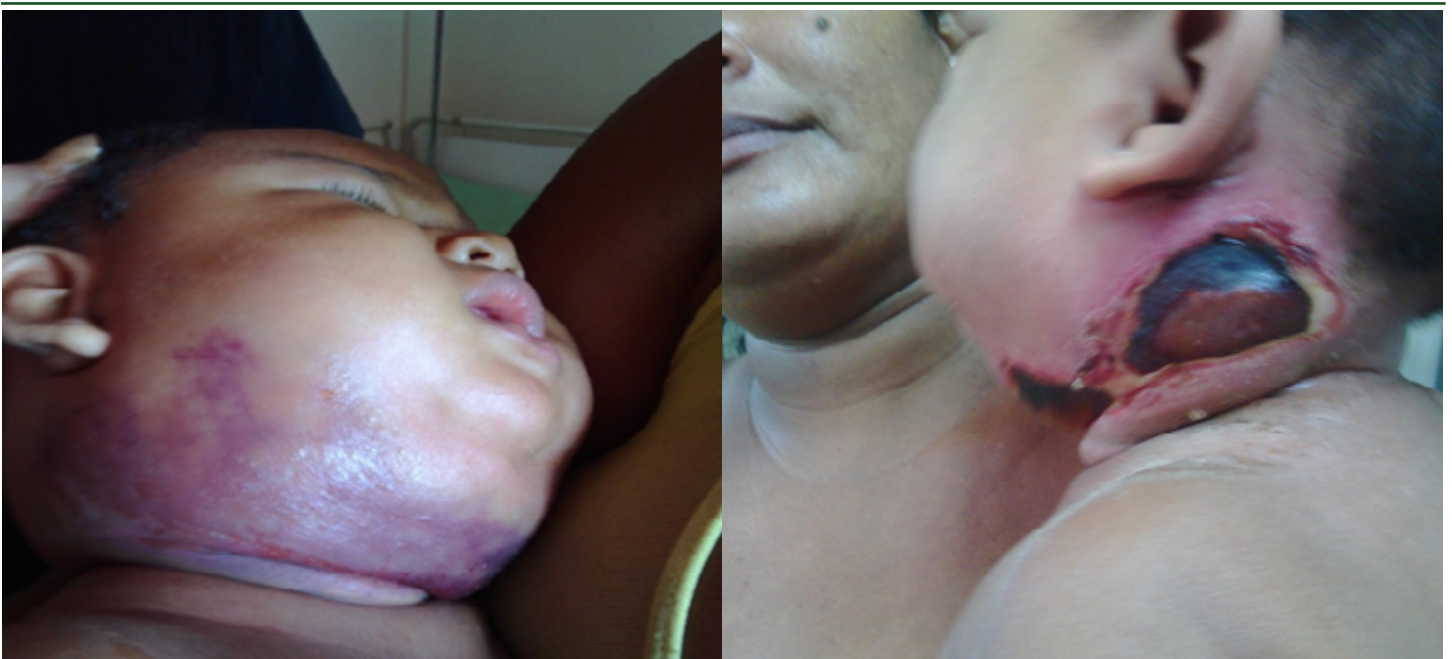

Figura 1: (der) Tercer día de hospitalización: Edema facial cervical con cambios tróficos locales, momento en el que se plantea diagnóstico de FN. **Figura 2: (izq)** Séptimo día de hospitalización. Área de necrosis localizada

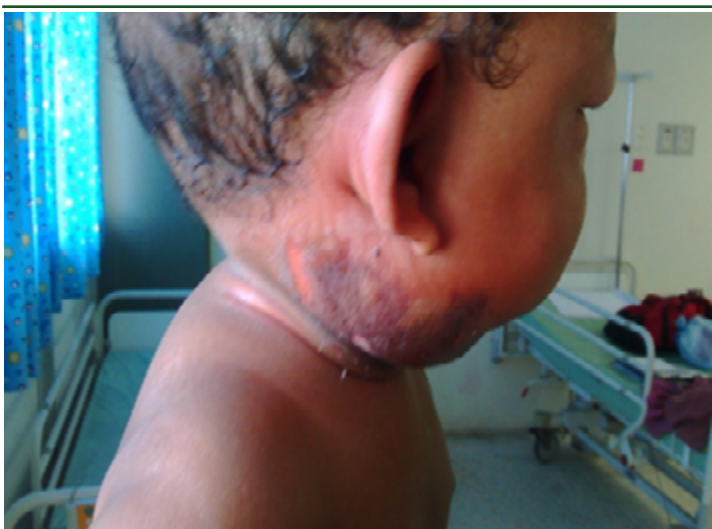

Figura 3: Día 14 de evolución intrahospitalaria. Mejoría del área necrótica con cicatrización parcial.

alteración del estado general por lo que se ingresa con el diagnóstico de: celulitis post-traumática en región laterocervical izquierda. Al tercer día de hospitalización la lesión inicial evoluciona de una zona indurada y roja a áreas violáceas y necróticas con empeoramiento del estado general planteándose el diagnóstico de Fascitis Necrotizante (FN) (Ver figura 1).

Se encontraba taquipneico, taquicardico, signos de deshidratación y dificultad para la succión y deglución, había alteración del sensorio, leucocitosis (25.450 por mm³) a expensas de neutrófilos y Proteína C Reactiva positiva, replanteándose el diagnóstico a: sepsis de punto de partida piel: Fascitis Necrotizante. Buen gasto urinario con retención azoada (urea 75 mg/dl con creatinina normal).

La antibioticoterapia inicial ampicilina/sulbactam más ceftriaxona (150 mg/kg/día y 100 mg/kg/día respectivamente) fue sustituida al tercer día de su ingreso por oxacilina (200 mg/kg/día), piperacilina/tazobactam (150 mg/kg/día) y clindamicina (40 mg/kg/día), por la tendencia de los cambios tróficos observados en la figura 1 hacia la necrosis, motivo por el cual se realizó drenaje por incisión con obtención de líquido escaso seroso no fétido no purulento el día que se decidió rotar antibioticoterapia.

Para el séptimo día la lesión adquiere

características necróticas pese a haber mejorado el edema facial y cervical, con mejor estado general (Ver figura 2).

En el cultivo de la secreción cervical se aisló *S. pyogenes* con susceptibilidad a la penicilina, macrólidos y lincosaminas.

Pese al reconocimiento del agente aislado se mantuvieron los antibióticos por 2 semanas con evolución favorable (Ver figura 3).

Los reactantes de fase aguda correspondientes al octavo día de tratamiento mostraron mejoría del conteo de glóbulos blancos sin evidencias de cayados [19.766 por mm³, VAN 12.847 por mm³ (65 %)].

No se realizó desbridamiento quirúrgico. No se tiene referencia de la evolución ambulatoria por pérdida del seguimiento.

El caso 2 se trata de un preescolar masculino de 6 años el cual acude a nuestro servicio por presentar tos con expectoración hemoptoica de 5 días de evolución durante el curso de varicela de 8 días de evolución. Luce en malas condiciones generales, taquipneico, taquicardico, deshidratado y somnoliento, saturación de oxígeno (0,21%) 84 %, hipoexpansibilidad torácica izquierda, abolición de los ruidos respiratorios desde el vértice hasta la base sin crepitantes y área de matidez difusa tanto anterior como posterior.

Se realiza rayos X anteroposterior y con su resultado se plantea el diagnóstico de sepsis de punto de partida respiratorio: neumonía multilobar complicada con derrame pleural (Ver figura 4).

El conteo de blancos fue de 17.240 por mm³ (VAN 10.340 por mm³) a expensas de neutrófilos sin anemia ni retención azoada.

Se realiza toracentesis con extracción de 60 ml de líquido hemopurulento procediéndose de forma inmediata a la colocación de sonda de drenaje torácico por toracotomía mínima y conexión a sello de agua con drenaje inmediato de 650 ml con oscilación amplia y burbujeo moderado concluyéndose en neumonía multilobar izquierda complicada con empiema y fistula broncopleural (Ver figura 5).

Las características del líquido fueron compatibles con exudado complicado (proteínas 4,4 g/dl y glucosa de 6 mg/dl) y la coloración de Gram identificó cocos Gram positivos en cadenas cortas.

La antibioticoterapia inicial vancomicina (60 mg x kg x día) más cefotaxima (100 mg/kg/día) por 5 días siendo sustituidos a penicilina cristalina (100.000 Uds/kg/día) más clindamicina (40mg/kg/día) al recibirse el reporte del líquido pleural con aislamiento de *S. pyogenes* susceptible a penicilina. Los requerimientos de oxígeno fueron por 3 días.

La duración del drenaje fue de 6 días y el total de líquido drenado fue de 1650 ml.

Al tercer mes de seguimiento de forma ambulatoria, se encontraba en buen estado general, la entrada de aire es simétrica y no tenía agregados pulmonares, radiológicamente se observó expansibilidad pulmonar casi total con lesión residual en vías de resolución compatible con patrón destructivo localizado

DISCUSIÓN

La piel es el segundo sitio de mayor frecuencia por SGA, la localización de la infección y la respuesta inflamatoria determina las manifestaciones clínicas las cuales pueden variar desde lesiones superficiales como el impétigo a más severas como la FN [11].

La FN es una infección caracterizada por necrosis local y extensa de la porción subcutánea de los tejidos. Comprometiendo tanto la fascia superficial como profunda, pudiéndose establecer su límite hasta el plano muscular. Se cree mediada por exotoxinas liberadas por la bacteria que actúan como superantígenos activando al sistema inmunológico resultando en liberación de citoquinas y destrucción del tejido. Sus características son la aparición de ampollas, decoloración de la piel de aspecto purpúrico, crepitaciones y formación de gases. El éxito del tratamiento es el reconocimiento precoz, uso oportuno de antibióticos de amplio

espectro y desbridamiento temprano y extensivo [11,13].

La FN clásicamente se ha clasificado en dos tipos basado en los hallazgos microbiológicos. La tipo I es generalmente polimicrobiana donde por lo menos existe una especie de bacteria anaerobia en combinación con una o más bacterias anaerobias facultativas, como por ejemplo *Streptococcus* no tipificables y algunos de los miembros de las Enterobacterias. Entre el 55 al 75 % de las FN corresponden a este tipo [14,15].

La tipo II se considera generalmente monomicrobiana, la mayoría de las veces causada por SGA y menos frecuentemente por otros *Streptococcus* o *Staphylococcus* y está asociada a traumas tanto cutáneos como musculares, algunos de estos de poca intensidad, pudiendo estar relacionada con síndrome de shock tóxico hasta en un 30 % de los casos [15,16].

La condición local de isquemia y destrucción puede interferir con el suministro adecuado del antibiótico al área involucrada por lo que el desbridamiento de la zona se hace imperativo [7].

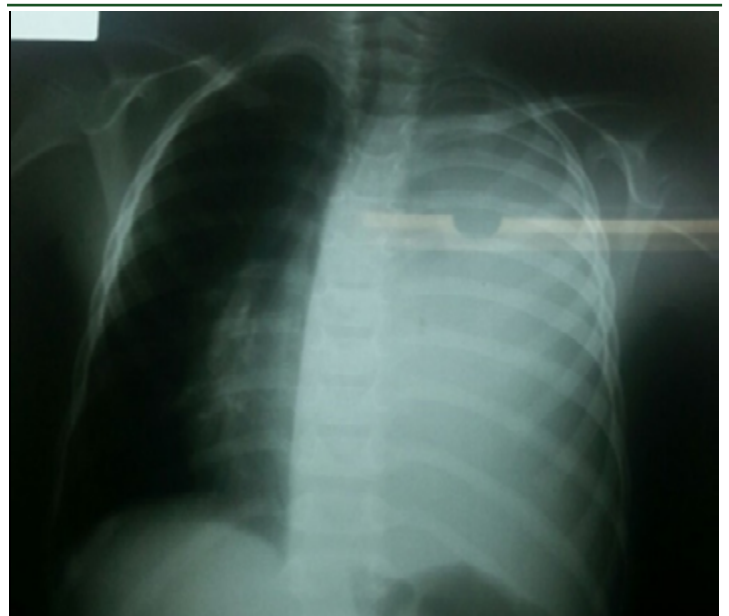

Figura 4: Radiografía en proyección anteroposterior. Opacidad homogénea desde el vértice hasta la base, que ocupa todo el hemitórax izquierdo con desplazamiento del cardiome-diastino contralateral.

Un estudio de 198 pacientes con FN, presentaron signos inespecíficos de inflamación, como dolor, edema y eritema, mientras que los signos específicos como crepitaciones y formación de vesículas y gases se presentaron en menos del 40% de los casos [17].

En el caso 1, las manifestaciones correspondieron a signos inespecíficos ya que el área de eritema y edema se acompañaba de la formación de vesículas que rápidamente progresaron a aéreas de necrosis, no se pudo demostrar la presencia de gases.

La Sociedad Americana de Enfermedades Infecciosas recomienda que en lesiones necróticas severas donde se sospeche el origen polimicrobiano la combinación de forma empírica debería realizarse entre vancomicina o linezolid más piperacilina/tazobactam o carbapenem o más ceftriaxona y metronidazol y cuando la probabilidad sea monomicrobiana la combinación debería hacerse entre la penicilina cristalina y la clindamicina [18].

Se recomienda el uso de la clindamicina adicionada al antibiótico betalactámico en casos severos secundarios a SGA. Los estudios in vivo confirman que su administración es capaz de inhibir la transcripción y producción de proteínas estreptocócicas incluyendo las exotoxinas pirógenas que se comportan como superantígenos [19].

Los casos de FN durante el desarrollo de varicela o secundarios a traumas menores, como por ejemplo rasguños o picaduras de insectos son usualmente debidos a SGA y menos común a *Staphylococcus aureus* [20].

Se requiere un alto índice de sospecha con desbridamiento si es necesario para poder prevenir y minimizar el daño del tejido y su función, sin embargo el tiempo ideal para la intervención no ha sido determinado pero se sugiere que sea tan rápido como sea posible sobre todo si los signos local muestran progresión o el paciente sufre deterioro pese a la terapia empírica inicial apropiada [21].

La no realización del desbridamiento

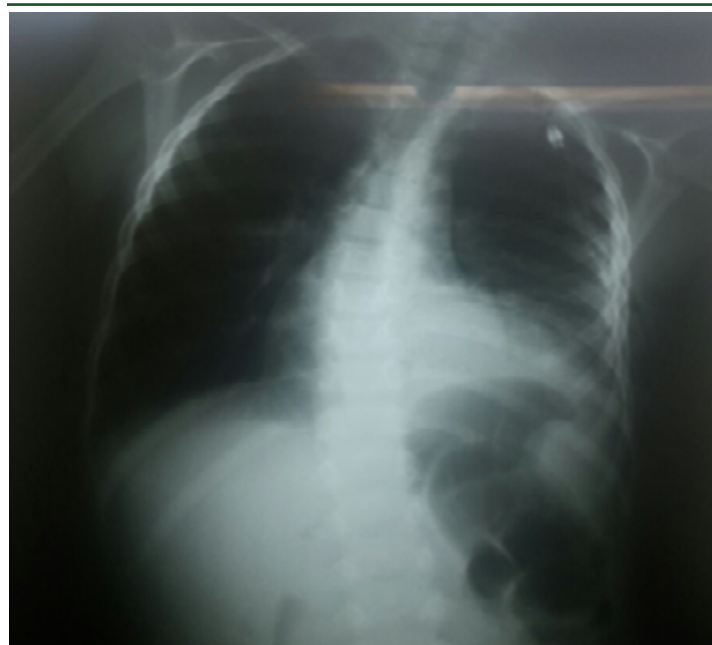


Figura 5: Radiografía de tórax en proyección anteroposterior. Inmediata al drenaje torácico. Se observa expansibilidad casi total del pulmón izquierdo

en el caso 1 obedeció a la mejoría progresiva y sostenida, reafirmando que la cirugía está condicionada por la presentación inicial y la respuesta siguiente al tratamiento.

El SGA también puede causar neumonía severa la cual se acompaña de shock séptico y falla multiorgánica. Es una causa rara pero de desarrollo lento y muchas veces de tratamiento inadecuadamente tardío por la falta de reconocimiento [22].

En niños el riesgo principal de adquirir una enfermedad invasiva por SGA lo constituye la varicela, la cual aumenta la posibilidad de hasta 60 veces más el riesgo. La razón para esto no está completamente clara. Una explicación probable es que la varicela afecta la dermis y la epidermis haciendo que se rompa la barrera protectora. En una serie de 1342 casos de enfermedad invasiva secundaria a SGA, se encontraron que solo en 21 de ellos estaban relacionados con varicela, el número de casos que desarrollaron neumonía relacionada con varicela fue de cero en comparación a los 60 (4,5 %) que teniendo SGA desarrollaron neumonía pero no tenían varicela [23,24].

Un estudio francés evaluó 28 niños con enfermedad invasiva encontrando que la

neumonía ocurrió en muy pocos casos siendo la mayoría de las infecciones referidas como de piel y partes blandas [25].

La infección pulmonar por SGA tiene letalidad elevada, entre 38% y 47%. [26].

El segundo caso desarrolló neumonía severa con resolución favorable y su seguimiento demostró restitución total del daño pulmonar.

Éstas infecciones progresan rápidamente y están asociadas a altas tasas de mortalidad muchas de estas enfermedades severas son causadas por los serotipos M1 y M3 lo cual sugiere la predisposición de algunos serotipos a causar enfermedad invasiva sobre otros. Se han descrito dos perfiles de SGA relacionados con el tipo de enfermedad, las locales (faringitis) y las invasivas (neumonía por ejemplo). Éstos perfiles están relacionados con el genoma bacteriano encontrado que en las enfermedades invasivas se caracterizan por poseer el perfil de transcriptoma invasivo [27,28]

La virulencia incrementada de estas formas invasivas ha sido relacionada con múltiples factores inherentes a la pared bacteriana la cual le confiere, a través de exoproteínas, un aumento de la supervivencia bacteriana, pero además se ven acompañados de forma concurrente con la disminución de factores potencialmente protectores por parte del huésped [28].

Las limitaciones que podemos señalar

están relacionadas fundamentalmente con el caso 1, primero el no haber podido realizar cultivo para gérmenes anaerobios y verdaderamente considerar nuestro como FN tipo II y segundo las relacionadas con el uso de recursos por imágenes donde para el momento institucional no existía la posibilidad de realizar estudios radiológicos de apoyo diagnóstico. No consideramos limitaciones ni para el diagnóstico, tratamiento ni seguimiento del segundo caso ya que se contaron con todos los elementos necesarios para su reconocimiento y tratamiento adecuado.

CONCLUSIONES

Este reporte nos permite hacer varias consideraciones, la primera, hemos descrito dos formas de enfermedad invasiva por SGA más allá de los límites de la orofaringe, segundo nos ha permitido reafirmar la elevada susceptibilidad de SGA a la penicilina y la tercera el reconocimiento precoz y adecuado modifica la morbimortalidad.

CONFLICTOS DE INTERESES

Los autores no declararon conflictos de interés

Referencias

1. Carapetis J, Steer A, Mulholland E, Weber M. The global burden of group A streptococcal diseases. *Lancet Infect Dis.* 2005;5(11): 685-694.
2. Martin J, Green M & M. Group A Streptococcus. *Semin Pediatr Infect Dis.* 2006;17(3):140-148.
3. López A, Peraza S, Gabrielli G, Burdeinick I, Gabrielli I, Urdaneta C. Zigomicosis cutánea en un paciente de 10 años. Primer caso pediátrico en Venezuela. Revisión de la literatura. *Arch Venez Pueric Pediatr.* 2007;70(1):22-27.
4. Canelón D, Fargier A, León G, Silva M, Uzcátegui E. Fascitis necrotizante de

- punto de partida abdominal: a propósito de un caso. *Avances en Biomedicina* 2012;1(1):42-45
5. Curiel M, Morillo, E, Centritto C, Guigñan O, Arias F. Fascitis necrotizante y púrpura fulminante por estreptococo del grupo A secundario a varicela en un caso pediátrico *Arch Venez Pueric Pediatr.* 2003;66(4):27-32
6. Wong CH, Chang HC, Pasupathy S, Khin LW, Tan JL, Low CO. Necrotizing fasciitis: clinical presentation, microbiology, and determinants of mortality. *J Bone Joint Surg Am.* 2003;85(8):1454-1460.
7. Anaya DA, Dellinger EP. Necrotizing soft-tissue infection: diagnosis and management. *Clin Infect Dis.*

2007;44(5):705-710.

8. Lamagni T, Darenberg J, Luca-Harari B, Siljander T, Efstratiou, A, Henriques-Normark B, et al. Epidemiology of severe Streptococcus pyogenes disease in Europe. *J Clin Microbiol.* 2008;46(7):2359-2367.
9. Wahl RU, Lutticken R, Stanzel S, van der Linden M, Reinert RR. Epidemiology of invasive Streptococcus pyogenes infections in Germany, 1996-2002: results from a voluntary laboratory surveillance system. *Clin Microbiol Infect.* 2007;13:1173-1178
10. Patel RA, Binns HJ, Shulman ST. Reduction in pediatric hospitalizations for varicella-related invasive group A

- streptococcal infections in the varicella vaccine era. *J Pediatr*. 2004;144(1):68-74.
11. Debra M, Margie A. Group A Streptococcal Infections Pediatrics in Review. 2011;32(10):423-430.
 12. Chan T, Yaghoubian A, Rosing D, Kaji A, de Virgilio C. Low sensitivity of physical examination findings in necrotizing soft tissue infection is improved with laboratory values: a prospective study. *Am J Surg*. 2008;196(6):926-930
 13. Gunnar T, Axel W, Johan Tham. Ten years of treating necrotizing fasciitis. *Infectious Diseases*. 2015;47(5):319-325
 14. Andreasen TJ, Green SD, Childers BJ. Massive infectious soft-tissue injury: diagnosis and management of necrotizing fasciitis and purpura fulminans. *Plast Reconstr Surg*. 2009;208(2):279-288.*
 15. Lancerotto L, Tocco I, Salmaso R, Vindigni V, Bassetto F. Necrotizing fasciitis: classification, diagnosis, and management. *J Trauma Acute Care Surg*. 2012;72(3):560-566.
 16. Sikora CA, Spielman J, Macdonald K, Tyrrell GJ, Embil JM. Necrotizing fasciitis resulting from human bites: a report of two cases of disease caused by group A Streptococcus. *Can J Infect Dis Med Microbiol*. 2005;16:221-224.
 17. Sarani B, Strong M, Pascual J, Schwab CW. Necrotizing fasciitis: current concepts and review of the literature
 18. Stevens D, Bisno A, Chambers H, Dellinger E, Goldstein, E, Gorbach S, et al. Practice Guidelines for the Diagnosis and Management of Skin and Soft Tissue Infections: 2014 Update by the Infectious Diseases Society of America. *Clin Infect Dis*. 2014;59(2):147-159
 19. Carapetis J, Jacoby P, Carville K, Joel Ang Curtis, N, Andrews R. Effectiveness of Clindamycin and Intravenous Immunoglobulin, and Risk of Disease in Contacts, in Invasive Group A Streptococcal Infections. *Clin Infect Dis*. 2014;59(3):358-365
 20. Miller LG, Perdreau-Remington F, Rieg G, et al. Necrotizing fasciitis caused by community-associated methicillin-resistant Staphylococcus aureus in Los Angeles. *N Engl J Med*. 2005;352:1445-1453.
 21. Patcharin K, Wilaiwan C, Kijja J, Jayanton P, Apichat T. Necrotizing fasciitis: epidemiology and clinical predictors for amputation. *Int J Gen Med* 2015;14(8):195-202.
 22. Lukkarinen H, Marttila H, Perttilä J, Virkki R, Ruuskanen O. Group A streptococcal pneumonia. *Duodecim*. 2012;128(8):825-829.
 23. Requena L, Requena C. Histopathology of the more common viral skin infections. *Actas Dermosifiliogr*. 2010;101(3):201-216.
 24. Matthias I, Mark L, Ralf R, Klaus R. Invasive group A streptococcal disease and association with varicella in Germany, 1996-2009. *Immunol Med Microbiol*. 2011;62(1):101-109.
 25. Henriët S, Kaguelidou F, Bidet P, Lorrot M, De Lauzanne A, Dauger S, et al. Invasive group A streptococcal infection in children: clinical manifestations and molecular characterization in a French pediatric tertiary care center. *Eur J Clin Microbiol Infect Dis*. 2010;29(3):341-346.
 26. Tart AH, Walker MJ, Musser JM. New understanding of the group A Streptococcus pathogenesis cycle. *Trends Microbiol*. 2007;15(7):318-325.
 27. Sumbly P, Whitney AR, Graviss EA, DeLeo FR, Musser JM. Genome-wide analysis of group a streptococci reveals a mutation that modulates global phenotype and disease specificity. *PLoS Pathog*. 2006;2:41-49
 28. Al-kaabi N, Solh Z, Pacheco S, Murray I, Gaboury I. A comparison of group A Streptococcus versus Streptococcus pneumoniae pneumonia. *Pediatr Infect Dis J*. 2006;25(11):1008-1012.