

INSTRUMENTACIÓN LAPAROSCÓPICA DE LA VÍA BILIAR BAJO CONTROL FLUOROSCÓPICO. ANÁLISIS LUEGO DE DOS AÑOS DE EXPERIENCIA.

RODRÍGUEZ-GONZÁLEZ, OMAIRA *
SÁNCHEZ-ISMAËL, ALEXIS**
BENÍTEZ, GUSTAVO***
PUJADAS, ZOE****
VALERO, RAIR****
SÁNCHEZ, RENATA*

RESUMEN

Objetivo: Describir la experiencia en instrumentación laparoscópica de la vía biliar bajo control fluoroscópico en el Hospital Universitario de Caracas.

Método: Estudio prospectivo, descriptivo, longitudinal, donde se incluyeron a nueve pacientes que acudieron a la emergencia del Hospital Universitario de Caracas a cargo del servicio de Cirugía III entre febrero de 2005 y febrero de 2007, con indicación de exploración de la vía biliar.

Resultados: La edad promedio fue de 45 años (29 – 78 años). El porcentaje de éxito del procedimiento fue de 66,7%, la vía de abordaje de elección fue la transcística, siendo efectiva en un 44,5% de los casos; el resto se realizó por coledocotomía. El tiempo promedio para la exploración transcística fue 102 minutos y 210 minutos para la transcoledociana. Se convirtieron tres casos por presencia de cálculo enclavado en la ampolla y cálculo en la unión cístico-coledociana. La única complicación asociada al procedimiento fue un caso de diarrea postoperatoria. El tiempo de hospitalización promedio fue de dos días para la exploración transcística y cuatro días para la exploración transcoledociana. No se presentó ningún caso de litiasis residual.

Conclusiones: La exploración laparoscópica de la vía biliar guiada por fluoroscopia es un procedimiento factible y seguro con bajas tasas de morbilidad y aporta los conocidos beneficios de la cirugía mínimamente invasiva.

Palabras Clave: Coledocolitiasis, Laparoscopia, Fluoroscopia.

ABSTRACT

LAPAROSCOPIC BILE DUCT EXPLORATION UNDER FLUOROSCOPIC GUIDANCE. ANALYSIS AFTER TWO YEARS OF EXPERIENCE

Objective: To describe the experience in laparoscopic bile duct exploration under fluoroscopic guidance in the Hospital Universitario de Caracas.

Method: A longitudinal, prospective, descriptive study of nine emergency room patients in our hospital that were admitted with indication of bile duct exploration in a two year period (February 2005 – February 2007).

Results: The mean age was 45 years (29-78), The technique was 66,7% successful and the transcystic approach with an efficacy of 44,5% was the first choice, the remaining cases were treated by choledochotomy. The mean operative time of the transcystic exploration was 102 minutes and 210 minutes for the transcoledocal approach. We converted three cases to open surgery due to impacted stones. There was just one case of postoperative diarrhea, no other complication was reported. The mean hospital stay was 2 days for transcystic approach and 4 days for transcholedochal. No cases of retained stones were reported.

Conclusions: The laparoscopic bile duct exploration under fluoroscopic guidance is a safe and effective technique with minimal morbidity, and offers the known benefits of minimally invasive surgery.

Key words: Choledocholithiasis, Laparoscopy, Fluoroscopy.

* Profesor Instructor. Cátedra de Clínica y Terapéutica Quirúrgica "C". U.C.V. Servicio de Cirugía III. H.U.C.
** Profesor Asistente. Cátedra de Clínica y Terapéutica Quirúrgica "C". U.C.V. Coordinador del Taller de Cirugía Laparoscópica H.U.C. MASVC
*** Profesor Agregado. Jefe de la Cátedra de Clínica y Terapéutica Quirúrgica "C". U.C.V. Servicio de Cirugía III. Hospital Universitario de Caracas. MASVC. SAGES Cirujano General. Servicio de Cirugía III. H.U.C.

La incidencia de coledocolitiasis en pacientes con litiasis vesicular varía entre un 9 y un 16%⁽¹⁾ y de éstos un 4 a 5% no presentan evidencia clínica o paraclínica⁽²⁾, por lo cual, la evaluación de la vía biliar es un componente esencial en el manejo quirúrgico de esta patología.

Desde la introducción de la colecistectomía laparoscópica, ésta se ha establecido a través del tiempo como el tratamiento de elección para la patología vesicular benigna⁽³⁾, lo que ha generado nuevas controversias sobre el manejo ideal para los pacientes con sospecha de coledocolitiasis.

Todo paciente que presente coledocolitiasis debe ser tratado debido a que se asocia con complicaciones graves como colangitis o pancreatitis^(4,5) y el método más utilizado para tal fin lo constituye la colangiopancreatografía retrógrada endoscópica (CPRE), la cual permite realizar una intervención terapéutica además de diagnóstica^(6,7). Sin embargo, en muchos pacientes con sospecha de coledocolitiasis, en el momento del estudio no hay evidencia de litiasis coledociana, lo cual significa que se aumentan los costos y se somete al paciente a un procedimiento invasivo que no es inocuo, sin obtener mayor beneficio^(8,9,10). Por tal motivo el cirujano se ha visto en la necesidad de determinar el riesgo del paciente de presentar cálculos en la vía biliar principal⁽¹¹⁾, esta inquietud se ha incrementado en los últimos años debido a la importancia de evitar procedimientos innecesarios y dirigir el estudio del paciente hacia nuevos métodos sensibles pero menos invasivos y con menor morbilidad^(12,13).

Tomando en cuenta lo anterior los pacientes se han dividido según el grado de sospecha de coledocolitiasis en baja, intermedia y alta, recomendándose que en aquellos pacientes con sospecha alta se realice una CPRE por su opción terapéutica; cuando sea intermedia deberá realizarse un ultrasonido endoscópico (USE), o una resonancia magnética con efecto colangiográfico (RMN), ambos han demostrado ser métodos muy sensibles^(6,14) y finalmente para los pacientes con baja sospecha, el procedimiento con la mejor relación costo-beneficio ha sido la colangiografía intraoperatoria (CIO)⁽¹⁵⁻¹⁹⁾.

En aquellos pacientes con diagnóstico preoperatorio de coledocolitiasis en quienes la CPRE no es efectiva (10%) por alguna de las siguientes razones: dificultad en el acceso y canulación de la papila, cálculos intrahepáticos, o presencia de complicaciones^(2,20), está indicada la realización de una exploración de vías biliares por laparoscopia (EVBL). Así mismo, en los individuos con sospecha baja que durante la CIO muestren imágenes de defecto compatibles con litiasis coledociana debe realizarse la EVBL, ya que el tratamiento en un tiempo (colecistecto-

mía laparoscópica (CL) y EVBL) ha demostrado ser seguro y menos costoso que el tratamiento en dos tiempos (colecistectomía laparoscópica y CPRE postoperatoria) y además evita llevar al paciente a una reintervención en los casos en que la CPRE postoperatoria no es terapéutica^(21,22).

La factibilidad de la exploración de vías biliares por laparoscopia fue demostrada en 1991 por Jacobs y colaboradores⁽²³⁾, desde entonces se han publicado numerosas series confirmando su seguridad y eficacia en el tratamiento de la coledocolitiasis, con tasas de éxito de más del 90%, con bajos índices de morbilidad entre 6 y 20% y mortalidad menor al 1%^(14,21,24-32), a la vez que los pacientes se benefician de las ya conocidas bondades de la cirugía laparoscópica, es decir, menor dolor postoperatorio, menor estancia hospitalaria, rápida reincorporación a actividades habituales y un óptimo efecto cosmético⁽³³⁻³⁵⁾.

En Venezuela hay pocos reportes sobre exploración laparoscópica de la vía biliar. En el año de 1997 el Dr. Ramírez-Lares describe el uso del coledocoscopia por vía transcística para la exploración y extracción de cálculos en la vía biliar⁽³⁶⁾, sin embargo, el uso de éste es limitado debido al alto costo. Nosotros describimos nuestra primera experiencia en el 2005⁽¹⁹⁾ y hasta el momento se han evaluado nueve casos que son objeto de este estudio.

PACIENTES Y MÉTODOS

Estudio prospectivo, descriptivo, longitudinal, donde se incluyeron a nueve pacientes que acudieron a la emergencia del Hospital Universitario de Caracas a cargo del servicio de Cirugía III entre febrero del 2005 y febrero del 2007 con indicación de exploración laparoscópica de la vía biliar según algoritmo propuesto por los autores en el 2005⁽¹⁹⁾.

La información se resumió en gráficos de histogramas, de sectores y a su vez los datos se tabularon en cuadros estadísticos de una y dos entradas, en el caso de las variables continuas, se calculó la media, y para las variables nominales su frecuencia y porcentaje.

Instrumentación laparoscópica de la vía biliar bajo control fluoroscópico

La técnica utilizada para la instrumentación de la vía biliar fue la descrita por Sánchez-Ismayel y colaboradores en el 2005⁽¹⁹⁾. Como paso inicial realizamos una colangiografía intraoperatoria a todos los pacientes. Se considerará, de acuerdo con los criterios propuestos por Willekes y colaboradores⁽³⁷⁾, como una colangiografía satisfactoria aquella en la cual: se dibujan los conductos hepáticos derecho e izquierdo, se visualiza el colédoco en toda su extensión y se evidencia paso de contraste hacia el duodeno.

Posterior a la colangiografía si resulta positiva se procede a explorar las vías biliares, inicialmente a través del conducto cístico debido a la menor morbilidad y menor costo cuando se compara con una coledocotomía^(29,38). El procedimiento se inicia con el paso del catéter para dilatación del cístico (QID) con la finalidad de facilitar la exploración, este catéter se introduce a la cavidad por la misma aguja del intracath® utilizada para la colangiografía. El balón debe mantenerse inflado dentro del cístico por espacio de 3 a 5 minutos (Figura N° 1).

Figura 1

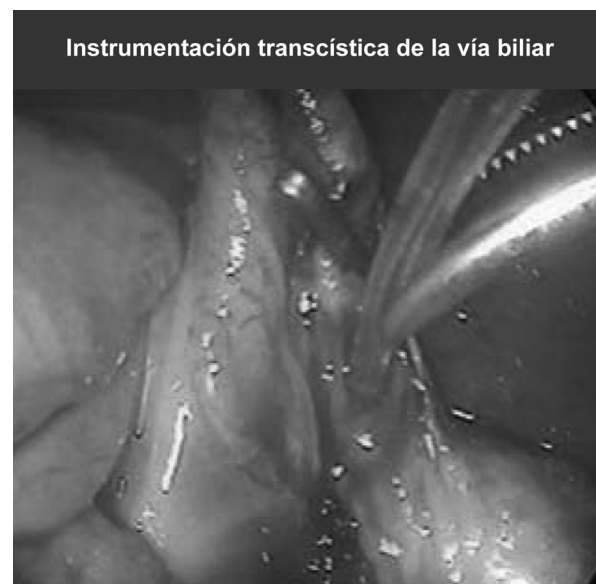

Una vez dilatado el cístico, puede avanzarse el catéter hacia el duodeno en un intento por desplazar los cálculos hacia el intestino, lo cual se facilita con la relajación farmacológica del esfínter de Oddi que se obtiene tras la administración de 1 miligramo de glucagon vía endovenosa⁽⁴⁾. La extracción retrógrada mediante el uso del balón o un catéter de Fogarty está contraindicada por la posibilidad de empujar los cálculos hacia la vía biliar intrahepática.

La instrumentación de la vía biliar se lleva a cabo con una cesta helicoidal o de Dormia, bajo control fluoroscópico lo cual permite al cirujano la captura y extracción de cálculos bajo visión directa (Figura N° 2). El uso del coledocoscopio permitiría obtener una máxima eficacia^(39,40), sin embargo, su alto costo y baja disponibilidad son una limitante.

Grandes experiencias como la de Petelin⁽³⁸⁾ reportan que esta vía de exploración es exitosa en el 82% de los casos. Sin embargo, el empleo de esta técnica está contraindicada cuando se está en presencia de un conducto cístico tortuoso, con valvas obstructivas que no ceden con la dilatación, cístico friable, una

Figura 2



unión del cístico con el colédoco baja o posterior, presencia de cálculos intrahepáticos, cálculos mayores de 10 mm ó un número mayor de 10 cálculos^(41,42).

En los casos donde la exploración transcística no fue eficaz o estaba contraindicada se realizó la exploración por coledocotomía. Se inicia, con el lavado de la vía biliar con solución fisiológica a través del catéter, se puede utilizar también un catéter de Fogarty que se introduce y se extrae repetidamente en sentido proximal y distal (Figura N° 3); y posteriormente se intentará la extracción de los cálculos con la cesta de Dormia bajo control fluoroscópico.

En algunos casos ha resultado de utilidad instrumentar la vía biliar con pinzas de Randall bajo control fluoroscópico, introduciéndolas en la cavidad abdominal a través de la incisión en epigastrio (Figura N° 4). Luego de la extracción de los cálculos se cierra la coledocotomía sobre un tubo en "t" (tubo de Kehr) (Figura N° 5).

Finalmente se completa la colecistectomía laparoscópica y se coloca un drenaje subhepático. El paciente es manejado ambulatoriamente una vez que tolere la vía oral, y al décimo día se retira el tubo en "t" de Kehr, previa realización de colangiografía transkehr para descartar la presencia de litiasis residual.

RESULTADOS

Este estudio estuvo conformado por nueve pacientes del sexo femenino con edad promedio de 45 años (29 - 78 años) que acudieron a la emergencia a cargo del servicio de cirugía III entre febrero del año 2005 y febrero del año 2007 con indicación de exploración laparoscópica de la vía biliar.

Figura 3

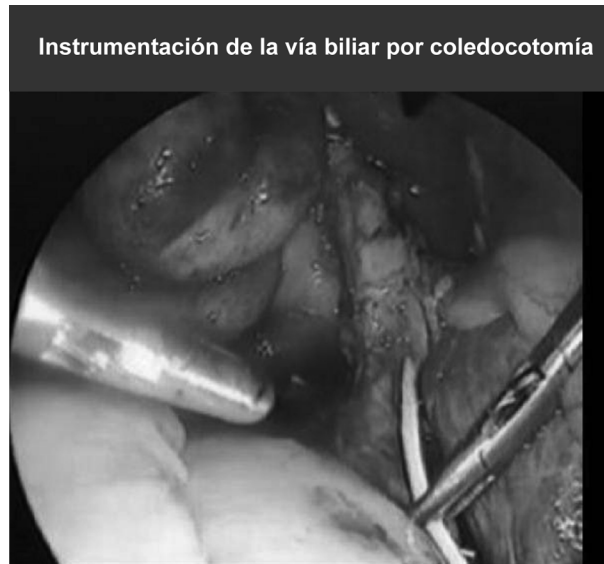

Figura 4

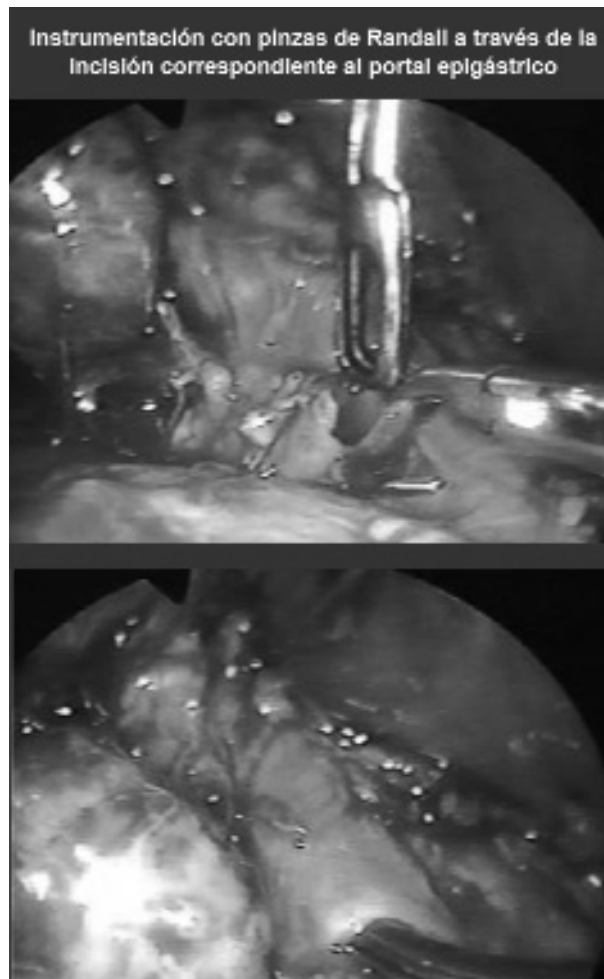
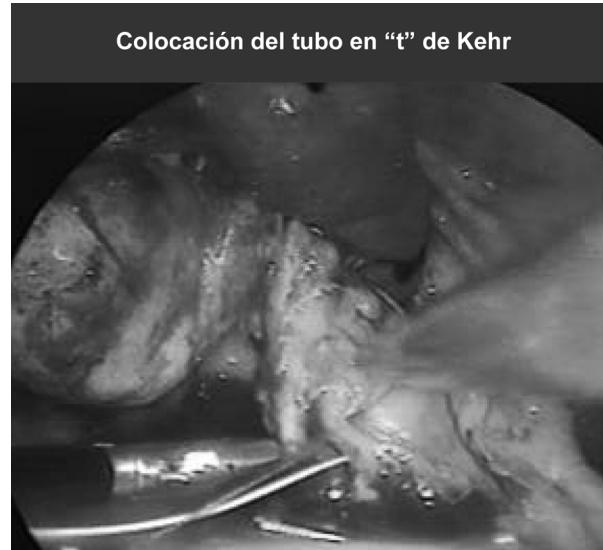

Figura 5



Las indicaciones para la realización de la exploración de vías biliares se resumen en el Cuadro N° 1. Se intervinieron cinco pacientes con sospecha alta de coledocolitiasis en los cuales la CPRE no fue efectiva (tres pacientes) o no estaba disponible en nuestro centro (dos pacientes). El resto de la muestra corresponde a pacientes en quienes se realizó colangiografía intraoperatoria como método para descartar coledocolitiasis por sospecha media o baja y ésta fue positiva.

Cuadro 1

Clasificación de los pacientes según la indicación para la instrumentación laparoscópica de la vía biliar bajo control fluoroscópico

Grado de sospecha	Número de pacientes	Porcentaje
Sospecha Alta		
CPRE no efectiva	3	33,3
CPRE no disponible	2	22,2
Sospecha Media		
Sin disponibilidad de USE o RMN.	2	22,2
Sospecha Baja	2	22,2

En todos los pacientes se realizó colangiografía intraoperatoria como paso inicial, la cual permite confirmar el diagnóstico en los casos que fueron a cirugía con sospecha de coledocolitiasis. En los pacientes que ya tenían confirmación del diagnóstico por

CPRE fallida se realizó de igual manera con el objetivo de definir adecuadamente la anatomía de la vía biliar.

En todos los casos se intentó realizar la EVBL inicialmente por vía transcística, la cual fue efectiva en el 44,5% de los casos, en el resto fue necesario la exploración por vía transcoledociana en vista de la presencia de múltiples cálculos a nivel del colédoco o cálculos impactados.

La instrumentación laparoscópica de la vía biliar fue efectiva en seis casos (66,7%), en tres casos se convirtió el procedimiento a cirugía convencional debido a la presencia de un cálculo enclavado a nivel de la ampolla (dos casos), y un cálculo retenido en la unión císticocoledociana (un caso).

No se presentaron complicaciones durante el acto operatorio, la única complicación relacionada al procedimiento fue la diarrea postoperatoria en el primer caso, tal vez, debido a la excesiva administración de contraste.

El tiempo quirúrgico promedio para la instrumentación laparoscópica de la vía biliar fue de 102 minutos para la exploración transcística y de 210 minutos para la exploración transcoledociana. Esta diferencia es debido a que la exploración transcoledociana es un procedimiento más complejo que incluye la realización de coledocotomía y colocación de tubo de Kehr con sutura y anudado intracorpóreo, siendo este último paso el de mayor dificultad (Cuadro N°2).

Cuadro 2

Comparación de tiempo quirúrgico según vía de abordaje	
Vía de abordaje	Tiempo quirúrgico (minutos)
Transcística	107
Transcística	105
Transcoledociana	210
Transcoledociana + conversión	240
Transcoledociana + conversión	230
Transcoledociana + conversión	225
Transcoledociana	215
Transcística	103
Transcística	90

Para evaluar el dolor post operatorio de los pacientes se empleó la Escala Visual Analógica (EVA) arrojando los siguientes resultados: los seis pacientes a los que se les realizó la exploración laparoscópica de la vía biliar presentaron un dolor aceptable (escaso o leve), que permitió una rápida recuperación y retorno a sus actividades cotidianas, lo cual contrasta con los pacientes en los que se convirtió el procedimiento, quienes manifestaron dolor moderado en el postoperatorio con mayor requerimiento de analgésicos y tiempo de hospitalización.

El tiempo promedio de hospitalización fue más corto en los pacientes a los cuales se les realizó la exploración laparoscópica de la vía biliar por vía transcística y durante un período de seguimiento promedio de 11,8 meses (6-24 meses) no se ha documentado ningún caso de litiasis residual.

DISCUSIÓN

Entre un 9 y 16% de los pacientes con litiasis vesicular presentan coledocolitiasis⁽¹⁾. Actualmente existen estudios con alta sensibilidad y especificidad para el diagnóstico de esta patología, como el ultrasonido endoscópico (USE), la resonancia magnética con efecto colangiográfico (RNM) y la colangiopancreatografía retrógrada endoscópica (CPRE), teniendo esta última la ventaja de que también es terapéutica^(6,7,14). Es así como desde su introducción, muchos cirujanos la han utilizado de manera rutinaria ante la sospecha de coledocolitiasis. Sin embargo, hay que tomar en cuenta que este procedimiento no está exento de complicaciones y puede llegar a ser innecesaria en más del 50% de los casos. Por tal motivo es necesario clasificar a los pacientes según el grado de sospecha; dirigiendo el estudio del mismo hacia métodos diagnósticos sensibles, menos invasivos y con menor morbilidad.

Muchos autores han demostrado que la exploración laparoscópica de la vía biliar (ELVB) es aplicable en más del 85% de los casos con tasas de éxito que se sitúan entre 86 y 100%⁽²⁵⁻³¹⁾. En este estudio se logró realizar exitosamente ELVB en el 66,7% de los casos.

En un estudio realizado por Urbach y colaboradores se evalúa el costo-efectividad de cuatro estrategias para el manejo de cálculos en la vía biliar durante la colecistectomía laparoscópica: CPRE preoperatoria de rutina, colecistectomía laparoscópica con colangiografía intraoperatoria seguida de ELVB o CPRE postoperatoria y manejo expectante. Se concluye que la exploración laparoscópica de la vía biliar es el método con mejores resultados en cuanto a costo-beneficio y el manejo expectante es el menos costoso pero también el menos efectivo. Si el cirujano no tiene experiencia con ELVB, debe indicar-

se la CPRE la cual es preferible realizar selectivamente en el postoperatorio que utilizarla de manera rutinaria preoperatoriamente, a menos, que las probabilidades de coledocolitiasis sean muy altas⁽²²⁾.

Existen diversos estudios como el realizado por Cuschieri⁽³⁾, donde se demuestra que el tratamiento en un solo tiempo es tan efectivo como el tratamiento en dos tiempos (CPRE seguido de colecistectomía laparoscópica), con morbilidad similar pero con una estancia hospitalaria más corta. Así mismo, Sarabjit y colaboradores⁽⁴³⁾, comparan los resultados a largo tiempo de la exploración de la vía biliar laparoscópica versus endoscópica, demostrando que el manejo de la coledocolitiasis en un solo tiempo provee mejores resultados y una estadía hospitalaria más corta.

La vía de elección para la ELVB es la transcística en vista de que se asocia con menor tasa de complicaciones y menor estancia hospitalaria cuando se compara con la transcoledociana, sin embargo, no en todos los casos es exitosa. En nuestro estudio el 44,5 % de los casos se resolvió por esta vía, en los restantes fue necesario realizar coledocotomía.

Phillips⁽⁴¹⁾, ha definido ciertos criterios para realizar la exploración por coledocotomía como son: presencia de un conducto cístico tortuoso, con valvas obstructivas que no cede con la dilatación, cístico friable, una unión del cístico con el colédoco baja o posterior, presencia de cálculos intrahepáticos, cálculos mayores de 10mm, un número mayor de 8 a 10 cálculos o cuando falle la exploración transcística, constituyendo estas últimas las causas que motivaron el uso de esta vía en cuatro de nuestros pacientes.

El principal factor de conversión en esta serie lo constituyó la presencia de cálculo enclavado en la ampolla (66%), otros factores que se han descrito son: dificultades técnicas, dificultades anatómicas y sangrado incontrolable^(1,4,19,27,29).

Las complicaciones asociadas a la ELVB varían entre un 6 y un 20%⁽²⁵⁻³¹⁾, la más temida constituye la lesión de la vía biliar que ocurre generalmente por falta de identificación de la misma, por lo que es imperativo conocer la anatomía y las variantes de la vía biliar; jugando un papel importante la colangiografía intraoperatoria que nos ayuda a determinar la configuración del sistema biliar. Otro factor asociado a lesión biliar lo constituye la falta de experiencia en la instrumentación de la vía biliar, la cual debe hacerse con mucho cuidado ya que estos instrumentos son semi rígidos y su manipulación errónea puede ocasionar daño. Complicaciones menos frecuentes son la hemorragia y la colangitis.

La experiencia del equipo quirúrgico es determinante en la tasa de éxito del procedimiento y la morbilidad. En cuanto a la curva de aprendizaje, Keeling y colaboradores⁽⁴⁴⁾ realizaron exploración laparoscópica de la vía biliar en 120 pacientes, determinando que a partir del caso número 60 se obtuvieron mayores tasas de efectividad (97%), además de disminución del tiempo operatorio, así como también del porcentaje de conversión. Los autores describieron un modelo inerte para el entrenamiento de este tipo de cirugía que permite además familiarizarse con el uso de los instrumentos necesarios⁽⁴⁵⁾.

En esta serie se presentó un caso de diarrea postoperatoria, probablemente debido a la excesiva administración de contraste asociada con la falta de experiencia. Durante el postoperatorio se pueden presentar complicaciones como la pancreatitis por la manipulación de la vía biliar o por espasmos del esfínter de Oddi posterior a la instrumentación. La fuga biliar generalmente ocurre por fuga del muñón cístico, debido a hiperpresión de la vía biliar posterior a la instrumentación, por lo que es recomendado colocar doble clips o ligadura con endoloop® en el muñón cístico, así como también dejar un drenaje subhepático^(4, 24-28).

La litiasis residual se presenta en menos del 3% de los casos, entre los factores asociados se encuentran falta de experiencia del cirujano, cálculos enclavados, cálculos intrahepáticos y equipo inadecuado^(4,25-29,45). El uso del coledocoscopio aumenta la tasa de éxito y disminuye la incidencia de litiasis residual, sin embargo, su poca disponibilidad y alto costo son limitantes.

No cabe duda que la exploración quirúrgica de las vías biliares a través de cirugía mínimamente invasiva cumple con los conceptos fundamentales de la cirugía laparoscópica, ya que reproduce el procedimiento abierto, siguiendo los mismos principios que éste, con una morbilidad igual o menor. Sin embargo, requiere ser realizado por cirujanos con experiencia en cirugía laparoscópica avanzada, además de entrenarse para familiarizarse con el instrumental requerido para esta cirugía, como lo son la cesta de Dormia, balones de Fogarty y catéteres de polietileno, entre otros, para obtener la mayor tasa de éxito con mínima morbilidad.

REFERENCIAS

1. Petelin, J. Treatment of Choledocholithiasis: Laparoscopic approach to common duct pathology. *Am J Surg* 1993; 165(4):487-91.
2. Álvarez L, Franco I. Exploración laparoscópica del colédoco. *Rev Colomb Cir* 1999; 14(2):85-96.
3. Cuschieri A, Dubois F, Mouiel J, Mouret P, Becker H, Buess G, et al.

- The european experience with laparoscopic cholecystectomy. *Am J Surg* 1991; 161(3): 385-7.
4. Petelin JB. Surgical management of common bile duct stones. *Gastrointest Endosc* 2002; 56(6 Suppl):S183-9.
 5. Sahai AV, Mauldin PD, Marsi V, Hawes RH, Hoffman BJ. Bile duct stones and laparoscopic cholecystectomy : a decision analysis to asses the roles of intraoperative cholangiography, EUS, and ERCP. *Gastrointest Endosc* 1999; 49(3): 334-43.
 6. Demartines N, Eisner L, Schnabel K, Fried R, Zuber M, Harder F. Evaluation of magnetic resonance cholangiography in the management of bile duct stones. *Arch Surg* 2000; 135: 148-52.
 7. Vitale GC, Larson GM, Wieman TJ, Cheadle WG, Miller FB. The use of ERCP in the management of common bile duct stones in patients undergoing laparoscopic cholecystectomy. *Surg Endosc* 1993; 7(1):9-11.
 8. Cotton PB, Vennes J, Russel RC, Geenen JE, Russell RC, Meyers WC, et al. Endoscopic sphincterotomy complications and their management. Attempt at consensus. *Gastrointest Endosc* 1991; 37(3):383-93.
 9. Sherman S, Ruffolo TA, Hawes RH, Lehman GA. Complications of endoscopic sphincterotomy. A prospective series with emphasis on the increased risk associated with Oddi's sphincter dysfunction and nondilated bile ducts. *Gastroenterology* 1991; 101(4):1069-75.
 10. Freeman ML, Nelson DB, Sherman S, Haber GB, Herman ME, Dorsner PJ, et al. Complications of endoscopic biliary sphincterotomy. *N Eng J Med* 1996; 335(13):909-18
 11. Lacaine F, Corlette M, Bismuth H. Preoperative evaluation of the risk of common bile duct stones. *Arch Surg* 1980; 115:1114-6.
 12. Cotton PB, Chung SC, Davis WZ, Gibson RM, Ransohoff DF, Strasbergs SM, et al. Issues in cholecystectomy and management of duct stones. *Am J Gastroenterol* 1994, 89(8 Suppl):S169-76.
 13. Rijna H, Borgstein PJ, Meuwissen SG, de Brauw LM, Wildenborg NP, Cuesta MA, et al. Selective preoperative endoscopic retrograde cholangiopancreatography in laparoscopic biliary surgery. *Br J Surg* 1995; 82(8):1130-3.
 14. Sivak M. EUS for bile duct stones: How does it compare with ERCP? *Gastrointest Endosc* 2002; 56(6 Suppl):S175-7.
 15. Prat F, Meduri B, Ducot B, Chiche R, Salimbeni-Bartolini R, Pelletier G, et al. Prediction of common bile duct stones by noninvasive test. *Ann Surg* 1999; 229(3):362-8.
 16. Mark DH, Flamm CR, Aronson N. Evidence-based assessment of diagnostic modalities for common bile duct stones. *Gastrointest Endosc* 2002; 56(6 Suppl):S190-4.
 17. Eisen GM, Dominitz JA, Faigel DO, Goldstein JL, Kallon AN, Petersen BT, et al. An annotated algorithm for the evaluation of choledocholithiasis. *Gastrointest Endosc* 2001; 53(7): 864-6.
 18. Ganci-Cerrud G, Chan C, Bobadilla J, Elizondo J, Valdovinos MA, Herrera MF, et al. Management of choledocholithiasis found during laparoscopic cholecystectomy: A strategy based on the use of postoperative endoscopic retrograde cholangiography and sphincterotomy. *Rev Invest Clin* 2001; 53(1):17-20. Abstract.
 19. Sánchez-Ismayel A, Benítez G, Rodríguez O, Pujadas Z, Valero R, La Forgia G, et al. Exploración laparoscópica de la vía biliar. *Rev Venez Cir* 2005; 58(2):68-77
 20. Tai CK, Tang CN, Ha JP, Chau CH, Siu WT, Li MK, et al. Laparoscopic exploration of common bile duct in difficult choledocholithiasis. *Surg Endosc* 2004; 18(6):910-4.
 21. Dorman JP, Franklin ME, Glass JL. Laparoscopic common bile duct exploration by choledochotomy An effective and efficient method of treatment of choledocholithiasis. *Surg Endosc* 1998; 12(7):926-8.
 22. Urbach DR, Khajanchee YS, Jobe BA, Standage BA, Hansen PD, Swanstrom LL, et al. Cost-effective management of common bile duct stones. *Surg Endosc* 2001; 15(1):4-13.
 23. Jacobs M, Verdeja JC, Goldstein HS. Laparoscopic choledocholithotomy. *J Laparoendosc Surg*. 1991; 1(2):79-82.
 24. Petelin J. Laparoscopic approach to common duct pathology. *Surg Laparosc Endosc* 1991; 1(1):33-41.
 25. Shapiro SJ, Gordon LA, Daykhovsky L, Grundfest W. Laparoscopic exploration of the common bile duct: experience in 16 selected patients. *J Laparoendosc Surg* 1991; 1(6):333-41.
 26. Phillips E, Rosenthal R, Carrol B, Fallas M. Laparoscopic trans-cystic-duct common-bile-duct exploration. *Surg Endosc* 1994; 8(12):1389-93.
 27. DePaula A, Hashiba K, Bafutto M. Laparoscopic management of choledocholithiasis. *Surg Endosc* 1994; 8(12):1399-403
 28. Berci G, Morgenstern L. Laparoscopic management of common bile duct stones: a multi-institutional SAGES study. *Surg Endosc* 1994; 8(10):1168-75
 29. Millat B, Fingerhut A, Deleuze A, Briandet H, Marrel E, et al. Prospective evaluation in 121 unselected patients undergoing laparoscopic treatment of choledocholithiasis. *Br J Surg* 1995; 82(9):1266-9.
 30. Shuchleib, Chousleb A, Mondragón A, Torices E, Licona A. Exploración laparoscópica de las vías biliares. *Rev Mex Cir Endosc* 2001; 2(1):6-10.
 31. Ebner S, Rechner J, Beller S, Erhart K, Riegler FM, Szinicz G. Laparoscopic management of common bile duct stones. *Surg Endosc* 2004; 18(5):762-5.
 32. Tang CN, Tsui KK, Ha JPY, Siu WT, Li MKW. Laparoscopic exploration of the common bile duct: 10-year experience of 174 patients from a single centre Hong Kong *Med J* 2006;12:191-6.
 33. Peters JH, Ellison EC, Innes JT, Liss JL, Nichols KE, Lomano JM et al. Safety and efficacy of laparoscopic cholecystectomy. A prospective analysis of 100 initial patient. *Ann Surg* 1991; 213: 3-12.
 34. Perissat J, Collet D, Belliard R, Desplantez J, Magne E. Laparoscopic cholecystectomy. The Sate of the Art. A report on 700 consecutives cases. *Word J Surg* 1992; 16: 1074-82.
 35. Southern Surgeons Club: A prospective analysis of 1518 laparoscopic cholecystectomies. *N Engl J Med* 1991; 324(16):1073-8.
 36. Ramírez-Lares R. Coledoscopia transcística laparoscópica para la exploración y extracción de cálculos en las vías biliares. *Clin Med HCC* 1997; 2(3):153-8.
 37. Willekes CL, Edoga JK, Castronuovo JJ, Widmann WD, McLean ER, Chevinsky AH, et al. Technical elements of successful laparoscopic cholanhiography as defined by radiographic criteria. *Arch Surg* 1995; 130(4):398-400.
 38. Petelin JB. Laparoscopic common bile duct exploration. *Surg Endosc* 2003; 17(11):1705-15.
 39. Wood T, Macfadyen BV. Diagnostic and therapeutic choledochoscopy. *Semin Laparosc Surg* 2000; 7(4):288-94.
 40. Pejovic T. Residual choledocholithiasis in elective cholecystectomy and choledocholithotomy. *Acta Chir Iugosl* 2001;48(2):37-9. (Abstract)

41. Lyass S, Phillips H. Laparoscopic transcystic duct common bile duct exploration. *Surg Endosc*. 2006; 20 (2Suppl):S441-5.
42. Toscano-Méndez R. Coledoscopia por laparoscopia. Disponible en URL <http://www.seclaendosurgery.com/art05.htm>
43. Sarabjit R, Grubnik W, Kovalchuk OL, Grubnik OV. Comparison of long-term results of laparoscopic and endoscopic exploration of common bile duct. *J Min Access Surg* 2006; 2:16-22.
44. Keeling N, Menzies D, Motson R. Laparoscopic exploration of common bile duct beyond the learning curve. *Surg Endosc* 1999; 13(2):109-112
45. Sánchez-Ismayel A, Benitez G, Rodríguez O, Sánchez R, Cantele H, et al. Desarrollo de un modelo de entrenamiento para la instrumentación laparoscópica de la vía biliar guiada por fluoroscopia. *Rev Venez Cir* 2006; 59(2):66-71.



Educación

NOVEDAD 2007

NUTRICIÓN ENTERAL Y PARENTERAL

DESCRIPCIÓN

En los albores del tercer milenio, el apoyo nutricional se ha convertido en una rutina y los resultados obtenidos con el apoyo nutricional son ostensiblemente mejores cada día. El reto es proporcionar a cada paciente el apoyo nutricional por la mejor vía, con la mejor calidad, el menor costo, y los mejores resultados.

En este libro un equipo Internacional de expertos ha impreso su conocimiento intelectual en el proceso necesario para brindar apoyo nutricional; desde los conceptos elementales de la respuesta metabólica al estrés, e interacciones droga-nutrientes, hasta apoyo nutricional en condiciones especiales como Trasplante de Órganos, el Paciente con Cáncer, Nutrición en el Hogar y Nutrición Parenteral Periférica.

Incorpora muchos adelantos científicos recientes en apoyo nutricional, útiles para quienes de alguna suerte ya se desenvuelven en el área. Pero también proporciona los principios básicos para la atención y el cuidado de pacientes que necesitan nutrición parenteral a quienes inician su carrera en el campo de la nutrición.

Este libro es de gran ayuda para definir los materiales que deben ser aprendidos en cursos y másters sobre nutrición.

CONTENIDO

1. Historia de la nutrición artificial. 2. Respuesta metabólica a la agresión. 3. Fisiopatología de fluidos y electrolitos. 4. Metabolismo de sustratos. 5. Requerimientos nutricionales en adultos. 6. Evaluación nutricional. 7. Composición corporal. 8. Fisiopatología de la desnutrición. 9. Proteínas en NA. 10. Carbohidratos en NA. 11. Lípidos en NA. 12. Oligoelementos en NA. 13. Vitaminas, minerales y oligoelementos en NA. 14. Interacción droga-nutriente en NA. 15. Interacción droga-nutriente en NP. 16. Inmunonutrición. 17. Bases biomoleculares de la N. 18. Probióticos y prebióticos. 19. Factores de crecimiento y antioxidantes. 20. Sistemas de mezclas en NP. 21. Acceso venoso central en NP p/corto plazo. 22. Acceso venoso central en NP p/largo plazo. 23. Nutrición parenteral central. 24. Nutrición parenteral periférica. 25. Bases fisiológicas de la NE. 26. Accesos y tipos de NE. 27. NE domiciliaria. 28. NP domiciliaria. 29. Complicaciones técnicas de la NP. 30. Complicaciones metabólicas de la NP. 31. Complicaciones infecciosas de la NP. 32. Complicaciones de la NE. 33. Terapia nutricional en el paciente crítico. 34. Terapia nutricional en enfermedad cardíaca. 35. Terapia nutricional en insuficiencia respiratoria aguda. 36. Terapia nutricional en insuficiencia respiratoria crónica. 37. Terapia nutricional en enfermedad hepática. 38. Terapia nutricional en insuficiencia renal aguda y crónica. 39. Terapia nutricional en

fístulas del aparato digestivo. 40. Terapia nutricional en trauma. 41. Terapia nutricional en quemados. 42. Terapia nutricional en pancreatitis. 43. Terapia nutricional en el paciente neurológico. 44. Terapia nutricional en cáncer. 45. Terapia nutricional en SIDA. 46. Terapia nutricional en sepsis. 47. Terapia nutricional perioperatoria. 48. Terapia nutricional en obesidad. 49. Terapia nutricional en enfermedad inflamatoria. 50. Terapia nutricional en síndrome de intestino corto. 51. Terapia nutricional en pediatría. 52. Terapia nutricional en geriatría. 53. Terapia nutricional en trasplante. 54. Cuidados de enfermería en terapia nutricional. 55. El papel de la nutricionista en NA. 56. El equipo de terapia nutricional. 57. La educación de terapia nutricional al médico. 58. La educación de terapia nutricional a la enfermera. 59. La educación de terapia nutricional a la nutricionista. 60. Investigación en terapia nutricional. 61. Economía en salud y NA. 62. Evaluación de la calidad en terapia nutricional. 63. Ética en terapia nutricional. Índice.

AUTOR

ARENAS MÁRQUEZ, HUMBERTO. Licenciatura en Medicina, Universidad de Guadalajara. Pos-grado en Cirugía General, Hospital de Especialidades, Centro Médico Nacional de Occidente, IMSS Guadalajara. Fundador del Servicio de Terapia Nutricional, Hospital de Especialidades, Centro Médico de Occidente, IMSS Guadalajara. Ex Presidente de la Asociación Mexicana de Cirugía General, AC. Ex Presidente de la Asociación Mexicana de Alimentación Enteral y Endovenosa. Director del grupo Cirugía y Nutrición Especializada, Guadalajara. American Society for Parenteral and Enteral Nutrition (ASPEN). European Society for Parenteral and Enteral Nutrition (ESPEN). Miembro de la Federación Latinoamericana de Nutrición Parenteral y Enteral (FELANPE). Fellow del American College of Surgeons. Académico Honorario, Academia Mexicana de Cirugía.

ANAYA PRADO, ROBERTO Dr. en C. Especialista en Cirugía General. Maestro y Doctoren Ciencias Médicas, orientación Biología Molecular. Profesor Titular de Cirugía e Investigador Asociado D, Centro Médico Nacional de Occidente, Instituto Mexicano del Seguro Social. Investigador Nacional, Sistema Nacional de Investigadores. Director de Investigación y Educación en Salud, Unidad Médica de Alta Especialidad, HGO, Centro Médico Nacional de Occidente, IMSS. Académico numerario, Academia Mexicana de Cirugía. Ex Presidente del Colegio de Especialistas en Cirugía General de Jalisco. Ex Fellow Michigan Transplant and Surgical Research Institute, Michigan State University. Fellow del American College of Surgeons. M la Nueva York Academy of Sciences; de la American Hernia Society y de la Asociación Mexicana de Cirugía General.