



[Revista de la Facultad de Medicina](#)

versión impresa ISSN 0798-0469

RFM v.28 n.1 Caracas 2005

MIELOLIPOMA DE GLÁNDULA SUPRARRENAL: REPORTE DE UN CASO

G Benítez¹, F Obregón², E García², J González², O Rodríguez², G LaForgia² y R Scorza³.

Servicios Personalizados

Revista

Artículo

Indicadores

Links relacionados

Compartir

Permalink

¹ Profesor agregado. Facultad de Medicina. Escuela Luis Razetti. Servicio de Cirugía III, Cátedra de Clínica y Terapéutica Quirúrgica "C". Servicio de Cirugía III. Hospital Universitario de Caracas.– ² Residente del postgrado de cirugía general del Servicio de Cirugía III, Cátedra de Clínica y Terapéutica Quirúrgica "C". Servicio de Cirugía III. Hospital Universitario de Caracas.– ³ Profesor Instructor. Facultad de Medicina, Escuela Luis Razetti. E-mail: gbenitezp@cantv.net

RESUMEN: Objetivo: Describir la clínica, imagenología y el tratamiento de esta patología poco frecuente. **Ambiente:** Servicio de Cirugía III. Hospital Universitario de Caracas. **Método:** Reporte de un caso clínico y revisión de la literatura. **Resultados:** El término mielolipoma suprarrenal fue acuñado por Oberling en 1929 para denominar a una variedad de tumores benignos formados por tejido adiposo maduro y tejido mieloides hematopoyético originados en el estroma suprarrenal(1). Su incidencia en autopsias oscila entre el 0,3 y el 0,4 % (2), la misma aumenta en los pacientes obesos(2,3) y es más frecuente en la 4ª a 6ª década de la vida(4). Dentro de los estudios diagnósticos está la resonancia magnética en donde las áreas lipomatosas muestran intensidad aumentada en T1 y moderada hiperdensidad en T2(5). El tratamiento recomendado cuando son mayores de 5 cm. es quirúrgico(6).

Palabras Clave: Mielolipoma suprarrenal, Tumor adrenal benigno.

ABSTRACT: Objective: Describe clinical aspects, imagenology and treatment of this unusual pathology. **Ambient:** Servicio de Cirugía III. Hospital Universitario de Caracas. **Methods:** A clinical case report and literature review. **Results:** Myelolipoma was defined by Oberling in 1929 to nominate a benign variety of tumors made for mature fat and hematopoyetic tissue from adrenal stroma(1). Autopsy incidence are between 0,3 and 0,4%(2), increase in patients with obesity(2,3) and more frequently between 4th and 6th decades of life(4). Diagnostic test include magnetic resonance that show fatty areas with T1 amplify intensity and T2 moderate hyperdensity(5). Recommended treatment when tumors are bigger than 5 cm. is surgical(6).

Key Words: Adrenal myelolipoma, Benign adrenal tumor.

Fecha de Recepción: 15/07/04 Fecha de Aprobación: 18/04/05

INTRODUCCIÓN

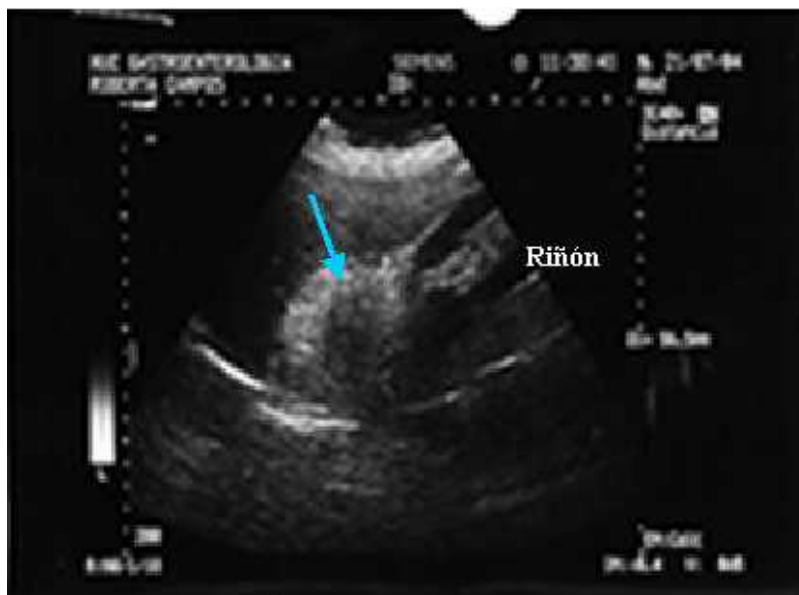
Los mielolipomas de la glándula suprarrenal son tumores benignos raros, no funcionales, caracterizados por la presencia de tejido adiposo, y elementos de la médula ósea en varios grados de diferenciación, la mayoría son asintomáticos y descubiertos incidentalmente(7,8). Presentamos el caso de un mielolipoma de glándula suprarrenal derecha localizado ultrasonido y por resonancia magnética de una paciente de 57 años de edad, quien se encontraba bajo seguimiento de absceso hepático de probable etiología amibiana en tratamiento. Se sometió a resección de la glándula exitosamente, el estudio histopatológico reportó un tumor de glándula suprarrenal derecha de 8 cm x 6 cm x 3 cm correspondiente con un mielolipoma, la evolución de la paciente fue satisfactoria.

CASO CLÍNICO

Paciente femenino de 57 años de edad, natural y procedente de Curiepe, Edo. Miranda, quien presentó desde hace tres semanas dolor abdominal opresivo en hipocondrio derecho de intensidad progresiva concomitantemente fiebre no precedida de escalofríos en promedio de 38,8°C, vespertina, desde hace diez días, diarrea sin moco ni sangre tres a cuatro veces al día y vómitos de reciente aparición, a quien se le diagnosticó a través de ultrasonido abdominal lesión ocupante de espacio, única en lóbulo derecho y otra lesión hipoeoica en polo superior renal derecho (**Figura 1**), siendo manejada por dichos hallazgos como un absceso hepático de probable etiología amibiana tratada con Metronidazol parenteral con mejoría de la sintomatología. Debido a la lesión incidental suprarrenal derecha se le realizó resonancia magnética con administración de Gadolinium con énfasis en área suprarrenal que evidenció imagen de bordes regulares, de aproximadamente 82 x 54 x 62 mm, con intensidad similar a la grasa en T2 e hipointensa en T1 en comparación con parénquima hepático y renal y adecuada diferenciación de polo superior renal (**Figuras 2 y 3**). Como antecedentes personales es diabética tipo 2 desde hace trece años, mal controlada, en tratamiento irregular con Glibenclamida y litotomía renal abierta hace 11 años. Refiere menarquia a los 12 años, VII G – VII P y menopausia a los 40 años de edad. Dentro de sus antecedentes familiares refiere madre que falleció por complicaciones crónicas de diabetes y padre que falleció por cáncer de pulmón. Refiere un hábito tabáquico de 2 cigarrillos/día desde hace 30 años hasta la actualidad, niega consumo de alcohol y drogas ilícitas. Al examen físico se encontró en buenas condiciones generales, con signos vitales dentro de límites normales, con peso de 64 Kg, talla de 150 cm e IMC: 26,7 Kg/m², de piel hidratada y normotérmica al tacto, el examen abdominal evidencia abundante panículo adiposo, dolor a la palpación profunda en flanco derecho sin visceromegalias o masas palpables. El resto del examen físico fue normal.

Figura 1

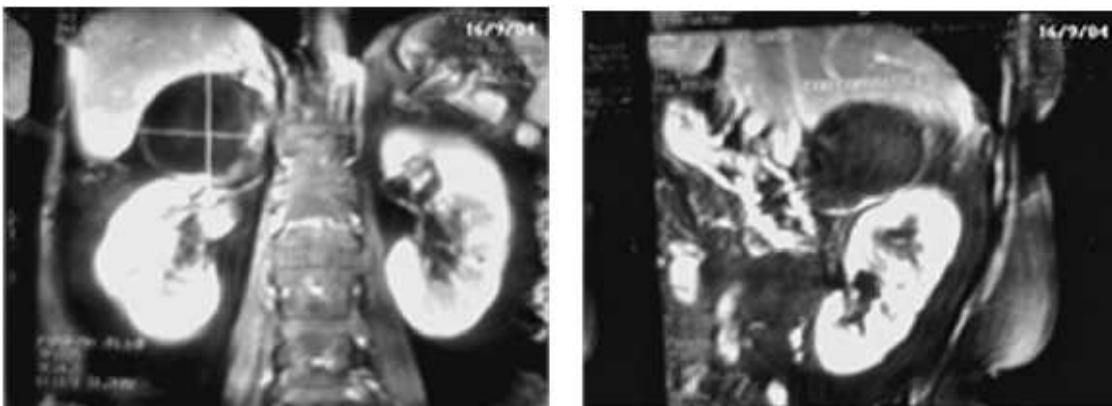
ULTRASONIDO ABDOMINAL



Flecha indica la lesión suprarrenal

Figuras 2 y 3

RESONANCIA MAGNÉTICA EN FASE T2 (CORTE FRONTAL Y SAGITAL IZQUIERDO)

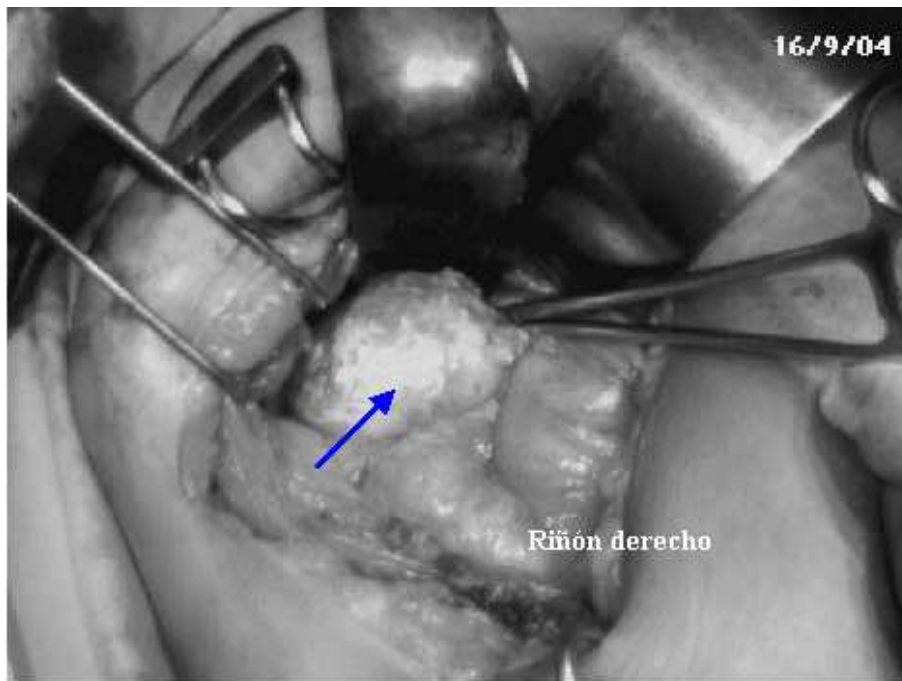


Se realizan exámenes paraclínicos, sin alteración del perfil hematológico, de coagulación y metabólico; los valores de epinefrina fueron 30,5 mcg/24 horas y norepinefrina 76,8 mcg/24 horas, la cual se hallaba discretamente elevada y Ácido Vanilmandélico en orina fue de 5,28 mg/24 horas y cortisol en 8,96 Ug/dl, los cuales fueron normales. Se realizaron además estudios digestivos superior e inferior, que evidenciaron hernia hiatal tipo I y hemorroides mixtas grado I respectivamente y pruebas de funcionalismo tiroideo y marcadores tumorales, CA 19-9, CA 125 y alfafetoproteína dentro rango normal.

La paciente se trató de forma profiláctica con fármacos β -bloqueantes siendo intervenida quirúrgicamente, por laparotomía subcostal derecha, con hallazgo de tumor sólido suprarrenal derecho, blando, amarillento, de aproximadamente 8 cm de diámetro (**Figura 4**) sin lesiones renales o hepáticas asociadas. Se realizó adrenalectomía derecha. La muestra fue enviada para estudio patológico definitivo. La paciente evolucionó satisfactoriamente y egresó en excelentes condiciones.

Figura 4

TUMOR SUPRARRENAL DERECHO

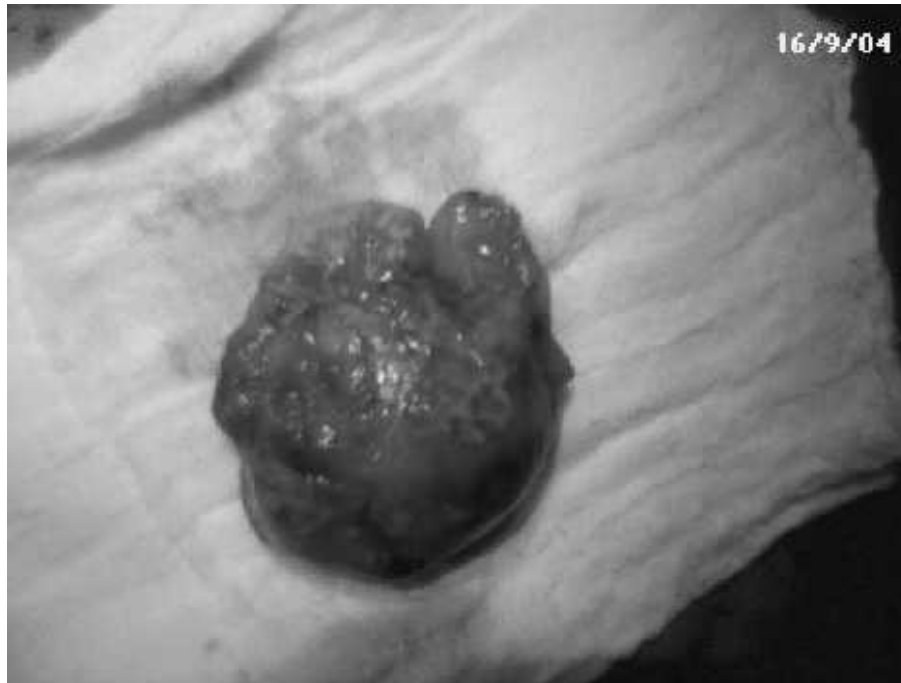


ANATOMÍA PATOLÓGICA

La biopsia definitiva reportó: Tumor suprarrenal derecho de 8 cm x 6 cm x 3 cm (**Figura 5**), de 80 gr, superficie externa lisa, brillante amarillenta con áreas pardo oscuras de localización periférica cuyos cortes histológicos concluyeron mielolipoma.

Figura 5

GLÁNDULA SUPRARRENAL DERECHA EXTIRPADA



CONCLUSIÓN

Los mielolipomas son tumores suprarrenales infrecuentes, por lo general asintomáticos, que se descubren en el transcurso de otras patologías o de manera incidental a través de exploraciones radiológicas con resonancia magnética, ultrasonido o tomografía computarizada. Siempre se debe efectuar el diagnóstico diferencial con otros tumores retroperitoneales como lipomas, liposarcomas, tumor de Wilms o adenomas funcionales y carcinomas adrenales. El diagnóstico definitivo sólo se consigue mediante el estudio histológico de la pieza extirpada. Es recomendado que el tratamiento para aquellos tumores mayores de 5 cm sea quirúrgico, ya sea por técnica abierta o laparoscópica(9).

AGRADECIMIENTO

Al Dr. Fragachan y al Dr. Chuki, de la Unidad de Hipertensión del Hospital Universitario de Caracas, por la revisión realizada del tema y sus sugerencias.

REFERENCIAS BIBLIOGRÁFICAS

1. Romero P, Bordallo A, Enríquez P, Amat M, Ariño J, Armañanzas E et al. Incidentalomas: mielolipoma suprarrenal derecho y suprarrenal ectópica asociado a coleditirosis. Consideraciones diagnósticas y terapéuticas. *Cir Esp* 1994; 56: 518-522. [[Links](#)]
2. Nova E, López C, Fernandez JC, Llorens FJ, García F. Mielolipoma adrenal sintomático: a propósito de dos casos. Revisión de conjunto. *Actas Urol Esp* 1989; 13: 347-351. [[Links](#)]
3. Castiñeiras J, López A, Vilches J, Cabello P. Mielolipoma suprarrenal: aspectos diagnósticos y terapéuticos. *Actas Urol Esp* 1991; 15: 73-77. [[Links](#)]
4. Herrero JA, Méndez S, Romero Y, Quijano P, Acebal J, Bojanini B et al. Mielolipoma adrenal: un nuevo caso. *Arch Esp Urol* 1992; 45: 1040-1042. [[Links](#)]
5. Rao P, Kenney PJ, Wagner BJ, Davidson AJ. Imaging and pathologic features of myelolipoma. *Radiographics* 1997; 17: 1373-1385. [[Links](#)]
6. Cermeño B, Peña JJ, Campo E, Martínez C, Lamiquiz A, Vitores JM, Errasti J. Mielolipoma suprarrenal. *Cir Esp* 1998; 63: 469-471. [[Links](#)]
7. Pfister C, Thoumas D, Frauquet I. [Diagnostic and therapeutic approach of angiomyolipoma]. *Prog Urol* 2002; 12(1): 108-113. [[Links](#)]
8. Gomez Garcia I, Sanz Mayayo E, Allona Almagro A, Ruiz Rubio JL, García-Cosío Piqueras M et al. [Extrarenal retroperitoneal angiomyolipoma: bibliography review and report of a new case]. *Arch Esp Urol* 2004; 57(4): 434-7. [[Links](#)]

9. Szlavik R, Horanyi J, Tihanyi T, Bukovacz R, Darvas K. Laparoscopic adrenalectomy. New experiences. Acta Chir Hung 1999; 38(2): 209-11. [[Links](#)]

Edificio del Decanato, Oficina 50 P.B., Ciudad Universitaria, Caracas D.C, Venezuela. Apartado Postal 76333, El Marqués, Caracas.

Tlfs: (0212) 5619871 (0414) 2634154 Fax: (0212) 3214385

 e-Mail

velascom@cantv.net