



[Revista de la Facultad de Medicina](#)

versión impresa ISSN 0798-0469

RFM v.27 n.2 Caracas jun. 2004

Gastrectomía total con reconstrucción esófago-yeyuno anastomosis término-lateral por cáncer gástrico con máquina autosuturadora

G Benítez¹, A París², R Saade³, F Obregón⁴, E García⁴, R Scorzza Q⁵ y E Nakhal⁶.

¹ Profesor Agregado, Facultad de Medicina. Escuela Luis Razetti. Servicio de Cirugía III.

² Profesor Titular, Facultad de Medicina. Escuela Luis Razetti. Servicio de Cirugía III.

³ Profesor Instructor Interino, Facultad de Medicina. Escuela Luis Razetti. Servicio de Cirugía III.

⁴ Residente de tercer año Cirugía General. Facultad de Medicina. Escuela Luis Razetti Servicio Cirugia III.

⁵ Profesor Instructor Interino, Facultad de Medicina. Escuela Luis Razetti. Servicio de Cirugía III.

⁶ Profesor Instructor, Facultad de Medicina. Escuela Luis Razetti. Servicio de Cirugía III.

RESUMEN: Se presentan los casos de pacientes con diagnóstico de cáncer gástrico de trece años de cirugía, a los cuales se les realizó gastrectomía total con esófago-yeyuno anastomosis término-lateral en Y de Roux con el uso de máquina autosuturadora, como técnica simplificada, segura y efectiva en el manejo de esta patología. Entre 1991 y 2004 se operaron 13 casos. Diez pacientes masculinos (76,9%) y tres pacientes femeninos (23,1%), con una edad promedio de 65,07 años. Diez (10) pacientes presentaron adenocarcinoma gástrico (ADC) del tercio superior (76,92%), uno (1) del tercio medio (7,69%), una (1) paciente con linfoma gástrico (7,69%) y un (1) paciente tuvo ADC de esófago secundario a esófago de Barrett (7,69%). La mortalidad en el postoperatorio tardío ocurrió en dos pacientes (15,38%) por complicaciones respiratorias. La sobrevida osciló entre 22 días y 13 años, siendo en promedio de 24,13 meses. La sobrevida a los 2 años fue de 46,15 % y de 7,69% a los 5 años.

Palabras Clave: Gastrectomía total, esófago-yeyunostomía en Y de Roux, resección transhiatal (RT).

ABSTRACT: The aim of this study is to present thirteen years of gastric surgery in patients with diagnosis of gastric cancer. Operated by total gastrectomy with terminal-side esophagojejunostomy Y Roux using circular stapler as simplify, secure and effective technique for management of this pathology. Between 1991 and 2001 thirteen patients were operated. Ten male (76,9%) and three female patients (23,1%). The median age was 65,07 years. Ten patients (10) had adenocarcinoma (ADC) of fundus (76,92%), one (1) of gastric body (7,69%), one patient (1) with gastric lymphoma (7,69%) and one patient with Barrett's esophagus (7,69%). Postoperative late mortality happened in two patients (15,38%) for respiratory complications. The range of survival was 22 days – 13 years, the mean was 24,13 months. The two years survival was 46,15% and five years 7,69%.

Key Words: Total gastrectomy, Esophagojejunostomy Y Roux, Transhiatal resection (TH).

Fecha de Recepción: 15/04/2004 Fecha de Aprobación: 12/07/2004

Servicios Personalizados

Revista

Artículo

Indicadores

Links relacionados

Compartir

Otros

Otros

Permalink

INTRODUCCIÓN

La tendencia de complicaciones por la dehiscencia de la esófago-yeyuno anastomosis es temida, a pesar de haber disminuido notablemente en los últimos años^(1,2,3).

Se reporta un descenso en la mortalidad postoperatoria en las series más grandes publicadas^(4,5,6,7,8,9,10,11), en donde los cirujanos asiáticos, son aquellos con mayor número de casos.

El seguimiento de estos pacientes a largo plazo ha reportado datos importantes acerca de la evolución postoperatoria, como lo expresa Siewert y Bailey^(12,13), este último con una serie prospectiva a 10 años con 50% de morbilidad y 10% de mortalidad. La interposición de yeyuno a manera de bastón en la anastomosis, se comporta en el tiempo como un pequeños reservorio, retardando el paso del bolo alimentario, contribuyendo a mejorar la calidad de vida de los pacientes como lo reporta Stier y Feith⁽¹⁴⁾. Estos últimos resultados aportan relevancia a nuestro trabajo.

PACIENTES Y TÉCNICA QUIRÚRGICA

Pacientes hospitalizados en el Servicio de Cirugía III y en el Instituto Clínico La Florida, del año 1991 al 2004 con diagnóstico de adenocarcinoma gástrico confirmado en estómago, en la unión esófago-gástrica y en esófago de Barrett, sin evidencia de enfermedad loco-regional evidente o metástasis a distancia, en estadios I y II de la enfermedad, según la AJCC⁽¹⁵⁾.

Todos los pacientes fueron evaluados por especialistas en nutrición y se encontraban en condiciones clínicas estables al momento de la cirugía.

La rutina preoperatorio consistió en:

1. Estudio endoscópico superior con toma de muestra para biopsia de la o las lesiones sospechosas.
2. Estudio de tránsito radiológico contrastado de esófago-estómago-duodeno.
3. Ecosonograma abdominal.
4. Tomografía tóraco-abdominal con contraste.
5. Radiografía de tórax.

Se realizó en todos los casos abordaje de la cavidad abdominal a través de incisión media supra e infraumbilical y se utilizó la vía transhiatal para la resección esofágica^(9,10,11). Se realizó esófago-yeyuno anastomosis en "Y" de Roux término-lateral con máquina de autosutura circular cortante, de 25 mm, en 11 casos, de 28 mm, en 1 caso y de 29 mm, en 1 caso (Marcas U.S. Surgical Corp.[®] y Ethicon[®]), ([Figura 1](#) y [Figura 2](#)).

Figura 1 MÁQUINA CIRCULAR CORTANTE

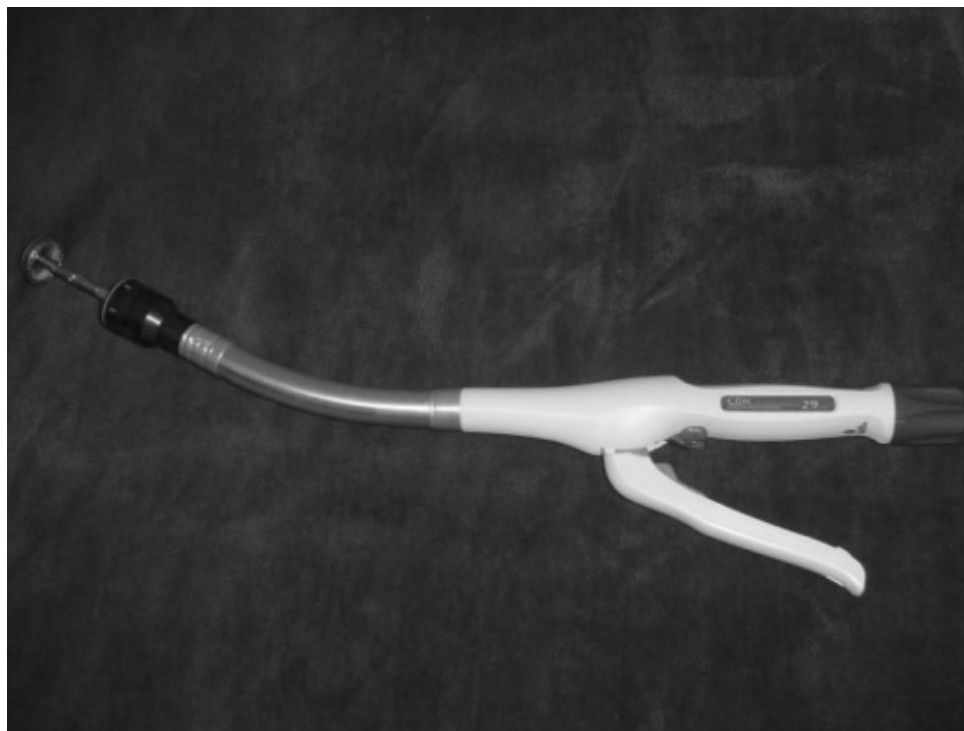

Figura 2
DETALLE DEL CABEZAL Y EL YUNQUE



TÉCNICA QUIRÚRGICA

La rutina quirúrgica fue:

- 1.Laparotomía media supra e infraumbilical con exploración de la cavidad abdominal.
- 2.Colocación de dilatador esofágico de mercurio N° 40 HURST.
- 3.Gastrectomía total con resección N1 con cierre del muñón duodenal en dos planos.
- 4.Disección y dilatación del hiato esofágico vía transhiatal (TH).

5. Realización de yeyunoanastomosis en "Y" de Roux término-lateral en dos planos, antecólica a 60-70 cm, del ángulo de Treitz.

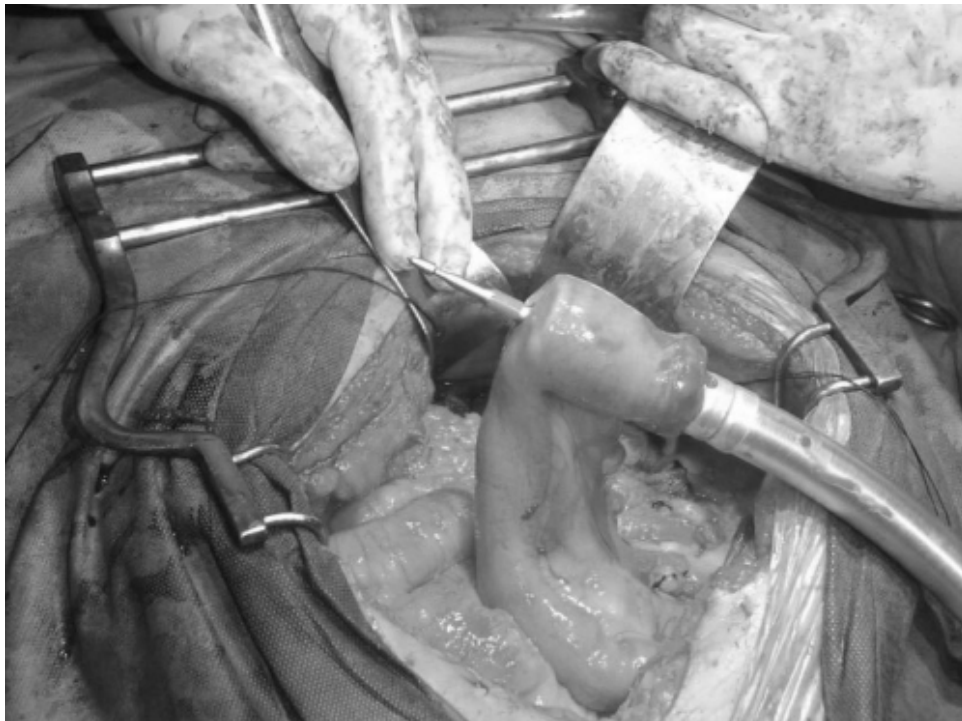
6. Corte congelado de la pieza reseçada para verificar márgenes libres de lesión.

7. Colocación cuidadosa del yunque de la máquina de autosutura en extremo esofágico, anudado con jareta de sutura prolene 2-0.

8. Se coloca la máquina autosuturadora a través de la luz del yeyuno que asciende y se atraviesa con la punta giratoria (**Figura 3**). Revisando en todo momento la adecuada vascularización del yeyuno y se acopla con el yunque esofágico, hasta afrontar estos dos órganos, realizando la transección. Se verifican los anillos de tejido cortados por la máquina y se comprueba su integridad, grosor y simetría.

9. Se cierra el extremo abierto del bastón de yeyuno de forma manual o con máquina lineal cortante y se fija con puntos de sutura al diafragma.

Figura 3
COLOCACIÓN DE MÁQUINA A TRAVÉS DE YEYUNO



RESULTADOS

Se operaron 13 casos entre los años 1991 y 2004, 10 pacientes masculinos y 3 pacientes femeninos (**Gráfico 1**), diez (10) pacientes presentaron adenocarcinoma gástrico (ADC) del tercio superior (76,92%), uno (1) del tercio medio (7,69%), una (1) paciente con linfoma gástrico (7,69%) y un (1) paciente tenía ADC de esófago secundario a esófago de Barrett (7,69%), (**Gráfico 2**). En el caso del paciente de esófago de Barrett hubo necesidad de realizar toracotomía izquierda debido a que la lesión se encontraba a 6 cm por encima de la unión cardioesofágica, una vez que los bordes de resección fueron positivos para tumor al corte congelado, siendo la anastomosis vía transhiatal (TH) técnicamente difícil y riesgosa.

Gráfico 1
DISTRIBUCIÓN POR SEXO DE PACIENTES INTERVENIDOS EN EL HOSPITAL UNIVERSITARIO DE CARACAS Y EN EL INSTITUTO CLÍNICO LA FLORIDA ENTRE 1991 Y 2004

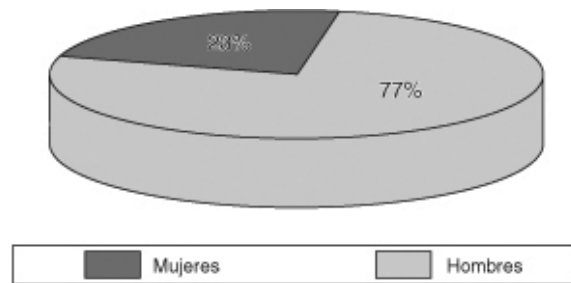
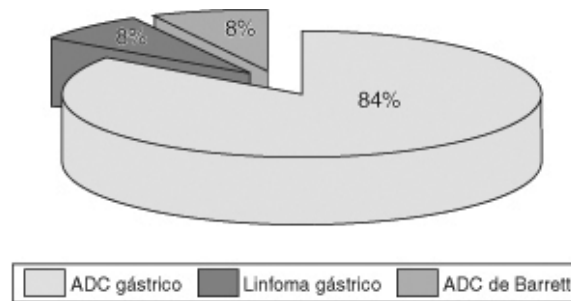


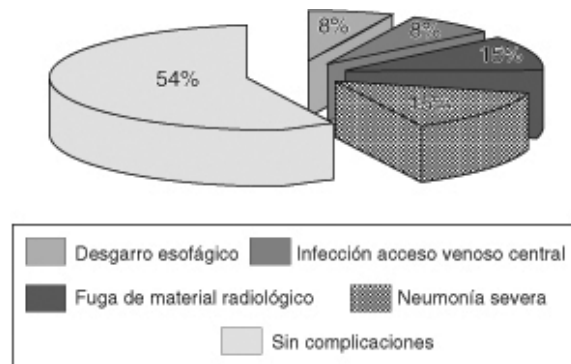
Gráfico 2
DISTRIBUCIÓN DE LAS PATOLOGÍAS DE BASE DE ACUERDO AL TIPO HISTOLÓGICO



Se reportan 3 complicaciones inherentes a la anastomosis esófago-yeyuno (23,07%):

1. Desgarro longitudinal del esófago al momento de usar la máquina circular cortante de 28 mm, suturado en la misma dirección del desgarro, sin complicaciones posteriores.
2. Dehiscencia parcial de la anastomosis esófago-yeyuno en dos pacientes evidenciado por clínica y radiología con contraste al 5to y 7mo día de evolución postoperatoria tratados médicamente con evolución satisfactoria, ([Gráfico 3](#)).

Gráfico 3
DISTRIBUCIÓN DE PACIENTES SEGÚN LAS COMPLICACIONES POSTOPERATORIAS



Las complicaciones médicas postoperatorias fueron (23,07%):

1. Infección de piel en sitio de colocación de vía central al 2do, día.
2. Neumonía severa en dos pacientes, uno de ellos complicado con sepsis de punto de partida respiratorio.
3. Ambos ingresaron a unidad de terapia intensiva, falleciendo a los días 22 y 30 del postoperatorio, ([Gráfico 3](#)).

La mortalidad en el postoperatorio tardío ocurrió en dos pacientes (15,38%) por complicaciones respiratorias. Después de un seguimiento de 13 años, la supervivencia osciló entre 22 días y 13 años, siendo en promedio de 24,13 meses. La supervivencia a los 2 años fue de 46,15% y de 7,69% a los 5 años. Uno de los pacientes falleció por causa no relacionada con el cáncer a los tres años del postoperatorio.

DISCUSIÓN

A pesar de que el carcinoma de esófago es poco frecuente en el hemisferio occidental, ha habido un incremento en la incidencia del adenocarcinoma en la unión esófago-gástrica, en el esófago distal y en el tercio superior del estómago⁽¹⁷⁾.

Existe un incremento en la incidencia de adenocarcinoma relacionado a metaplasia intestinal y esófago de Barrett en comparación con el carcinoma de células escamosas⁽¹⁸⁾. Nuestros resultados se comparan con otras series publicadas en relación a la proporción de hombres y mujeres afectados^(19,20), con una media de edad algo superior a las de estas series.

Dentro de las dos variantes de resección esófago-gástrica, la transhiatal (TH) y transtorácica (TT)^(16,19,22), se realizó la anastomosis término-lateral con un bastón de yeyuno, lo cual es más rápida y fácil con el uso de máquinas de autosutura circular cortante, con lo cual se disminuye las complicaciones quirúrgicas postoperatorias inmediatas⁽²³⁾. Se ha demostrado en trabajos con series grandes de pacientes, que la interposición yeyunal es viable⁽²⁴⁾, en contraposición con una serie venezolana que se acompañó de elevada mortalidad⁽²⁵⁾. Otros autores como Takeshita⁽⁷⁾, han demostrado que el uso de máquinas autosuturadoras es confiable y reduce la mortalidad, como en nuestro caso, sin embargo hay que recalcar que este tipo cirugía siempre se asocia a una elevada morbilidad operatoria^(9,16).

La sobrevida reportada en nuestra serie es comparable a la reportada por Siewert⁽¹¹⁾, siendo menor en aquellos pacientes de estadios avanzados.

La realización de la gastrectomía total es fundamental en el control local de la enfermedad y es de suma importancia el seguimiento de estos pacientes, al igual que el uso de terapia adyuvante radiante o farmacológica para mejorar la sobrevida de los mismos.

REFERENCIAS BIBLIOGRÁFICAS

1. Bardini R, Asolafi M, Rulo A, Bonavina L, Basseggio S, Peracchia A. Anastomosis. *World J Surg* 1994; 18: 373-78. [[Links](#)]
2. Ruiz E, Payet C, Montalbetti JA, Celis J, Payet E, Berrospi F, Chavez I, Young F. [Postoperative morbidity and in-hospital mortality of gastrectomy due to gastric Adenocarcinoma: a report of 50 years]. *Rev Gastroenterol Peru* 2004; 24(2): 197-210. [[Links](#)]
3. Stein HJ, Feith M, Siewert JR. Cancer of the esophagogastric junction. *Surg Oncol* 200; 9: 35-41. [[Links](#)]
4. Zhang DW, Cheng GY, Huang GH, Zhang RG, Xiang YL, Mao YS et al. Operable squamous esophageal cancer: current results from the east. *World J Surg* 1994; 18: 347-54. [[Links](#)]
5. Law S, Fok M, Wong J. Risk analysis in resection of squamous cell carcinoma of the esophagus. *World J Surg* 1994; 18: 339-46. [[Links](#)]
6. Fok M, Law S, Wong J. Operable esophageal carcinoma. Current results from Hong Kong. *World J Surg* 1994; 18: 355-60. [[Links](#)]
7. Takeshita K, Ashikawa T, Tani M, Saifo N, Muruyama M, Sunagawa M et al. Clinic pathologic features of gastric cancer infiltrating de lower esophagus. *World J Surg* 1994; 18: 428-432. [[Links](#)]
8. Watson A. Operable esophageal cancer. Current results from the west. *World J Surg* 1994; 18: 361. [[Links](#)]
9. Zhang XF, Huang CM, Lu HS, Wu XY, Wang C, Guang GX, Zhang JZ, Zheng CH. Surgical treatment and prognosis of gastric cancer in 2613 patients. *World J Gastroenterol* 2004; 10(23): 3405-8. [[Links](#)]
10. Tian J, Wang XD, Chen ZC. Survival of patients with stomach cancer in Changle city of China. *World J Gastroenterol* 2004;10(11): 1543-6. [[Links](#)]
11. Siewert JR, Feith M, Werner M, et al. Adenocarcinoma of the esophagogastric junction: results of surgical therapy based on anatomical/topographic classification in 1002 consecutive patients. *Ann Surg.* 200; 232: 353-

361. [[Links](#)]

12. Siewert JR, Peiper HJ. Clinical results of esophagealjejunoplication: A special reconstructive procedure after total gastrectomy. Surg Gastroenterol 1982; 1: 55. [[Links](#)]

13. Bailey SH, Bull DA, Harpole DH et al. Outcomes after esophagectomy: a ten years prospective cohort. Ann Torac Surg 2003; 75(1): 217. [[Links](#)]

14. Stier A, Feith M, Weigel C, Schwaiger M, Heidecke C, Stein H. Scintigraphic evaluation of jejunal interposition after distal esophageal resection for early Barrett's carcinoma. World J Surg. 2003; 27: 1047-51. [[Links](#)]

15. Beahrs OH, Henson DE, Huttel RVP, Kenedy BJ (eds.) American Joint Committee on Cancer: Manual of staging of cancer. Fourth edition. JB Lippincott Company. Philadelphia, 1993. [[Links](#)]

16. Benítez Pérez G, Mata Benítez A y col. Leiomioma de esófago. Presentación de un caso. Rev Fac Med 1990; 13(2): 114-17. [[Links](#)]

17. Orringer MB, Marshall B, Iannettoni MD. Transhiatal esophagectomy: clinical experiences and refinements. Ann Surg 1999; 230: 392. [[Links](#)]

18. Vizcaíno AP, Moreno V, Lambert R, Lambert R, Parkin DM. Time trends incidence of both major histologic types of esophageal carcinomas in selected countries. Int J Cancer 2002; 99: 860. [[Links](#)]

19. Karl R, Schreiber R, Bourware D, Baker S, Coppola D. Factors affecting morbidity , mortality, and survival in patients undergoing Ivor Lewis esophagogastrectomy. Ann Surg 2000; 231(5): 635-47. [[Links](#)]

20. Uravic M, Petrosic N, Depolo A, Tomse Z, Rubinic M, Dobrila-Dintinjana R et al. Transhiatal esophagectomy of the esophagus our ten years of experience. Zentralbl Chir 2002; 127: 956. [[Links](#)]

21. Cariati A, Casano A, Campagna A, Cariati E, Peschio G. Prognostic factors influencing morbidity and mortality in esophageal carcinoma. Rev Hosp Clin Fac Med Sao Paulo 2002; 57: 201. [[Links](#)]

22. Hulscher JB, Sandick J, Deboer A, Wijnhoven B, Dijssen J, Fockens P et al. Extended transthoracic resection compared with limited transhiatal resection for Adenocarcinoma of the esophagus. N Engl J Med 2002; 347: 1662. [[Links](#)]

23. Ranzato R, Fiamingo P, Veroux M, D'Amico DF. The radical treatment of gastric carcinoma. Minerva Chir 2004; 59(5): 471-7. [[Links](#)]

24. Gúzman TF, Morales GD, Torres J et al. Cirugía esofágica. Experiencia en el hospital universitario de Maracaibo. Rev Venez Cir 2002; 54(2): 91-96. [[Links](#)]

25. García Gutiérrez A. Sustituciones esofágicas. Rev Venez Cir 1989; 42(2): 283-98. [[Links](#)]

Edificio del Decanato, Oficina 50 P.B., Ciudad Universitaria, Caracas D.C, Venezuela. Apartado Postal 76333, El Marqués, Caracas.

Tlfs: (0212) 5619871 (0414) 2634154 Fax: (0212) 3214385



velascom@cantv.net