



[Revista de la Facultad de Medicina](#)

versión impresa ISSN 0798-0469

RFM v.26 n.1 Caracas ene. 2003

CÁNCER DE TROMPA DE FALOPIO REPORTE DE UN CASO CLÍNICO

G Benítez P¹, R Saade², R Scorzza Q³ y E Vassallo⁴.

¹ Médico Especialista en Cirugía General. Profesor Asistente y Coordinador del Postgrado Cátedra de Clínica y Terapéutica Quirúrgica "C". Servicio de Cirugía 3. Hospital Universitario de Caracas.

² Médico Residente del 2do año del Post grado de Cirugía General. Cátedra de Clínica y Terapéutica Quirúrgica "C". Servicio de Cirugía 3. Hospital Universitario de Caracas.

³ Médico Especialista en Cirugía General. Adscrito al Servicio de Cirugía 3. Coordinador del Área Quirúrgica. Hospital Universitario de Caracas.

⁴ Médico Residente Asistencial. Cátedra de Clínica y Terapéutica Quirúrgica "C". Servicio de Cirugía 3. Hospital Universitario de Caracas.

RESUMEN

Se reporta el caso de una paciente de 51 años de edad, con cuadro clínico de dolor abdominal de varios días de evolución, acompañado de náuseas, vómitos y diarrea, sangrado genital posmenopáusico, con antecedente de ooforectomía izquierda por LOE de 8 cm de diámetro realizada hace 9 años, y varias hospitalizaciones por obstrucción intestinal.

Conclusión: La clínica del Cáncer de Trompa de Falopio es variable y puede confundirse con otros cuadros abdominales, por lo que un minucioso interrogatorio y un buen examen físico, así como exámenes de laboratorio e imagenológicos, nos orientan al diagnóstico de las patologías ginecológicas que presenta nuestra población.

Palabras Clave: Dolor abdominal, Sangrado postmenopáusico, Obstrucción intestinal, Adenocarcinoma de trompa de falopio.

ABSTRACT

A case of a 51 year old female patient who complaints of abdominal pain starting several days ago, with nausea, vomiting, diarrhea and postmenopausal genital bleeding. She has a surgical record of left ooforectomy for an 8 cm. solid tumor 9 years ago, and several admittances for intestinal obstruction.

Outcome: Clinical presentation of Fallopian Tubes Cancer is variable and may be confusing with several other abdominal cases. Therefore an exhaustive interrogatory and physical exam, with lab and image tests is a helpful guide in the diagnosis of gynecological pathologies in our population.

Key Words: Abdominal pain, Postmenopausal bleeding, Intestinal obstruction, Fallopian tubes adenocarcinoma.

Servicios Personalizados

Revista

SciELO Analytics

Artículo

Artículo en XML

Referencias del artículo

Como citar este artículo

SciELO Analytics

Traducción automática

Enviar artículo por email

Indicadores

Links relacionados

Compartir

Otros

Otros

Permalink

INTRODUCCIÓN

El Adenocarcinoma de Trompa de Falopio constituye una patología ginecológica de presentación muy rara. La incidencia mundial reportada en la literatura es de menos del 1% de todos los casos de cáncer ginecológico. Sin embargo, debido a la fisiopatología que origina la lesión a nivel de las trompas, hace que el cuadro clínico originado, pueda ser fácilmente confundido con otras patologías ginecológicas de origen obstructivo e infeccioso. La correcta aproximación al paciente, desde el punto de vista de la evaluación integral, hace que el porcentaje de falsos diagnósticos sea cada vez menor, considerando que en la mayoría de los casos, el diagnóstico definitivo de las lesiones neoplásicas es hecho por el patólogo.

PRESENTACIÓN DE CASO

Historia clínica

Fecha de ingreso: 20/ 10/2001

Motivo de consulta: Dolor Abdominal.

Enfermedad actual: Se trata de paciente femenina de 51 años de edad con antecedente de ooforectomía izquierda por tumor sólido de 8 cm de diámetro hace 9 años quien consulta por presentar, desde hace tres días aproximadamente, dolor abdominal difuso, tipo cólico, de moderada intensidad, sin irradiarse, sin atenuantes ni exacerbantes, concomitantemente aumento de volumen del abdomen, ausencia de evacuaciones y expulsión de flatos, acompañado de vómitos alimentarios. Se decide su ingreso para su evaluación y conducta.

Antecedentes personales:

- Ooforectomía izquierda hace 9 años por tumor sólido.
- Apendicectomía, no precisa fecha.
- Hipertensión arterial moderada, diagnosticada hace 18 años, tratada con Atenolol 50 mg/día, y diuréticos cuyo nombre y dosis no precisa.

Examen funcional:

- Menarquia a los 11 años, reglas 5/30, primera relación sexual a los 18 años, menopausia a los 48 años. Sangrado genital de un años de evolución aproximadamente tratada con Valerato de estradiol y Acetato de Ciproterona (Climene®), IIG, IIP
- Hábito intestinal 1 vez/día, ausencia de evacuaciones desde hace tres días.

Examen físico:

- Paciente en regulares condiciones generales, afebril, hidratada, orientada en tiempo, espacio y persona. Presión arterial: 130/86 mmHg, F.C.: 89 x¹, Frecuencia Ventilatoria 17 x¹.
- Abdomen: Abundante panículo adiposo, distendido, doloroso a la palpación superficial. Ruidos hidroaereos ausentes. Dolor a la percusión de la Fosa Iliaca derecha, e hipogastrio con signos de irritación peritoneal. No visceromegalias ni hernias.
- Ginecológico: Vagina normo térmica, hipotónica. Colpocistocele grado I, colporectocele grado I. Cuello largo, central, O.C.E permeable al pulpejo del dedo, sangrado a través del O.C.E. escaso, rojo rutilante. Útero en AVF de aprox. 10 cm. de longitud. Fondos de saco vaginales libres.
- Rectal: Dentro de límites normales.

Exámenes paraclínicos de laboratorio al ingreso:

- Hb: 11,0 g/dl
- Leucocitos: 21.900/mm³
- Neutrófilos: 90,7%
- Linfocitos: 2,5%
- Plaquetas: 309.000/mm³
- Glicemia 116mg/dl
- LDH: 268 UI/L

Impresión diagnóstica:

- Obstrucción Intestinal Baja
- Sangrado Genital Post Menopáusico

NOTA OPERATORIA

Diagnóstico preoperatorio: Obstrucción Intestinal Baja.

Intervención Indicada: Laparotomía Ginecológica Exploradora.

Hallazgos:

- Líquido purulento 300 ml
- Absceso tubo-ovárico bilateral (derecho perforado)
- Adherencias peri-uterinas.
- Ausencia de ovario izquierdo.
- Brida a 40 cm del asa fija.

Procedimiento:

- Drenaje del líquido purulento por aspiración
- Aderenciólisis roma e instrumental
- Histerectomía abdominal total + salpingooforectomía derecha + salpingectomía izquierda. Capitonaje de cúpula vaginal y Colpopexia a los ligamentos redondos.
- Se libera brida.

Diagnóstico post-operatorio: Absceso tuboovárico bilateral (derecho roto).

Examen macroscópico:


- Lesión Ocupante de Espacio que oblitera parcialmente la luz de la misma, ([Figura 2](#)).

Examen microscópico:

- Trompa Uterina Derecha: Adenocarcinoma seroso, papilar, moderadamente diferenciado, infiltrante con invasión linfática y extensas áreas de necrosis, ([Figura 1](#)).
- Útero: Cuello Uterino con metaplasma escamosa, madura e inmadura del epitelio endocervical. Cervicitis crónica reagudizada con ulceración. Cambios coilocíticos sugestivos de infección con Virus de Papiloma Humano. Quistes de Naboth.
- Endometrio: Proliferación hipoestrogénica.
- Ovario derecho: Cuerpo albicans. Ooforitis superficial.
- Trompa Uterina Izquierda: Salpingitis crónica. Hidátide de Morgagni.
- Referido como restos de Ovario izquierdo: Biopsia Adenocarcinoma seroso Papilar metastático. No se reconoce parénquima ovárico.
- Epiplón: Peritonitis crónica reagudizada moderada con necrosis y hemorragia.

Diagnóstico histológico: Adenocarcinoma de trompa uterina derecha.

Figura 1**LÁMINA HISTOLÓGICA
TROMPA UTERINA DETALLE MICROSCÓPICO**

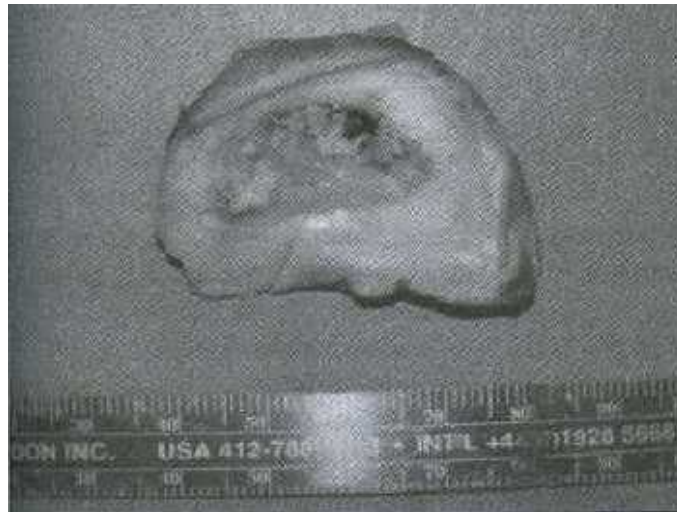

Aumento 40 x. Extensa lesión hacia el lado derecho de la imagen.

Muestra Proveniente de la pieza operatoria procesada en el Instituto Anatomopatológico de la Universidad Central de Venezuela. Nov. 2001.

Figura 2

**CORTE MACROSCÓPICO
TROMPA UTERINA. DETALLE MACROSCÓPICO CORTE TRANSVERSAL**



Se aprecian cambios en la luz. Muestra Proveniente de la pieza operatoria procesada en el Instituto Anatomopatológico de la Universidad Central de Venezuela. Nov. 2001.

DISCUSIÓN

El Adenocarcinoma de Trompa de Falopio constituye una patología ginecológica de presentación muy rara. La incidencia mundial reportada en la literatura es de menos del 1% de todos los casos de cáncer ginecológico. Sin embargo, debido a la fisiopatología que origina la lesión a nivel de las trompas, hace que el cuadro clínico originado, pueda ser fácilmente confundido con otras patologías ginecológicas de origen obstructivo e infeccioso. La correcta aproximación al paciente, desde el punto de vista de la evaluación integral, hace que el porcentaje de falsos diagnósticos sea cada vez menor, considerando que en la mayoría de los casos, el diagnóstico definitivo de las lesiones neoplásicas es hecho por el patólogo.

AGRADECIMIENTOS

Especial agradecimiento al personal de Historias Médicas del Hospital Universitario de Caracas por su valiosa ayuda, sin la cuál, no hubiese sido posible la búsqueda y recopilación de los datos utilizados en la presente revisión.

REFERENCIAS BIBLIOGRÁFICAS

1. Benedit JL, Bender H, Jones H, et al: FIGO Staging classification and clinical practice guidelines in the management of Gynecological Cancers. Int. J. Gynecol Obstet 2000; 70: 209-262. [[Links](#)]
2. Twenty-third Volume of FIGO Annual report on the Results of Treatment in Gynecological Cancer. J Epidemiol Biostat, 1998; 3(1). [[Links](#)]
3. Twenty-third Volume of FIGO Annual report on the Results of Treatment in Gynecological Cancer. J Epidemiol Biostat, 2001; 6(1). [[Links](#)]
4. Pecorelli S, Benedet JL, Creasman WT, et al: FIGO Staging of Gynecologic Cancer. 1994-1997 FIGO Committee on Gynecologic Oncology. International Federation of Gynecology and Obstetrics. Int J Gynaecol Obstet 1999; 64: 5-10. [[Links](#)]
5. Rincón Morales F. Cáncer Primario de las Trompas de Falopio (Revisión de la literatura nacional y presentación de un caso). Rev Obstet Ginecol Venez 1983; 43: 43-50. [[Links](#)]
6. Erminy, RA. Carcinoma primario de trompa de Falopio asociado a embarazo ectópico tubarico. Revista Venezolana de Cirugía. 1986; 39(3): 122-126 [[Links](#)]

Edificio del Decanato, Oficina 50 P.B., Ciudad Universitaria, Caracas D.C, Venezuela. Apartado Postal 76333, El Marqués, Caracas.

Tlfs: (0212) 5619871 (0414) 2634154 Fax: (0212) 3214385



velascom@cantv.net