



UNIVERSIDAD CENTRAL DE VENEZUELA
FACULTAD DE MEDICINA
COORDINACIÓN DE ESTUDIOS DE POSTGRADO
PROGRAMA DE ESPECIALIZACIÓN EN DERMATOLOGÍA Y
SIFILOGRAFÍA
HOSPITAL UNIVERSITARIO DE CARACAS

DERMATOSIS NEONATALES

Trabajo Especial de Grado que se presenta para optar al título de
Especialista en Dermatología y Sifilografía

Liliana Da Freitas De Andrade

Tutor: Ana María Sáenz de Cantele

Caracas, Abril de 2016

Ana María Sáenz
Tutor

MaryCarmen Ferreiro
Director del Curso

Roseisela García
Coordinador del Curso

Orangel Alva
Asesor Metodológico

Orangel Alva
Asesor Estadístico

Dedicatoria

A Dios, por haberme permitido llegar hasta este punto y haberme dado salud para lograr mis objetivos.

A mi esposo, Tomás Ignacio, quien ha sido mi pilar de apoyo durante los últimos diez años, quien supo lidiar con mi dedicación al postgrado y a este proyecto. Te amo.

A mi hijo, Tomás Antonio, y a mi próximo retoño, José Ignacio, esto es por y para ustedes, los amo.

A mis padres, Helena y Antonio (QEPD) por ser la base fundamental en todo lo que soy, mi educación, tanto académica, como de la vida, por su incondicional apoyo.

A mis hermanas, Ivet y Evelyn, por todo su cariño y colaboración; a mi cuñados, Norma, Freddy, Orangel y Adua, y a mi suegra, Mercedes, por su ayuda y consejos.

A mis profesores de postgrado, gracias por ser nuestras guías, cada uno de ustedes deja una huella especial en mi.

A mis compañeras de año, Marlene y Astrid, juntas logramos superar las adversidades. A mis compañeras de postgrado: Andreína, Martyer, Gilda, Lorena, Angélica, Morelyz, Perla, Liliana, María Carolina, Sandra, Maryann y Angie, mil gracias por todo el aprendizaje y los momentos compartidos.

A mi tutora, la Dra Sáenz, por sus ideas, comentarios y correcciones. Por impulsarnos a ser cada día mejores.

ÍNDICE

RESUMEN	1
INTRODUCCIÓN	3
MÉTODOS	38
RESULTADOS	41
DISCUSIÓN	43
REFERENCIAS	49
ANEXOS	61

RESUMEN

DERMATOSIS NEONATAL

Liliana Da Freitas, C.I. 17.147.138. Sexo: Femenino, E-mail: dafreitasliliana@gmail.com. Telf: 0412-2411526/0212-2424324. Dirección: Carretera vieja Petare-Santa Lucía. Urb. Terrazas de Guaicoco, Mariche, Edo Miranda. Curso de Especialización en Dermatología y Sifilografía

Las dermatosis neonatales constituyen trastornos cutáneos frecuentes, siendo la mayoría de ellas de carácter benigno y autolimitado. Otras en cambio, pueden estar relacionadas con manifestaciones tempranas de patologías sistémicas. Objetivo: Determinar la prevalencia de las diferentes dermatosis encontradas en pacientes hospitalizados en la unidad de neonatología del Hospital Universitario de Caracas. Materiales y métodos: se observaron las dermatosis presentes en neonatos que ingresaron en el servicio de neonatología del Hospital Universitario de Caracas, entre septiembre de 2014 y septiembre de 2015. Se determinó la prevalencia de las dermatosis neonatales encontradas en medidas porcentuales, y su posible relación con características neonatales, maternas y obstétricas. Resultados: De 287 neonatos evaluados, el 99,65% tenía al menos una lesión cutánea. Todos fueron recién nacidos a término, evaluados entre el día 0 y 5 de vida, con peso acorde a edad, de sexo masculino (63,06%), fototipo IV (75,26%) que nacieron por parto vaginal (63,41%). 96,17% presentaron lesiones benignas (descamación fisiológica 37,28%; hiperplasia sebácea 34,15%; hipertrichosis transitoria difusa 28,22%), marcas del nacimiento 79,09% (mancha mongólica 57,14%; mancha salmón 38,68%), lesiones traumáticas 19,85% (caput succedaneum 19,16%). 3 pacientes tuvieron lesiones patológicas: aplasia cutis, ictiosis y malformación venosa-linfática. No se encontraron diferencias estadísticamente significativas en cuanto a la distribución de variables según sexo y fototipo (según Fitzpatrick). Conclusiones: se encontró una alta prevalencia de dermatosis neonatales. Las lesiones con significado patológico se encontraron en 1,05% de los neonatos a término evaluados.

PALABRAS CLAVE: dermatosis neonatal, lesiones transitorias del recién nacido, lesiones congénitas, lesiones traumáticas del recién nacido.

ABSTRACT

NEONATAL DERMATOSES

Neonatal dermatoses are common skin disorders, most of them being benign and self-limiting. Others, however, may be related to systemic diseases. Objective: To determine the prevalence of dermatoses found in patients hospitalized in the neonatal unit of the University Hospital of Caracas. Methods: we observed the dermatoses present in the neonatal unit, between September 2014 and september 2015, registering them in a database. The prevalence of neonatal dermatoses, expressing them as a percentage measures and their possible relation to neonatal, maternal and obstetric characteristics was determined. Results: Of 287 neonates evaluated, 99.65% had at least one skin lesion. All were term infants, assessed between day 0 and 5 of life, with weight according to age, male (63.06%), skin type IV (75.26%) born by vaginal delivery (63.41 %). 96,17% had benign lesions (physiological desquamation 37.28%, sebaceous hyperplasia 34.15%, transient diffuse hypertrichosis 28.22%), birth marks 79.09% (Mongolian spot 57.14%, salmon patch 38,68%) and traumatic injuries 19.85% (19.16% succedaneum caput). 3 patients had pathological lesions: aplasia cutis, ichthyosis and venous-lymphatic malformation. No statistically significant differences in the distribution of variables by sex and skin type (according to Fitzpatrick) found. Conclusions: A high prevalence of neonatal dermatosis were found. The lesions with pathological significance were found in 1.05% of term infants evaluated.

KEY WORDS: Neonatal dermatoses, transient lesions of the newborn, congenital lesions, traumatic lesions of the newborn.

INTRODUCCIÓN

Las alteraciones cutáneas son muy comunes en el recién nacido. Diversos estudios demuestran que prácticamente la totalidad de ellos presentan alguna forma de lesión cutánea, la mayoría de carácter benigno y autolimitado⁽¹⁾. Una gran variedad sólo se presentan en el periodo neonatal y tienen una evolución limitada a las primeras semanas o meses de vida. En algunos casos las características raciales y étnicas podrán determinar variaciones en las manifestaciones y en la incidencia de algunas de estas lesiones⁽²⁾. También son relativamente frecuentes las anomalías del desarrollo cutáneo, como es el caso de los senos y tragos auriculares, que en algunas ocasiones están asociadas a afectación extracutánea, por lo que es importante su identificación oportuna⁽¹⁻³⁾.

Se han descrito en algunos casos lesiones asociadas a partos prolongados, uso inapropiado de fórceps o complicaciones de cesárea. También es relativamente común la observación de las llamadas “marcas de nacimiento”, que comprende desde diversos hamartomas hasta lesiones vasculares. La evolución va desde fenómenos transitorios sin repercusión, hasta anomalías cutáneas permanentes que pueden relacionarse con complicaciones o enfermedades sistémicas, lo que amplía el abanico de dermatosis que pueden estar presentes en el período neonatal⁽³⁾.

Planteamiento y delimitación del problema

¿Cuáles son las dermatosis presentes en neonatos sanos ingresados en el Servicio de Neonatología del Hospital Universitario de Caracas entre septiembre de 2014 y septiembre de 2015?

Justificación e importancia

Existen varios estudios en la literatura mundial que evalúan la prevalencia de las dermatosis neonatales. La escasez de trabajos nacionales que analicen la frecuencia de estos trastornos cutáneos, hace que el estudio de las lesiones en

los neonatos sanos hospitalizados en esta institución tenga vital importancia para nuestra especialidad. Debemos conocer cuál es su prevalencia para ser capaces de reconocerlas, evitando un diagnóstico erróneo y pruebas o tratamientos innecesarios que generen aún más ansiedad en los padres y/o en los pediatras que nos consulten. Resulta complejo comparar y extrapolar los resultados de los distintos trabajos a nuestra realidad, debido a la influencia de las características propias del territorio donde se realiza la serie (climáticas, socio sanitarias o étnicas), y a variaciones en el período de exploración, en los criterios de inclusión de neonatos y en la terminología empleada.

Por ser un estudio descriptivo, no se requieren de mayores herramientas que las empleadas en la práctica diaria dermatológica (es decir, la historia clínica, un examen físico minucioso, una cámara fotográfica, dermatoscopio y, de requerirlo la situación, previo consentimiento informado de la madre, realización de biopsia, raspado de piel o toma de muestras de pelo), además de contar con especialistas para verificar la adecuada identificación de las dermatosis presentes en estos neonatos, lo que lo hace un estudio factible por no depender de otros institutos ni personal humano.

Antecedentes

Farhana et al⁽⁴⁾ realizaron en Bélgica un estudio prospectivo transversal en un total de 1000 recién nacidos en un hospital de la localidad en el período de noviembre 2007 a mayo 2009, para evaluar la prevalencia de dermatosis neonatal. Los cambios fisiológicos de la piel observados en orden de frecuencia fueron hiperplasia sebácea (89,4%), perlas de Epstein (89,1%), mancha mongólica (84,7%), hiperpigmentación de los nudillos (57,9%), línea negra (44,5%), hipertrichosis (35,3%), acrocianosis (30,9%), eritema tóxico neonatal (23,2%), pubertad en miniatura (13,3 %), descamación fisiológica (10,8 %), vérnix caseosa (7,7%) y milia cristalina (3%). Las marcas de nacimiento en orden descendente de frecuencia fueron manchas salmón (20,7%), hoyuelo

sacral (12,8%), nevus melanocítico congénito (1,9 %) y manchas de café con leche (1,3%)⁽⁴⁾.

Monteagudo et al⁽⁵⁾ estudiaron la prevalencia de las dermatosis neonatales en 994 neonatos de una localidad española, encontrando que el 99,4%, presentaban alguna lesión cutánea. El 99,2% y el 72% tenían lesiones cutáneas transitorias y marcas de nacimiento respectivamente. Las 5 más prevalentes fueron: hiperplasia sebácea en el 75% de los neonatos, mancha salmón en el 64,2%, hipertrichosis en el 59%, callo de succión labial en el 54% y quiste palatino en el 53,7%⁽⁵⁾.

En Turquía, Gokdemir et al⁽⁶⁾ evaluaron en un período de 6 meses a 572 recién nacidos en un hospital universitario de su región. Relacionaron edad gestacional, sexo y modalidad de parto con la presencia de diferentes dermatosis. Reportan que 90,7% de los neonatos presentaban al menos una dermatosis, siendo las más prevalentes (en orden decreciente): perlas de Epstein (58,76%), hiperplasia sebácea (48,45%), descamación fisiológica (31,29%), milia (27,1%), mancha mongólica (20,1%), lanugo (13,99%) y eritema tóxico neonatal (13,29%). Encontraron una diferencia estadísticamente significativa en los siguientes casos: aparición de milia e hiperplasia sebácea en las pacientes de sexo femenino; las perlas de Epstein y la hiperplasia sebácea fueron menos prevalentes en recién nacidos post-término y el eritema tóxico neonatal se relacionó con parto por cesárea⁽⁶⁾.

Ferahbas et al⁽⁷⁾ realizaron un estudio prospectivo transversal durante 10 meses en Erciyes, Turquía para determinar la frecuencia de dermatosis fisiológicas y patológicas en pacientes hospitalizados en la unidad de neonatología institucional. De 650 neonatos, 4,3% no tenían hallazgos dermatológicos al momento del examen físico. Las dermatosis más frecuentes fueron: xerosis/descamación (39,5%), hiperplasia sebácea (31,8%), eritema tóxico neonatal (30,9%), mancha salmón (19,2%), mancha mongólica (13,2%),

cutis marmorata (10,6%), callo de succión (10,3%), miliaria (8,5%), hipertrichosis (7,8%), y dermatitis (irritativa, seborreica o del pañal en 2.1%)⁽⁷⁾.

Moosavi et al ⁽⁸⁾ realizaron un estudio prospectivo, transversal, durante 1 año, de dermatosis en 1000 neonatos consecutivos de 48 horas de edad hospitalizados en Ahvaz, Irán. Encontraron alta prevalencia de manchas mongólicas (71,3%), perlas de Epstein (70,2%), hiperplasia sebácea (43,7%), manchas salmón (26,2%), hipertrichosis (25,7%), eritema tóxico neonatal (11,1%), milia (7,5%), descamación fisiológica (1,9%), hemangioma (1,3%) y miliaria (1,3%). No encontraron diferencia estadísticamente significativa según sexo ni edad gestacional⁽⁸⁾.

Marco teórico

I. La piel del recién nacido

La piel del recién nacido desempeña un papel fundamental en la transición desde el medio acuático intrauterino al aéreo extrauterino. Es esencial en la protección mecánica e inmunológica, la termorregulación y el mantenimiento de la función barrera que evita las pérdidas insensibles de líquidos corporales. En el neonato sano la piel está cubierta por lanugo, pelo fino normalmente no pigmentado, y por una sustancia oleosa blanco-amarillenta denominada vérnix caseosa, que al desprenderse, deja ver una la piel moderadamente seca característica del recién nacido⁽¹⁾.

En función de la edad gestacional, destaca en el neonato a término (37-42 semanas de gestación) una piel rosada, en el pretérmino o prematuro (menos de 37 semanas de gestación) delgada y en el postérmino (más de 42 semanas) una llamativa descamación al nacimiento ⁽²⁾.

Existen diferencias estructurales entre la piel de los adultos y los neonatos a término y prematuros. La piel del recién nacido a término está preparada para

adaptarse a un ambiente aéreo. Sin embargo, la del pretérmino está adaptada para una homeostasis en un medio húmedo ⁽¹⁾.

Neonato a término

En el neonato a término la epidermis, los anexos cutáneos y la unión dermoepidérmica están completamente formados. Sin embargo, la red de crestas interpapilares está menos desarrollada que en el adulto, y la cohesión dermoepidérmica es más vulnerable a los pequeños traumatismos. La diferencia principal entre la piel del recién nacido y del adulto reside en la dermis, que en el primero es más fina, posee fibras colágenas de menor tamaño y fibras elásticas inmaduras, y tiene las estructuras vasculares y nerviosas desorganizadas. Las glándulas sudoríparas ecrinas son normales aunque relativamente ineficaces en el control de la temperatura corporal ⁽³⁾.

La secreción sebácea es elevada durante el primer mes de vida debido a la estimulación por los andrógenos maternos. Entre otros factores, el riesgo elevado de toxicidad derivada de la absorción de sustancias a través de la piel se debe al aumento de la proporción entre superficie y volumen corporal de los recién nacidos. El número de melanocitos es similar, pero la producción de melanina está disminuida y, por tanto, la pigmentación cutánea es menor. Al nacer la superficie cutánea presenta un pH alcalino, que se acidificará rápidamente durante los primeros días de vida ⁽⁹⁾.

Neonato pretérmino

En los neonatos pretérmino todas las capas de la piel, epidermis, dermis y tejido celular subcutáneo, son más delgadas. A mayor prematuridad menor competencia de la función barrera de la piel. La maduración de la piel se acelera tras el nacimiento, la mayoría de los niños prematuros tienen una protección cutánea plena a las dos o tres semanas de vida posnatal ⁽¹⁾.

Debido al menor grosor del estrato córneo aumenta la pérdida transepidérmica de agua y existe riesgo de deshidratación hipernatrémica. Hay

una mayor fragilidad cutánea por tener la unión dermoepidérmica menos fibrillas de anclaje y hemidesmosomas. Además, los mecanismos vasculares de vasodilatación y vasoconstricción son poco eficaces, tienen una menor capa de grasa subcutánea y las glándulas sudoríparas ecrinas no son funcionales. Todo esto dificulta su capacidad termorreguladora. También está aumentado el riesgo de toxicidad secundaria a la absorción percutánea de sustancias aplicadas tópicamente⁽¹⁾.

La dermis está compuesta de fibras de colágeno más pequeñas y de fibras elásticas de menor tamaño, inmaduras y escasas. El proceso de acidificación de la superficie cutánea dura varias semanas, y los lípidos y los péptidos antimicrobianos no son completamente funcionales al nacer, provocando ambos factores una importante deficiencia en la inmunidad innata⁽¹⁰⁾.

Así que la piel inmadura de los neonatos prematuros contribuye al aumento de la morbilidad perinatal, ya que juega un papel importante en el equilibrio hidroelectrolítico y la homeostasis térmica. Además, la inmadurez cutánea genera fragilidad, facilita la infección e incrementa el riesgo de toxicidad secundaria a la absorción percutánea, por lo que es esencial extremar las precauciones durante su manipulación y cuidado⁽¹¹⁾.

Neonato postérmino

En el neonato postérmino, la piel es laxa y seca, por lo que puede tener un aspecto apergaminado. El cabello es abundante y las uñas pueden ser largas. La severidad de los signos clínicos está relacionada con el grado de insuficiencia placentaria, que se agravan con el cursar del tiempo. Las manifestaciones clínicas de los neonatos fueron clasificadas por Clifford en 3 estadios:

1. Primer estadio (hasta aproximadamente 7 días después del término): cráneo con avanzada osificación, talla superior a la normal, escaso panículo adiposo, ausencia de vérnix caseoso, piel seca, apergaminada y descamada, uñas largas y quebradizas, cabello abundante, expresión despierta y observadora, trastornos del sueño.
2. Segundo estadio (aproximadamente 14 días después del término): características del primer estadio con coloración amarillo-verdosa de la piel, las uñas y el cordón umbilical.
3. Tercer estadio (aproximadamente 21 días después del término): características del segundo estadio con coloración amarillo brillante de la piel, uñas y cordón umbilical, gran descamación y delgadez extrema ⁽¹²⁾.

II. Lesiones cutáneas benignas transitorias del recién nacido

La piel del recién nacido es fundamental en la transición de un ambiente acuoso a otro de predominio aéreo. Presenta un estrato córneo relativamente delgado, ausencia del patrón de crestas dérmicas y de fibrillas de colágeno bien desarrolladas dentro de la dermis papilar, una composición distinta de la grasa subcutánea y una inmadurez del sistema vascular cutáneo. Debido a la inmadurez de los componentes cutáneos aparecen una serie de reacciones cutáneas específicas de las primeras semanas de vida ⁽¹³⁾.

Es importante reconocer estas lesiones cutáneas benignas transitorias para evitar la realización de pruebas y tratamientos innecesarios, y no causar ansiedad en los padres. Su prevalencia puede experimentar importantes diferencias en función del grupo racial o de la edad gestacional del neonato. Estas no deben ser confundidas con infecciones o signos indicadores de enfermedades internas o genéticas ⁽¹⁴⁾.

Acné neonatal

En el acné que afecta a infantes se observan comedones, pápulas inflamatorias y pústulas, generalmente limitadas a la cara. Afecta hasta al 20%

de neonatos, siendo más frecuente en varones. En el neonato estas lesiones se desarrollan por estimulación hormonal de las glándulas sebáceas, que no han involucionado a su estado infantil de inmadurez, probablemente debido a la acción de los andrógenos suprarrenales y gonadales, tanto de origen endógeno como materno. Se ha descrito una predisposición genética. Estas lesiones pueden formar parte de la “pubertad precoz en miniatura del neonato” que incluye hiperplasia sebácea, hiperpigmentación de genitales externos, secreción vaginal e hipertrofia de glándulas mamaria. Debe diferenciarse de erupciones acneiformes por aplicación de sustancias oclusivas o por ingesta de medicación materna con hidantoína o litio. Suele resolverse de forma espontánea ⁽¹⁵⁾.

Acrocianosis

Los neonatos, sobre todo los prematuros, presentan una gran inestabilidad vasomotora cutánea. La exposición al frío induce vasoconstricción que condiciona la congestión venosa en regiones acrales responsable de la coloración azul violácea de las manos y los pies denominada acrocianosis. Mejora rápidamente tras el calentamiento y disminuye con el paso de los días ⁽²⁾. Esta lesión es más pronunciada en hipotermia, policitemia u otros síndromes de hiperviscosidad. Se debe evitar su confusión con las equimosis o con la cianosis central o generalizada. Esta última puede ser indicativa de problemas respiratorios o cardiovasculares, pero en ella la lengua también adopta un tono azulado ⁽¹⁶⁾.

Ampolla de succión

Las ampollas por succión son causadas por la succión intensa in útero. Están siempre presentes al nacer, y no se asocian a otras alteraciones. Estas ampollas suelen ser flácidas, serosas, con un tamaño entre 5 y 20 mm y rodeadas de piel de apariencia normal. Las localizaciones características son el borde radial del antebrazo, muñeca, mano, dorso del pulgar e índice de mano, y ocasionalmente los pies. Las lesiones pueden ser unilaterales o bilaterales y simétricas. Cuando las ampollas rompen se aprecian erosiones superficiales

lineales u ovales⁽¹⁷⁾. Ayuda a confirmar el diagnóstico la observación del neonato succionando de forma intensa las áreas afectadas. Incluso en ecografías fetales ya se puede detectar esta tendencia. Las lesiones desaparecen sin tratamiento específico en unos días o semanas⁽¹⁸⁾. El diagnóstico diferencial incluye enfermedades de pronóstico muy distinto como los procesos infecciosos, dermatosis ampollares congénitas, lupus eritematoso neonatal, mastocitosis, incontinencia pigmentaria, melanosis pustulosa neonatal transitoria y lesiones secundarias a los traumatismos perinatales⁽¹⁹⁾.

Callo de succión labial

El callo de succión labial, también llamado cojinete de succión, se manifiesta como una zona oval edematizada o engrosada en la zona media del labio. Cuando es congénito puede indicar una succión vigorosa in útero⁽²⁰⁾. Su aparición posterior al nacimiento es más frecuente en neonatos de fototipos V-VI con lactancia materna. Involucionan de forma espontánea unas semanas después de nacer o tras suspender la lactancia^(20,21).

Coloración en arlequín

Trastorno vasomotor benigno y transitorio en el que la mitad longitudinal del cuerpo adopta una coloración eritematosa con blanqueamiento simultáneo de la otra mitad, demarcándose una línea muy nítida entre ambas coloraciones. En ocasiones puede ser incompleta, respetando cara y genitales. Esto puede durar de minutos a horas. No se producen cambios en las constantes vitales, tono muscular ni en la respuesta a estímulos externos. Es más frecuente en el prematuro, pero puede verse hasta en el 10% de los recién nacidos a término. No se conoce la fisiopatología de este fenómeno, pero no tiene significado patológico. No requiere tratamiento y desaparece en el curso de las tres primeras semanas de vida⁽¹⁵⁾.

Costra láctea

Se trata de unas placas descamativas en el cuero cabelludo, untuosas, de color amarillento, de tamaño y forma variables. Se observan a partir de la primera y segunda semana de vida. Asienta sobre todo en el vértex y puede extenderse hacia áreas frontales. No se acompaña de manifestaciones generales y el prurito es débil o no existe. Para algunos autores la costra láctea es considerada la forma más precoz de la dermatitis seborreica. En cuanto al tratamiento, el uso de corticoides de baja potencia y los queratolíticos siguen siendo de elección en la actualidad ⁽¹⁵⁾.

Cutis marmorata

Es la presencia de un reticulado eritemato-violáceo en el tronco y las extremidades de los neonatos, en especial de los prematuros, debida a vasoconstricción capilar causada por la inestabilidad vasomotora cutánea que aparece por exposición al frío. Desaparece con el calor. Puede persistir semanas o meses ⁽¹⁰⁾. Los casos persistentes están asociados al síndrome de Down, síndrome de Cornelia de Lange, trisomía 18 e hipotiroidismo ⁽¹⁶⁾.

Dermatitis perianal

Entre el cuarto y el séptimo día de vida, más del 4% de los neonatos presentan un eritema mayor de 4 cm de diámetro alrededor del ano y ocasionalmente exudación, erosiones o sangrado ⁽²³⁾. Es más frecuente en los prematuros y ha sido relacionado con la fórmula de leche y con un pH de las heces alterado ⁽²⁴⁾.

Descamación fisiológica

Es la descamación superficial presente en la mayoría de recién nacidos durante los primeros días de vida. Comienza en los tobillos en las primeras 24-48 horas de vida. Puede permanecer localizada, con frecuencia limitada a manos y pies, o extenderse de forma gradual. Normalmente alcanza su máxima intensidad y extensión entre el sexto y décimo día. Los neonatos postérmino ya

nacen en una fase descamativa y los prematuros no la presentan hasta pasadas 2-3 semanas. Al disminuir la vérnix caseosa aumenta tanto la maceración de la capa córnea en el útero como la pérdida de agua transepidérmica y la posterior deshidratación del estrato córneo en los primeros días de vida, lo que desencadenaría este proceso⁽²⁾. Cuando la afectación es más intensa, incluso generalizada, debe diferenciarse con algunas formas de ictiosis o con la displasia ectodérmica hipohidrótica, entidades más raras, con una historia natural y un tratamiento muy diferentes⁽²⁵⁾.

Eritema tóxico neonatal

El eritema tóxico neonatal es una dermatosis inflamatoria benigna transitoria de origen desconocido que afecta a casi la mitad de los recién nacidos a término sanos, siendo rara en el prematuro. Suele aparecer entre el primer y el cuarto día de vida y se resuelve de forma espontánea en una semana sin dejar lesiones residuales⁽²⁶⁾. Clínicamente se caracteriza por pápulas o pústulas de 1 a 3 mm sobre una base habonosa o eritematosa irregular, que pueden confluir hasta formar placas de mayor tamaño. Puede aparecer en cualquier parte de la superficie corporal salvo las palmas y las plantas. Cada una de las lesiones individuales persiste sólo unas horas, pero la erupción en conjunto permanece por días e incluso semanas⁽¹⁵⁾. En alrededor del 7-15% de los casos se asocia a eosinofilia periférica. El diagnóstico normalmente es clínico; en ocasiones se recurre a la tinción de Giemsa de la extensión del contenido de una pústula, que muestra numerosos eosinófilos^(15,26). En la actualidad es considerado una respuesta inmunitaria frente a la colonización microbiana por microflora comensal de los folículos pilosos^(27,28). En los casos atípicos debe ser diferenciado de procesos infecciosos como la infección por el virus del herpes simple, impétigo, varicela y candidiasis; y enfermedades no infecciosas como melanosis pustulosa neonatal transitoria, miliaria rubra, acropustulosis infantil, foliculitis pustulosa eosinofílica, incontinencia pigmentaria⁽¹⁸⁾, foliculitis bacteriana, impétigo ampollar, candidiasis, herpes y escabiosis. En los casos atípicos puede ser útil la biopsia de piel que demuestra vesículas

intraepidérmicas llenas de eosinófilos. No requiere tratamiento, es un proceso asintomático que desaparece de forma espontánea ⁽¹⁵⁾.

Hiperpigmentación genital

En una hiperpigmentación de la línea alba y del área genital (el escroto en los varones y los labios y vulva en las hembras), así como alrededor de las areolas o en la axila. Algunos autores lo engloban junto con ginecomastia transitoria, producción de moco vaginal, sangrado parecido a la menstruación y el agrandamiento del clítoris ⁽¹⁶⁾. Es debida a la influencia de las hormonas maternas y placentarias. Se han descrito patrones transversales de hiperpigmentación especialmente en el abdomen, sobre las líneas de flexión. El diagnóstico diferencial más importante es con la hiperpigmentación secundaria a hiperplasia suprarrenal congénita, por el aumento de la hormona corticotrópica (ACTH) debido a bloqueo enzimático de la síntesis de cortisol (hay una reactividad cruzada de los receptores de ACTH por los receptores de la hormona melanocito-estimulante) ⁽²⁹⁾.

Hiperplasia sebácea

La estimulación dentro del útero por las hormonas androgénicas de origen materno-fetal produce una hiperplasia de las glándulas sebáceas. Se manifiesta como múltiples pápulas pequeñas blanco amarillentas, de superficie lisa, foliculares, agrupadas en el dorso nasal, mejillas y la zona supralabial, todas ellas zonas de mayor densidad glandular⁽¹⁰⁾. Aparecen en casi la mitad de los recién nacidos a término, en los prematuros es menos común. Las lesiones regresan durante las primeras semanas de vida. Deben diferenciarse de los quistes miliares⁽¹³⁾.

Hipertrichosis

El lanugo es un pelo fino sin médula que está presente en el feto. Los pelos miden varios centímetros de longitud y generalmente no están pigmentados. Su crecimiento afecta toda la superficie cutánea, incluida la cara.

Normalmente este pelo se desprende alrededor de los 7-8 meses de gestación. En algunos neonatos, especialmente si son prematuros, todavía puede aparecer un lanugo difuso, más marcado en los hombros, espalda, mejillas y pabellones auriculares (hipertrichosis transitoria difusa)⁽³⁰⁾. Este pelo desaparece en las primeras semanas de vida, y es reemplazado paulatinamente por el vello corporal normal⁽³¹⁾.

No hay que confundirla con la hipertrichosis lanuginosa congénita, las formas secundarias al uso materno de determinados fármacos durante la gestación, ni con los síndromes que incluyen la presencia de hipertrichosis difusa como una de sus características, como el síndrome de Cornelia de Lange, la mucopolisacaridosis y la lipodistrofia congénita generalizada^(30,32,33).

Ictericia

En aproximadamente en el 60% de los neonatos aparece, entre las 24 y 72 horas de vida, una coloración amarillenta de las mucosas y la piel de progresión en sentido cefalo-caudal. Se observa en el 80% de los prematuros, pero son formas más tardías (el quinto día de vida) y duraderas⁽²⁾. La hipoxemia relativa de la vida intrauterina genera una policitemia en el recién nacido. Al nacer se produce una destrucción de glóbulos rojos que, asociada a una inmadurez hepática, genera un exceso de bilirrubina indirecta cuya acumulación cutánea origina la ictericia fisiológica^(29,34).

Ante la presencia de ictericia el primer día de vida o de formas persistentes (más de dos semanas) hay que descartar otras causas como las infecciones, incompatibilidad por factor Rh o AB o el síndrome de Crigler-Najjar^(2,34).

Lanugo

Pelo fino y sin médula de color claro que se distribuye por todo el cuerpo, preferentemente sobre los hombros y el tronco. Se observa mejor en los recién

nacidos de bajo peso y en prematuros, siendo reemplazado por el vello durante los primeros meses de vida. Debe diferenciarse de la hipertrichosis lanugosa congénita, en la que suele haber un antecedente hereditario, su distribución es más intensa y generalizada, además de no desaparecer precozmente ⁽³⁵⁾.

Melanosis pustulosa neonatal transitoria

Es una dermatosis benigna de origen desconocido que se manifiesta desde el nacimiento en 5% de los neonatos fototipos IV-V-VI y 0,6% de los neonatos blancos. No compromete el estado general del neonato. Se desarrolla en tres fases: al nacimiento aparecen vesiculo-pústulas superficiales sobre piel normal (sin eritema) que se rompen con facilidad en menos de 48 horas, dejando un collarite descamativo fino y finalmente aparecen máculas hiperpigmentadas residuales que pueden persistir meses ^(28,36,37). A veces, las dos primeras etapas ocurren in útero, observándose sólo las máculas hiperpigmentadas. Suele afectar la frente, área retroauricular, mentón, nuca, espalda, manos y pies, pero pueden afectar cualquier parte de la superficie corporal. La tinción de Giemsa muestra neutrófilos con escasos eosinófilos, sin bacterias ⁽³⁶⁾. Hay lactantes que presentan de forma simultánea un eritema tóxico neonatal y una melanosis pustulosa neonatal transitoria, y otros una erupción con solapamiento de las características histológicas y clínicas de ambas entidades. Ferrándiz et al ⁽³⁸⁾ acuñaron el término pustulosis neonatal transitoria estéril para agrupar ambos procesos. Consideran la melanosis pustulosa neonatal transitoria una forma precoz del eritema tóxico neonatal ⁽³⁸⁾. No requiere tratamiento ⁽¹⁵⁾.

Milia (millium)

Es un conjunto de pápulas de color blanco perlado o amarillento de 1 a 2 mm de diámetro que aparecen en mejillas, frente y mentón y afectan al 40% de los neonatos a término. Se trata de pequeños quistes epiteliales llenos de queratina, obteniéndose al ejercer presión un material parecido a diminutas perlas blancas, formado esencialmente por restos de queratinocitos ⁽²⁸⁾.

Cuando afecta a la mucosa oral se denomina perlas de Epstein o nódulos de Bohn. Las primeras son pequeñas lesiones quísticas presentes en el 85% de los recién nacidos, ubicadas en el rafe mediopalatino y en la unión del paladar duro y blando, y las segundas se localizan en los bordes alveolares. La milia se resuelve espontáneamente en un mes. Las pápulas de Epstein pueden tardar varios meses en desaparecer ⁽¹⁵⁾.

El diagnóstico diferencial incluye las pustulosis neonatales y la hiperplasia de las glándulas sebáceas, en las que las pápulas son más pequeñas (en punta de alfiler), más amarillentas, con un componente eritematoso y contienen lípidos sebáceos. Ocurren por estimulación androgénica materna del folículo pilosebáceo y se resuelven espontáneamente en las primeras semanas de vida. No requiere tratamiento ⁽¹⁵⁾.

Miliaria

Describe un grupo de enfermedades caracterizadas por la obstrucción del conducto ecrino; dependiendo del nivel de obstrucción se divide en miliaria cristalina, rubra o profunda⁽¹⁰⁾. La miliaria cristalina o sudamina es la forma más superficial y más frecuente en el período neonatal, aunque es excepcional antes del cuarto día de vida. En ella la obstrucción ductal es subcórnea o intracórnea, y se caracteriza por vesículas de 1-2 mm de diámetro de contenido claro, que suelen afectar frente y cuero cabelludo. Las vesículas son muy frágiles, se rompen y se eliminan de forma espontánea en pocas horas o con la simple limpieza⁽¹³⁾. La miliaria rubra (o “sarpullido por calor”) consiste en pequeñas pápulas eritematosas y agrupadas que suelen localizarse en los pliegues cutáneos y en áreas cubiertas por ropa. Es secundaria a una obstrucción más profunda y va acompañada de inflamación. La miliaria profunda es una erupción papular-pustulosa ligeramente eritematosa que se origina en la porción dérmica del conducto ecrino. No se observa generalmente en niños ⁽¹⁵⁾.

Se cree que se debe a la acumulación del sudor en los conductos ecrinos obstruidos, que acaba produciendo la disrupción del conducto glandular (favorecido por la inmadurez de la glándula en el neonato) y la acumulación intraepidérmica de la secreción. Los recién nacidos tienen una dotación completa de glándulas ecrinas que se distribuyen con mayor densidad con el crecimiento. Es probable que la temperatura ambiental elevada (meses de verano, climas cálidos o incubadora), fiebre o fototerapia contribuyan a su patogenia. La aplicación de emolientes oclusivos puede exacerbar esta erupción. El diagnóstico diferencial incluye cuadros infecciosos como el herpes simple y el impétigo ampollar^(13,23).

Necrosis de la grasa subcutánea

Es un trastorno infrecuente del tejido adiposo que ocurre en el recién nacido a término sin otra enfermedad de base. Las lesiones suelen manifestarse en las dos primeras semanas de vida y pueden ser únicas o múltiples; se trata de nódulos hipodérmicos indurados, de superficie lobulada que tienden a aparecer en las áreas que poseen almohadillas adiposas (mejillas, nalgas, espalda, brazos y muslos). La piel que los cubre suele tener una coloración eritematosa o violácea, aunque puede ser normal y con el tiempo pueden dar lugar a calcificaciones y a drenaje con posterior cicatrización⁽¹⁵⁾.

El estado general del paciente acostumbra a ser bueno aunque pueden observarse hipercalcemia que a veces es sintomática, dando lugar a irritabilidad, náuseas y vómitos; pudiendo aparecer trombocitopenia, hipoglucemia y trastornos neurológicos⁽¹⁵⁾.

La causa de la necrosis grasa subcutánea en el recién nacido se cree que está en relación con una lesión isquémica secundaria a traumatismos obstétricos, asfixia intrauterina e hipotermia. La necrosis y la inflamación pueden estimular la producción local de 1,25-dihidroxitamina D3, que sería la causa de la hipercalcemia⁽¹⁵⁾.

En la mayoría de los casos el proceso es autolimitado cediendo en semanas o meses. Los casos no complicados no requieren tratamiento; para reducir la cicatrización algunos autores recomiendan la aspiración cuidadosa con aguja si existen zonas fluctuantes. Se debe controlar la aparición de hipercalcemia durante las seis primeras semanas de vida y si aparece debe realizarse tratamiento con furosemida e hidratación. Puede ser necesario limitar la ingesta de calcio y vitamina D; y administrar corticosteroides sistémicos ⁽¹⁵⁾.

Palidez

El neonato postérmino tiene la piel más pálida, pero la presencia de este signo también puede representar asfixia, anemia, shock o edema⁽²⁾. La causa más frecuente de anemia neonatal es la anemia fisiológica. Esta se inicia a los 3 días de vida, antes en los prematuros, y dura 2-3 meses⁽³⁷⁾. Existen otras muchas causas de anemia como la hemorragia fetoplacentaria, la rotura esplénica o hepática, el cefalohematoma o las infecciones. En el síndrome de transfusión intergemelar, debido al paso de sangre de uno a otro, se produce una gran discrepancia en los niveles de hemoglobina, dando lugar a importantes diferencias de color al nacer, uno aparece con palidez y otro con rubor^(2,39,40).

Quiste gingival

Los quistes alveolares o gingivales son quistes solitarios o múltiples, blanco-amarillentos, de 0,5 - 3 mm de diámetro, localizados en las crestas alveolares, en especial en la región anterior de la arcada maxilar⁽⁴¹⁾. Su diagnóstico se confirma mediante la eliminación del contenido de queratina tras una pequeña incisión. No todos están presentes en el momento del nacimiento, algunos aparecen durante el período neonatal. Su presencia causa angustia a los familiares y son motivo frecuente de consulta; por ello, debe explicarse su naturaleza benigna con resolución en los primeros meses de vida⁽⁴²⁾. No deben ser confundidos con los dientes congénitos, el 95% dientes deciduos (sobre todo incisivos centrales mandibulares) que erupcionan en una etapa temprana⁽⁴³⁾.

Quiste miliar

Los quistes miliares primarios congénitos son quistes asintomáticos y variables en número (de aislados a varios cientos). Suelen localizarse en la cara (frente, mejillas, nariz y mentón), cuero cabelludo, la zona superior del tronco y extremidades superiores. Originados en el infundíbulo folicular, la razón de su elevada prevalencia al nacimiento es desconocida. Los quistes miliares de la areola, los de la línea transversa nasal y los orales se consideran variantes en función de su localización. Normalmente no requieren tratamiento y desaparecen en los primeros meses de vida^(44,45).

Hay casos familiares de quistes numerosos y persistentes sin ninguna patología asociada. Sin embargo, ante esta presentación o una distribución inusual interesa descartar algunas genodermatosis como el síndrome de Bazex-Dupre-Christol, síndrome orofaciocigital tipo I, ausencia de dermatoglifos con hipohidrosis palmoplantar y síndrome de Rasmussen⁽⁴⁴⁻⁴⁶⁾.

Quiste palatino

Los quistes orales más frecuentes, que aparecen en más de la mitad de los neonatos, son los situados en el rafe medio del paladar, en la zona de unión entre el paladar blando y el paladar duro. Se originan a partir de tejido epitelial atrapado durante la embriogénesis, en las zonas de fusión de los distintos componentes del paladar⁽³⁷⁾. La mayoría desaparece de forma espontánea en los primeros 5 meses de vida por degeneración (la pared del quiste se fusiona con el epitelio oral) o por su ruptura hacia la cavidad oral^(41,43).

Ránula

Es una forma infrecuente de mucocele que resulta de la obstrucción, imperforación o atresia del conducto de las glándulas salivales submaxilar o sublingual. La lesión se ubica específicamente en el piso anterior de la boca, presentando una retención quística mucosa que se confirma con el examen histopatológico. Es necesaria para su resolución la intervención quirúrgica⁽⁴¹⁾.

Rubor generalizado (eritema neonatorum)

El exceso de hemoglobina en los primeros días de vida produce en muchos recién nacidos un rubor generalizado⁽¹³⁾. A esto se añade el eritema secundario a la vasodilatación de los capilares cutáneos, quizás relacionado con una disminución del tono simpático presente al nacer⁽²⁹⁾. Desaparece a las 24-72 horas⁽²⁸⁾.

Vérnix caseosa

Durante el último trimestre de la gestación, el feto está envuelto en una sustancia blanco-amarillenta, húmeda y grasienta, denominada vérnix caseosa. Al nacimiento, puede cubrir toda la superficie corporal o acumularse sólo en la espalda y los pliegues (sobre todo los inguinales). Habitualmente, los prematuros poseen menos vérnix caseosa que los recién nacidos a término, y los posmaduros incluso pueden no tenerla. Entre pocas horas y varios días después de nacer empieza a secarse y se desprende espontáneamente⁽⁴⁷⁾. Surge como combinación de la secreción de las glándulas sebáceas, la descamación superficial de la epidermis y el lanugo desprendido. Está compuesta fundamentalmente de agua (80,5%), lípidos (10,3%) y proteínas (9,1%)⁽⁴⁸⁾. En el útero es importante para evitar las infecciones y la maceración cutánea causada por el líquido amniótico, y facilita el paso a través del canal de parto. En los primeros días de la vida extrauterina permite la adaptación cutánea al ayudar a la termorregulación, la hidratación y la protección frente a hongos y bacterias, actuando como antioxidante y manteniendo el equilibrio del pH. Ayuda a la curación de las heridas y facilita la colonización de la piel por bacterias no patógenas⁽⁴⁷⁻⁴⁹⁾. En caso de sufrimiento fetal puede teñirse de color amarillo-marrón al contactar con el meconio. El color amarillo refleja una enfermedad hemolítica o un recién nacido postérmino. El olor es un signo de sepsis neonatal⁽⁴⁷⁾.

III. Dermatosis congénitas

Tradicionalmente han sido divididas en vasculares y pigmentadas, pero pueden originarse de muchos de los componentes cutáneos como melanocitos, vasos capilares o linfáticos, epidermis, glándulas sebáceas, folículos pilosos, colágeno y fibras elásticas o musculares⁽¹²⁾. Estas lesiones cutáneas congénitas varían considerablemente en cuanto a su prevalencia, aspecto e importancia. Algunas se asocian con una mayor frecuencia de malignidad y otras son marcadores cutáneos de enfermedades sistémicas y síndromes genéticos. Pueden no ser evidentes al nacer, apareciendo al cabo de semanas o meses^(50,51).

Algunas desaparecen con la edad y otras son persistentes. Con el tiempo, los melanocitos producen más pigmento y esto resalta las diferencias entre las zonas normales y las anomalías hiperpigmentadas o hipopigmentadas⁽⁵⁰⁾. La inestabilidad vasomotora fisiológica neonatal genera rubor generalizado, acrocianosis y cutis marmorata, y puede hacer más dificultosa la detección y la diferenciación de lesiones vasculares como la mancha salmón, la mancha en vino de Oporto y los precursores de un hemangioma infantil⁽³⁹⁾.

Hemangioma infantil

Los hemangiomas infantiles son tumores vasculares benignos presentes en el 1-3% de los recién nacidos, pero que aparecen predominantemente en los primeros meses de vida. Así, en los niños de un año de edad la prevalencia aumenta al 5-10%^(52,53). En aproximadamente la mitad de los casos al nacer ya se aprecia un precursor, como máculas pálidas, telangiectasias rodeadas de un área de palidez, eritema leve o lesión similar a un hematoma⁽⁵⁴⁾. Muestran una predilección por la cabeza. En más del 50% de los casos es la variedad superficial, también llamada hemangioma en fresa, clínicamente caracterizada por ser un tumor de superficie lobulada y de color rojo vivo intenso. Presenta dos fases, una inicial proliferativa en los primeros meses, seguida de otra involutiva de duración variable^(51,54). Su frecuencia es mayor en neonatos blancos, de sexo femenino, prematuros, de bajo peso y nacidos de madres sometidas durante la

gestación a una biopsia de vellosidades coriónicas⁽⁵⁵⁾. Las lesiones segmentarias pueden asociarse a anomalías extracutáneas, incluidos el disrrafismo espinal, las anomalías genitourinarias y el síndrome de PHACE (malformación en la fosa posterior del cerebro, hemangioma de gran tamaño en cara y anomalías arteriales, cardíacas y oculares). En las formas múltiples el riesgo de hemangiomas extracutáneos es mayor. Pueden ser difíciles de diferenciar de otros tumores vasculares o de la miofibromatosis infantil, fibrosarcoma y rabdomyosarcoma⁽⁵¹⁾.

Malformaciones vasculares

Malformaciones venosas

Las malformaciones venosas son malformaciones vasculares de flujo lento ya presentes al nacimiento, aunque no siempre evidentes. Se dividen en superficiales o profundas, y localizadas, multicéntricas o difusas. Pueden afectar la piel, la mucosa, el tejido celular subcutáneo o estructuras más profundas^(56,57). La cabeza y el cuello son las localizaciones más frecuentes, especialmente la cavidad oral, la lengua y la región orofaríngea. Tienen un color azulado característico, son blandas al tacto y no presentan aumento de temperatura en la superficie ni frémito. No desaparecen de forma espontánea. Deben ser diferenciadas de las malformaciones glomovenosas^(57,58).

Mancha en vino de Oporto

La mancha en vino de Oporto es una malformación venular congénita que se localiza habitualmente en región facial. Ocurre en el 0,4% de los recién nacidos, normalmente de forma esporádica. Es una lesión maculosa de coloración rosada-rojiza que crece de forma proporcional al crecimiento del niño. En caso de no ser tratada persiste toda la vida. Con el tiempo va oscureciéndose, adquiriendo un tono violáceo, y un aspecto en empedrado, con hipertrofia⁽⁶⁰⁾. Pueden aparecer de forma contigua a un nevo anémico, en el

contexto de una facomatosis pigmentovascular o formar parte de síndromes complejos como el síndrome de Sturge-Weber⁽⁵⁴⁾.

Mancha café con leche

Son máculas redondas u ovals, de color parduzco uniforme, bien circunscritas, cuyo tamaño oscila desde unos pocos milímetros a 15-20 cm de diámetro. Presentes al nacimiento o a lo largo de la infancia⁽¹²⁾, pueden localizarse en cualquier lugar del cuerpo, aunque en los recién nacidos la mayoría se sitúan en los glúteos⁽⁵⁰⁾. No suelen tener trascendencia, pero en ocasiones son un marcador de ciertas enfermedades como las neurofibromatosis tipo 1 y 2, el síndrome de Watson, síndrome de McCune-Albright y el síndrome con cromosoma en anillo. El diagnóstico diferencial hay que establecerlo con distintos tipos de lesiones pigmentadas como la melanosis de Becker y el nevo melanocítico congénito^(50,59).

Mancha mongólica

Es una mácula redondeada u ovalada, mal definida, de bordes irregulares, de pocos milímetros a 20 cm de diámetro, situada generalmente en la región lumbosacra y glútea, aunque también se puede encontrar con menos frecuencia en extremidades y espalda (mancha mongólica aberrante). Tiene una coloración homogénea azul grisácea (pizarra), verdosa en las personas de piel oscura, que no se acentúa a la exploración con lámpara de Wood. Aparece al nacimiento o en las primeras semanas de vida y aumenta de tamaño en los dos primeros años. Después se atenúa y la mayoría ha regresado a los 10 años. La frecuencia varía con las razas, siendo muy frecuentes en raza afrodescendiente, asiáticos y mestizos (llegando a presentarse hasta en 80% de los neonatos). Su coloración es debida al fenómeno Tyndall. Esta melanocitosis dérmica está causada por un incompleto proceso de migración de los melanocitos desde la cresta neural a la unión dermoepidérmica^(61,62). Su importancia radica en que las formas aberrantes, persistentes, extensas o múltiples pueden ser indicadoras de ciertas enfermedades como la facomatosis pigmentovascular, gangliosidosis

GM1 tipo 1, síndrome de Hurler y síndrome de Hunter^(63,64). Fuera de la región lumbosacra podría confundirse con otras melanocitosis dérmicas como el nevo de Ota o el nevo de Ito, otras neoplasias melanocíticas benignas como la mancha café con leche o la melanosis de Becker, lesiones vasculares como las malformaciones glomovenosas o la mancha en vino de Oporto y hematomas en el contexto de un maltrato infantil^(62,65). En el nevo de Ota, la melanocitosis dérmica se encuentra distribuida en las áreas de la 1ra y 2da rama del nervio trigémino, con el frecuente compromiso de la esclerótica ipsilateral y, en ocasiones, también puede haber afectación de la mucosa nasal, oral, leptomeninges, retina e iris. En el nevo de Ito la melanocitosis dérmica se encuentra en la región del hombro, escápula, zona supraclavicular, deltoides, cuello y parte superior del brazo. Asociadas con nevus flammeus constituyen la facomatosis pigmentovascular, que obliga a descartar alteraciones esqueléticas, oculares y del sistema nervioso central ⁽²⁸⁾.

Mancha salmón o nevus telangiectásico

Es una malformación venular congénita que tiene predilección por la línea media. Es la lesión vascular más frecuente en el neonato. Recibe otras denominaciones como nevo flámeo neonatorum, nevus simplex, nevo flámeo medial, nevo de Unna, eritema de la nuca, nevo telangiectásico de la nuca, “picotazo de la cigüeña” y “beso del ángel”⁽⁶⁶⁾. Clínicamente se manifiesta como máculas, confluentes o no, irregulares, de coloración rosada o rojiza. Blanquean a la digitopresión y son más aparentes con el llanto, apnea, fiebre y cambios de la temperatura ambiental. Habitualmente son transitorias, desapareciendo en los dos primeros años de vida. Persisten cerca de la mitad de los casos cuando se localizan en la nuca y la región sacra, y un pequeño porcentaje de las glabelares⁽⁶⁷⁾. Raras veces se asocia o es manifestación de otra entidad como el síndrome de Beckwith-Wiedemann, síndrome de macrocefalia-malformaciones capilares y las formas extensas y crónicas de alopecia areata. La distinción con la mancha en vino de Oporto y el hemangioma infantil es importante dado que la historia natural y el manejo de estas entidades difieren considerablemente^(68,69).

Nevoacrómico

Es una mácula hipopigmentada de bordes netos pero irregulares. Puede adoptar una morfología redondeada u ovalada, segmentaria o seguir las líneas de Blaschko. Aparece normalmente en el tronco al nacer o durante los primeros años de vida. Aumenta de tamaño de forma proporcional al crecimiento del niño. Raras veces presenta asociadas anomalías extracutáneas⁽⁷⁰⁾. En ocasiones se confunde con el nevo anémico, el vitíligo segmentario, el mosaicismo pigmentario o las lesiones hipopigmentadas del complejo de la esclerosis tuberosa⁽⁷¹⁾.

Nevo epidérmico

El término nevo epidérmico se ha utilizado para agrupar un grupo de hamartomas de origen ectodérmico que muestran superposición clínica e histológica. El nevo epidérmico verrugoso lineal es un hamartoma benigno no organoide de queratinocitos⁽⁷²⁾. Suele aparecer durante el primer año de vida generalmente en el tronco o las extremidades. Cursa en forma de placas papilomatosas e hiperpigmentadas agrupadas o con distribución lineal siguiendo las líneas de Blaschko⁽⁷³⁾. Los pacientes con el síndrome del nevo epidérmico presentan sobre todo defectos neurológicos, oculares y musculoesqueléticos⁽⁷⁴⁾.

Nevo melanocítico congénito

Es una proliferación melanocítica benigna presente al nacimiento o en los primeros meses de vida. Excepto en la infancia temprana, donde puede crecer rápidamente, la lesión aumenta de forma proporcional al crecimiento del niño⁽⁵⁰⁾. Clínicamente suelen ser lesiones maculosas redondeadas u ovaladas, de color marrón claro homogéneo y con límites bien definidos. Con la edad pueden adquirir una mayor variabilidad en su color, oscurecerse y desarrollar pelo terminal⁽⁷⁵⁾. En función del tamaño en la edad adulta se clasifican en pequeños (menos de 1,5 cm de diámetro mayor), medianos (de 1,5 a 19,9 cm) y grandes o gigantes (igual o mayor de 20 cm). Un diámetro aproximado de 9 cm en la cabeza o 6 cm en el cuerpo de un neonato puede considerarse un nevo

melanocítico gigante⁽⁵¹⁾. Su importancia radica, especialmente los gigantes, en las implicaciones estéticas y psicológicas, en el riesgo de malignización o en su asociación a varios síndromes como la melanosis neurocutánea o el disrafismo espinal^(76,77). En el período neonatal el diagnóstico no siempre es fácil. Pueden confundirse con otras lesiones pigmentadas como la mancha café con leche, hamartoma de músculo liso, mancha mongólica, neurofibroma plexiforme o mastocitoma⁽⁵⁰⁾.

Nevo sebáceo

El nevo sebáceo de Jadassohn es un hamartoma organoide congénito, con elementos apocrinos, sebáceos, foliculares y epidérmicos, propio del cuero cabelludo y de la cara. Para algunos autores es una variedad de nevo epidérmico. Está presente en el 0,3% de los recién nacidos como un tumor alopecico amarillo-anaranjado con una superficie levemente papilomatosa de entre 1 y 10 cm de diámetro y morfología redondeada, ovalada o lineal siguiendo las líneas de Blaschko. Normalmente es una lesión aislada. Se denomina síndrome del nevo sebáceo lineal a la asociación del nevo sebáceo a manifestaciones extracutáneas como anomalías neurológicas, oculares, esqueléticas, cardiovasculares o urológicas. El diagnóstico diferencial se plantea con la aplasia cutis y los defectos de cierre del tubo neural^(72,78).

Pólipo anexial

El pólipo anexial es una lesión congénita pediculada de 1-2 mm de diámetro, de consistencia firme y superficie lisa del color de la piel normal. Suele ser una única lesión y localizarse cerca del pezón mamario^(79,80). Histológicamente se compone de estructuras anexiales (folículos pilosos, glándulas sebáceas inmaduras y glándulas ecrinas). Se desprende de forma espontánea en la primera semana de vida, aunque se ha descrito algún caso a los dos años de edad^(78,80). El diagnóstico diferencial incluye el pezón supernumerario, el trago accesorio y el fibroma péndulo⁽⁸¹⁻⁸³⁾.

IV. Lesiones cutáneas relacionadas con el parto

Debido a la inmadurez de los componentes de la piel del recién nacido, más aún en el prematuro, esta es especialmente vulnerable a las fuerzas mecánicas que se producen por las maniobras obstétricas, incluida la simple manipulación, y por el propio proceso del parto. Según el país, entre el 10% y el 15% de los partos por vía vaginal es instrumental (ventosa, fórceps o espátula). El empleo adecuado de estos procedimientos ha reducido la morbi-mortalidad neonatal al disminuir la incidencia de daños hipóxicos. En contrapartida ha aumentado de forma significativa el riesgo de lesiones mecánicas. Cuando se usa la ventosa o el fórceps, entre el 20% y el 40% de los neonatos presenta lesiones cutáneas en cuero cabelludo o área facial causadas de forma directa por el instrumental^(82,83).

Las lesiones cutáneas traumáticas secundarias al parto son uno de los indicadores de la calidad asistencial perinatal. Sin embargo, muchas son inherentes al propio proceso de parto y por tanto no evitables. Es fácil confundirlas con complicaciones derivadas de la monitorización fetal, de la amniotomía o de la episiotomía. Es importante reconocer estas lesiones cutáneas, incluidas las residuales, para evitar diagnósticos erróneos y pruebas diagnósticas innecesarias.

La localización, frecuencia y tipo de lesión no sólo dependen de la modalidad de parto. Hay muchos otros factores que aumentan su incidencia como los maternos (primiparidad y anomalías pélvicas), del parto (prolongado, extremadamente rápido o no atendido y presentación de nalgas o transversa), del feto (pretérmino, bajo peso, macrosomía y macrocefalia) y los médicos (menor experiencia o habilidad del médico)⁽⁸⁴⁻⁸⁷⁾.

Caput succedaneum

Es el edema difuso, mal delimitado, localizado en el cuero cabelludo (sobre todo en vértex) que ya es aparente al nacer o a las pocas horas de vida.

La extravasación de sangre o suero sobre el periostio se produce como consecuencia de la congestión venosa originada por la presión del útero, del cérvix y de la pared de la vagina sobre la cabeza del neonato durante un parto o un expulsivo prolongado o difícil⁽¹⁰⁾. Dado que la acumulación de líquido es externa al periostio, cruza la línea media y no está delimitado por las suturas del cráneo⁽⁸⁵⁾. A veces se acompaña de amoldamiento de la cabeza, presencia de petequias y equimosis en la superficie cutánea o una banda alopécica de 1-4 cm de anchura y de configuración anular rodeando el *caput succedaneum* (alopecia anular del cuero cabelludo)⁽⁸⁶⁾. No suele precisar tratamiento, el edema desaparece en los primeros 3 días, mientras que el amoldamiento de la cabeza puede tardar varias semanas^(87,88).

Cefalohematoma

El cefalohematoma se produce por la rotura de las venas diploicas del cráneo durante los partos prolongados o difíciles. Es una hemorragia subperióstica, que difiere clínicamente del *caput succedaneum* en que por lo general es unilateral. Suele localizarse sobre el hueso parietal, aunque hay casos en la región occipital o frontal. Si están afectados los dos parietales, los hematomas están separados en la línea media por una depresión que corresponde a la sutura interparietal. La piel suprayacente es normal⁽⁸⁹⁾. Son más frecuentes en el parto vaginal con ventosa (6-10%) que cuando se emplea fórceps (4%) o en el espontáneo (1-2%). La tumefacción puede no ser aparente hasta algunas horas o incluso días después del nacimiento. La mayoría se reabsorbe espontáneamente durante las primeras 3-8 semanas de vida. Ocasionalmente se calcifican y persisten durante meses o años⁽⁸⁸⁾. Las complicaciones son raras pero incluyen infección y, si la colección hemática es grande, anemia o ictericia que pueden necesitar transfusión o fototerapia. Se estima que un 5-25% de los casos se asocia a fracturas lineales del cráneo (hueso parietal), que habitualmente no requieren tratamiento^(30,85).

Corte

La incidencia de cortes por bisturí durante la cesárea varía según la serie del 0,7% al 1,9%. Son más comunes en presentaciones de nalgas o transversas (6%), en cesáreas de urgencia y cuando el ginecólogo tiene poca experiencia^(86,87,90). Cuando la presentación es cefálica los cortes se localizan habitualmente en la cabeza (70%), mientras que en los neonatos con otra presentación las lesiones se sitúan en la parte inferior del cuerpo (área lumbar, nalgas y extremidades inferiores)^(88,89). Normalmente los cortes son bastante largos pero muy superficiales y no tienen consecuencias permanentes. Pocas veces son profundos y requieren sutura, afectan plano óseo o muscular u otras estructuras como nervios o globo ocular⁽⁹¹⁻⁹³⁾. Los cortes también pueden ser secundarios a instrumentos como el fórceps o la espátula, u procedimientos como monitorización fetal, amniotomía o episiotomía⁽⁸⁵⁾.

Equimosis

Las petequias en la cabeza, el cuello y la parte superior del tronco se deben a la diferencia de presión existente cuando el tórax fetal atraviesa el canal del parto⁽¹⁰⁾. Es posible observar equimosis lineales localizadas en la cabeza o el tronco donde se reconozca la forma de los dedos del profesional que atiende el parto. Estas lesiones generalmente desaparecen en 2 ó 3 días⁽⁹⁴⁾. Las equimosis producidas por las maniobras obstétricas son más extensas tras un parto prolongado por desproporción cefalopélvica o cuando el feto se presenta de nalgas. Esto puede originar una hiperbilirrubinemia que precise fototerapia. Las lesiones purpúricas son muy frecuentes en los partos instrumentales⁽⁸⁷⁾.

Heridas y abrasiones

Las heridas, abrasiones, el eritema o la necrosis de la grasa subcutánea (denominadas de forma genérica como “marcas”) causadas por el fórceps son frecuentes en la cara y el cuero cabelludo. Se reconocen con facilidad por su disposición lineal y localización típica, especialmente en sienes y mejillas. Son raras las lesiones graves y en general se resuelven de forma espontánea^(86,95).

En la extracción con ventosa es frecuente la formación de lesiones en cuero cabelludo, aunque tras la introducción de copas de silicona blandas este riesgo se ha reducido. Por la adherencia de la ventosa con el cráneo se crea un “chichón” o caput succedaneum artificial, y es posible la aparición de un anillo de ampollas, erosiones o un área necrótica o alopecica. Se originan por una extracción prolongada y una pérdida brusca de tracción de la ventosa^(88,95).

V. Anomalías del desarrollo

Las anomalías del desarrollo que afectan a la piel constituyen un grupo amplio de trastornos que derivan de una morfogénesis defectuosa. Ya son aparentes en el momento del nacimiento aunque en ocasiones el diagnóstico se retrasa⁽⁹⁶⁾. Su gravedad varía desde hallazgos físicos menores aislados (polidactilia) hasta defectos potencialmente mortales (aplasia cutis). Algunas anomalías cutáneas representan marcadores de problemas extracutáneos importantes⁽⁹⁷⁾. Las lesiones localizadas en la línea media de la espalda posibilitan la detección precoz de un disrafismo espinal (apéndice sacro). En ocasiones se encuentran en el contexto de síndromes complejos polimalformativos (trago accesorio)⁽⁹⁸⁾.

Apéndice sacro

Se engloba bajo el término apéndice sacro tres entidades: el acrocordón, la pseudocola y la cola verdadera. Tienen una clínica similar, se localizan en la región sacrococcígea y son consideradas marcadores de alto riesgo de disrafismo espinal. Está indicada la evaluación radiológica antes de su intervención quirúrgica⁽⁹⁹⁾. El acrocordón es un tumor sésil o pediculado, de pequeño tamaño, de consistencia blanda y compuesto de un eje dérmico rodeado de epidermis. La pseudocola es una protrusión caudal debida a una prolongación vertebral o a elementos hamartomatosos (tejido adiposo o cartílago). La cola verdadera es poco frecuente, se trata de un apéndice rudimentario persistente que puede tener hasta 20 cm de longitud. Presenta una

zona central de tejido graso maduro, músculo, vasos sanguíneos y nervios. Puede realizar un movimiento espontáneo o reflejo^(100,101).

Hoyuelo preauricular

El hoyuelo preauricular es el resultado de la fusión incompleta del primer y segundo arco branquial. Puede heredarse de forma autosómica dominante. Se manifiesta como una pequeña depresión en el margen anterior de la parte ascendente de la extremidad del hélix. A menudo es bilateral y asintomático. Los trayectos fistulosos o los quistes a los que se puede asociar facilitan la aparición de infecciones⁽¹⁰²⁾. Normalmente es un defecto aislado, aunque puede asociarse a alteraciones genéticas como el síndrome de Goldenhar, síndrome branquiotorrenal y síndrome de ojo de gato⁽⁹⁶⁾. Su supuesta asociación con alteraciones renales y auditivas es controvertida⁽¹⁰³⁾.

Hoyuelo sacro

Los hoyuelos simples, coccígeos o sacros pequeños, consisten en depresiones pequeñas (menos de 5 mm de diámetro), localizadas en el pliegue interglúteo y a menos de 2,5 cm del borde superior del ano. Son los más frecuentes, aparecen en el 4,3% de los niños sanos. Aunque algunos autores los incluyen dentro de los marcadores de riesgo bajo de disrafismo espinal, la mayoría los consideran una variante de la normalidad^(104,105). Los hoyuelos atípicos o sacros grandes, son hoyuelos con más de 0,5 cm de profundidad (no se aprecia el fondo) o de tamaño, están por encima del pliegue interglúteo o a 2,5 cm o más del borde superior del ano. Suelen acompañarse de otros marcadores cutáneos de disrafismo. Se consideran un estigma cutáneo de riesgo alto o intermedio de disrafismo espinal^(99,104). Ante hoyuelos atípicos o cualquier hoyuelo asociado a otro marcador cutáneo o en un paciente con alteraciones neurológicas, genitourinarias, rectales u ortopédicas está indicado realizar una evaluación radiológica para descartar disrafismo espinal. Se haría una resonancia magnética en pacientes mayores de 5 meses; y en menores de

esa edad, dado que las vértebras no están completamente osificadas, se puede utilizar la ecografía⁽¹⁰⁵⁾.

Pezón supernumerario

El pezón supernumerario, también denominado pezón accesorio o politelia, es una anomalía congénita menor relativamente común y la patología mamaria accesorio más frecuente. Representa restos de las crestas mamarias embriológicas, engrosamientos ectodérmicos simétricos que se extienden desde la axila hasta la ingle. Para algunos autores es un ejemplo de atavismo o aparición espontánea de características ancestrales en miembros de una especie. Normalmente es una anomalía esporádica, aunque el 6-10% de los casos es familiar⁽¹⁰⁶⁾. Clínicamente se manifiestan como tumores pediculados pequeños, blandos y rosados o marrones. En el recién nacido pueden ser muy tenues, en forma de máculas de 1-3 mm de diámetro y color marrón claro. Se localizan habitualmente en la región inframamaria sobre todo izquierda. Pueden presentarse en la región supramamaria o en cualquier otra zona de las líneas mamarias embriológicas. Suelen ser solitarias, pero hay casos múltiples unilaterales o bilaterales⁽⁹⁸⁾. Es un proceso benigno pero puede desarrollar cualquier enfermedad que aparece en las mamas normales, incluidos tumores benignos y malignos. Se asocia a varios síndromes polimalformativos como el síndrome de Simpson-Golabi-Behmel, varios subgrupos del síndrome de displasia ectodérmica, síndrome 3-M, síndrome de Killian/Teschler-Nicola y la disostosis espondilocostal. Recientemente han aparecido nuevos estudios que apoyan su relación con enfermedades hematológicas (deficiencias de factores y leucemias agudas), enfermedades cardiovasculares, cáncer renal o genital, malformaciones renales y de vías urinarias⁽¹⁰⁶⁻¹⁰⁸⁾. El diagnóstico diferencial se realiza con nevo melanocítico, neurofibroma, cicatrices por amniocentesis y pólipo anexial^(109,110).

Polidactilia

El dedo supernumerario aparece en la cara lateral de un dedo normal, habitualmente en la cara cubital del quinto dedo. Puede ser múltiple o bilateral, y localizarse en las manos o en los pies⁽¹⁰⁵⁾. Varía desde una pequeña lesión pediculada hasta un dedo de tamaño normal con cartílago y uña. Su incidencia es de 1 de cada 1.000 nacidos vivos, mayor en neonatos fototipo V y VI. Debe extirparse de forma quirúrgica. Si se elimina ligándolo, especialmente cuando la base es ancha, puede originarse necrosis cutánea extensa, infección o neuroma traumático (dolor crónico)⁽¹¹¹⁾.

Trago accesorio (apéndice preauricular)

Es una anomalía congénita menor. Deriva de la porción dorsal del primer arco branquial (mandibular). Aparece entre 3 y 10 de cada 1.000 recién nacidos vivos. Es un tumor del color de la piel normal, sésil o pediculado, redondeado y de tamaño variable. Está cubierto por pelos vellosos y puede ser blando o firme debido a un núcleo cartilaginoso. Normalmente es único, pero hay formas múltiples y el 6-10% de los casos es bilateral. La localización clásica es la región preauricular cerca del trago⁽¹¹²⁾, pero también puede presentarse en la mejilla, a lo largo de una línea trazada entre el trago y la comisura bucal, o en la región cervical siguiendo el borde anterior del músculo esternocleidomastoideo (restos cartilaginosos congénitos del cuello o “barbas”)⁽¹¹³⁾. Generalmente representa una malformación aislada. Puede asociarse a anomalías del desarrollo del primer y el segundo arco branquial, como labio o paladar hendido, fístula branquial, hipoplasia de la mandíbula u otras anomalías del pabellón auricular. En ocasiones aparece en el contexto de síndromes de anomalías congénitas múltiples, como el espectro oculoauriculovertebral (síndrome de Goldenhar), síndrome cervicooculoacústico, síndrome de delección 4p, síndrome de disostosis acrofacial de Nager, síndrome de Townes-Brocks y síndrome de Treacher-Collins^(114,115).

Los estudios sobre su relación con alteraciones auditivas o renales son contradictorios. Estos pacientes tienen una incidencia de hipoacusia entre 4 y 7 veces mayor. No parece que el tener tragos accesorios preauriculares aislados aumente la posibilidad de presentar alteración renal, sólo se indicaría la ecografía renal cuando coexisten con rasgos dismórficos, historia familiar de sordera, malformaciones renales o del pabellón auricular, o diabetes gestacional materna^(103,115). Se debe realizar el diagnóstico diferencial con el fibroma péndulo, pilomatricoma, hamartoma mesenquimal rabdomiomatoso y el quiste dermoide⁽¹¹²⁾.

VI. Influencia de los hábitos tóxicos de la madre en el embarazo

El hábito tóxico de la madre durante el embarazo, en su mayoría tabáquico, estaba relacionado con una menor frecuencia de la mancha salmón y del eritema tóxico neonatal. La prevalencia de estas dos dermatosis se eleva con el aumento del peso al nacimiento y de la edad gestacional del neonato^(13,116). La exposición al tabaco acorta la duración de la gestación y reduce el peso del recién nacido una media de 200 gramos⁽¹¹⁷⁾.

Algunos autores creen que la mancha salmón representa la persistencia del modelo circulatorio fetal⁽¹³⁾. En la actualidad, el eritema tóxico neonatal es considerado como una respuesta inmunitaria frente a la colonización microbiana por parte de la microflora comensal de los folículos pilosos^(29,118). Como el tabaco afecta al sistema cardiovascular⁽¹¹⁹⁾ y a la inmunidad innata⁽¹²⁰⁾, no se puede descartar una influencia “directa” de este tóxico en la patogenia de ambos procesos cutáneos.

Objetivos generales y específicos

1. Objetivo general:

1.1. Caracterizar la prevalencia de las diferentes dermatosis encontradas en pacientes hospitalizados en el Servicio de neonatología del Hospital Universitario de Caracas.

2. Objetivos específicos:

2.1. Determinar la prevalencia de las marcas de nacimiento, lesiones cutáneas benignas transitorias, lesiones cutáneas traumáticas, malformaciones congénitas, enfermedades infecciosas y enfermedades cutáneas hereditarias, y su distribución por género y fototipo (según Fitzpatrick).

2.2. Describir la localización topográfica, número y tamaño (de ser posible) de las lesiones.

Aspectos éticos

Todas las personas involucradas en esta investigación fueron tratadas con consideración y respeto, sin diferencias entre ellas, ni distinción de raza o credo. Se informó a madre y/o representante de realización de examen físico y recolección de datos de la historia clínica, así como objetivos de esta investigación, y de éste aceptar su inclusión en el estudio, se le entregó formato de consentimiento informado para su firma e inclusión en este estudio. Así mismo, de considerarse necesario la realización de algún procedimiento invasivo, se le explicó a la madre y/o representante riesgos y beneficios de los mismos y, de aceptarlo, se le entregó formato de consentimiento informado para procedimiento invasivo, velando siempre por el bienestar del paciente y su

representante. Con estas medidas, respetamos los principios de justicia social, autonomía, beneficencia y no maleficencia.

Este estudio fue sometido a revisión por el comité de ética institucional, adhiriéndonos a los principios fundamentales de la Declaración de Helsinki

MÉTODOS

Tipo de estudio

Se trata de un estudio descriptivo, transversal

Población y muestra

La población estuvo conformada por los neonatos hospitalizados en el Servicio de neonatología del Hospital Universitario de Caracas entre septiembre de 2014 y septiembre de 2015. La muestra fue elegida al azar, incluyendo aquellos presentes en el momento de las visitas y cuya madre accediera a la participación en el estudio (consentimiento informado). Se excluyeron neonatos de la unidad de cuidados intermedios y terapia intensiva. Según datos del departamento de estadística del Hospital Universitario de Caracas, la población aproximada de neonatos sanos para dicho período fue de 2723.

El Hospital Universitario de Caracas es un centro de salud de referencia tipo IV, ubicado en Ciudad Universitaria, Caracas, Municipio Libertador, Distrito Capital. Este municipio posee una superficie de 433 Km², que representa el 0,04% del territorio nacional, con una población de 1.943.901 habitantes según el censo de 2011 (fuente: Instituto Nacional de Estadística). La operacionalización de variables se incluye en anexo 1.

Procedimientos

Desde el 15 de septiembre de 2014 hasta el 15 de septiembre de 2015 se examinó a los recién nacidos ubicados en el servicio de Neonatología del Hospital Universitario de Caracas en conjunto con Adjuntos del Servicio de Dermatología y sifilografía de dicha institución.

Posterior a consentimiento informado para inclusión en este estudio a la madre y/o representante del neonato (ver anexo N°2), se llenó una tabla de datos, adaptada de la tesis doctoral de Monteagudo (Universidad de Saragoza, España) vaciada en formato electrónico (Microsoft Excel® 2010, ver anexo N°3), donde se registró número de caso, edad gestacional, género, fototipo (según Fitzpatrick), edad de la madre, número de gesta, tabaquismo, hábito alcohólico, presentación y modalidad de parto, días de vida al momento de la exploración, y hallazgos dermatológicos con ubicación, número de lesiones y distribución. Se corroboró impresiones diagnósticas con adjuntos adscritos al Servicio de Dermatología y sifilografía del Hospital Universitario de Caracas. De considerarse necesaria la realización de procedimiento invasivo (biopsia de piel, examen directo micológico, tricoscopia, entre otros) se solicitó a madre y/o representante posterior a explicar razón para realización del procedimiento, su consentimiento informado (ver anexo N°4).

Se realizó el análisis descriptivo de las variables incluidas en el estudio. Se calcularon la media aritmética y la desviación estándar de las variables cuantitativas, categorizadas en grupos.

Para el análisis estadístico se utilizó el programa Microsoft Excel 2010 ®. Los resultados son expresados en tablas o gráficos elaborados en el programa Microsoft Excel 2010®.

Aspectos administrativos

Recursos humanos y materiales

La recolección de datos estuvo a cargo de la investigadora. Los hallazgos al examen físico pertinentes para el trabajo fueron discutidos con adjuntos del servicio de Dermatología y sifilografía. Se llenó la información pertinente en tabla de datos reproducida por la investigadora (ver anexo N°3), y se vació en programa Microsoft Excel 2010®, con respaldos periódicos mensuales en sistemas de almacenamiento electrónico (Dropbox®, correo electrónico),

dejándose al culminar la recolección una copia disponible en el servicio de dermatología y sifilografía del Hospital Universitario de Caracas.

Presupuesto de gastos

Papelería/ tinta: se realizó reproducción de tabla de recolección de datos y consentimientos informados en imprenta de la localidad. Estos gastos fueron asumidos por la investigadora. Presupuesto según variaciones locales de precios.

Cronograma de actividades programadas

De lunes, miércoles y viernes desde el 15 de septiembre de 2014 al 15 de septiembre de 2015: recolección de datos.

Octubre 2015: vaciamiento de datos en programa Microsoft Excel 2010®

Noviembre 2015: elaboración de resultados- discusión- conclusiones

Entrega: Diciembre 2015

RESULTADOS

Se incluyeron en el estudio a 287 neonatos (10,54% de la población). 286 neonatos (99,65%) presentaban al menos una lesión cutánea al momento de la evaluación.

Todos fueron recién nacidos a término, evaluados entre el día 0 y 5 de vida, con peso normal. La mayoría de sexo masculino (63,06%), de fototipo IV (75,26%), que nacieron por parto vaginal (63,41%). 1,39% presentaron comorbidos al momento de la evaluación (3 sufrimiento fetal, 1 sepsis neonatal), (ver anexo 5). Sus madres tenían en promedio 24 años (15-40 años), la mayoría entre su primera y segunda gesta (32,75% y 34,15% respectivamente), 16,03% con hábitos tabáquicos, 33,10% con consumo de alcohol durante el embarazo y 9,06% presentaron comorbidos (4 asma, 5 diabetes mellitus, 1 hipertiroidismo, 6 hipertensión arterial, 7 preeclampsia, 1 psoriasis y 2 ruptura prematura de membranas por infección urinaria) (ver anexo 6).

En nuestro estudio las diez dermatosis neonatales más frecuentes fueron: mancha mongólica (57,14%), mancha salmón (38,68%), descamación fisiológica (37,28%), hiperplasia sebácea (34,15%), hipertrichosis (28,22%), hiperpigmentación genital (24,04%), *caput succedaneum* (19,16%), callos de succión (7,32%), dermatitis perianal (5,58%) y rubor (4,53%) (Gráfico 1 y anexo 8).

276 pacientes (96,17%) presentaron lesiones benignas (ver anexo 9), siendo las más observadas en orden decreciente (ver Gráfico 2) descamación fisiológica: 107 pacientes (37,28%), hiperplasia sebácea: 98 (34,15%) presente 94,3% en dorso nasal y 6,4% en dorso nasal y frente, hipertrichosis: 81 (28,22%), hiperpigmentación genital: 69 (24,04%) y callos de succión: 21 (7,32%). Se observó predominio de combinación entre descamación fisiológica e hiperpigmentación genital: 18 (6,27%) y descamación fisiológica e hipertrichosis: 13 (4,53%).

Las marcas del nacimiento (Gráfico 3) se presentaron en 227 neonatos (79,09%); 164 (57,14%) con mancha mongólica, todas de localización lumbosacra e interglútea, 111 (38,68%) mancha salmón presente en región frontal en 46%, periorbitaria en 22% y región occipital (nuca) en 32%, y 4,18% manchas café con leche (menos de 2), ubicadas el 75% en tronco y 25% en extremidades.

Sólo se encontraron 57 lesiones traumáticas (19,85%), de las cuales 55 (19,16%) corresponden a *caput succedaneum*, y 2 (0,69%) excoriaciones; en cuanto a anomalías de desarrollo se observó la presencia de trago accesorio único en 2 neonatos.

3 pacientes tuvieron lesiones poco comunes no incluidas en nuestra tabla de recolección de datos: aplasia cutis, ictiosis y malformación venosa-linfática (1 caso respectivamente, total 1,05%). La aplasia cutis no presentaba alteraciones cardíacas. El caso del neonato con ictiosis los padres no dieron consentimiento informado para realización de biopsia de piel y el caso de la malformación venosa-linfática se encuentra en estudio (ver anexo 12).

En cuanto a la distribución de variables según sexo y fototipo según Fitzpatrick no se encontraron diferencias estadísticamente significativas (ver anexos 13 y 14).

Se realizó relación lineal de las variables (IC:95%), encontrando una relación lineal media entre la presencia de comorbidos neonatales con acrocianosis y palidez (anexo 15). En el resto de las variables no se encontró relación lineal significativa.

DISCUSIÓN

Las dermatosis son muy comunes en el recién nacido. Diversos estudios demuestran que prácticamente la totalidad de ellos presentan alguna forma de lesión cutánea. La mayoría de las dermatosis neonatales forman parte del grupo de lesiones fisiológicas o benignas y transitorias. Es muy importante reconocerlas para tranquilizar a los padres y no realizar estudios innecesarios. Y para esto, es importante conocer la prevalencia de dichas alteraciones en nuestra población.

De los 287 neonatos evaluados en el Hospital Universitario de Caracas, el 99,65% presentaron al menos 1 lesión cutánea al momento de la evaluación, hallazgos similares a los realizados en Galicia⁽⁵⁾, y Turquía^(6,7). No se encontraron publicados estudios latinoamericanos para establecer comparaciones con poblaciones similares a la nuestra.

En el Hospital Universitario de Caracas, las diez dermatosis neonatales más frecuentes fueron: mancha mongólica, mancha salmón, descamación fisiológica, hiperplasia sebácea, hipertrichosis, hiperpigmentación genital, *caput succedaneum*, callos de succión, dermatitis perianal y rubor, mientras en países nórdicos como Bélgica predominó la hiperplasia sebácea, perlas de Epstein, mancha mongólica, hiperpigmentación de los nudillos, línea negra, hipertrichosis, acrocianosis, eritema tóxico neonatal, manchas salmón y pubertad en miniatura⁽⁴⁾. En Galicia, España, predominó la hiperplasia sebácea, mancha salmón, hipertrichosis, callo de succión labial, quiste palatino, descamación fisiológica, rubor, mancha mongólica y eritema tóxico neonatal⁽⁵⁾. En Turquía las dos series revisadas difieren entre sí, observándose en la primera mayor prevalencia de perlas de Epstein, hiperplasia sebácea, descamación fisiológica, milia, mancha mongólica, lanugo y eritema tóxico neonatal⁽⁶⁾ y en la segunda xerosis/descamación, hiperplasia sebácea, eritema tóxico neonatal, mancha salmón, mancha mongólica, cutis marmorata, callo de succión, miliaria, hipertrichosis, y dermatitis (irritativa, seborreica o del pañal)⁽⁷⁾. En Irán predominó

la presencia de mancha mongólica, perlas de Epstein, hiperplasia sebácea, manchas salmón, hipertrichosis, eritema tóxico neonatal, milia, descamación fisiológica, hemangioma y miliaria⁽⁸⁾. Observamos en general, la alta prevalencia de hiperplasia sebácea, mancha mongólica, mancha salmón, hipertrichosis y eritema tóxico neonatal en todas las series, incluyendo la nuestra, por lo que podríamos inferir que la mayoría de ellas no presentan alguna relación significativa con la genética, aunque esto aún sigue siendo motivo de estudio y controversia, como veremos más adelante. Las disparidades en la prevalencia de las dermatosis neonatales pueden deberse a las diferentes características de las poblaciones estudiadas, momento de observación (recordemos que hay dermatosis más evidentes en los primeros días de vida, en cambio otras son más evidentes al final del período neonatal), diferencias en los criterios de inclusión de cada estudio y terminología empleada, por lo que no son comparables entre sí.

La mancha mongólica está descrita como una melanosis dérmica más frecuente en pacientes de fototipos altos (IV-V-VI)⁽⁶¹⁾. Se produce por detención de la migración de los melanocitos desde la cresta neural a la unión dermoepidérmica. Las diferencias raciales podrían indicar la existencia de factores genéticos implicados en este proceso. La coloración azulada de las lesiones se debe al fenómeno de Tyndall: la pigmentación dérmica se ve azul, por la menor reflectancia de la región con longitudes de onda mayores en comparación con la zona que la rodea⁽¹²¹⁾. En nuestra serie no se observó diferencia estadísticamente significativa entre los fototipos II, III y IV, aunque puede deberse al pequeño número de pacientes de estos fototipos más claros. Recordemos que en Venezuela predomina el mestizaje, lo que pudiera favorecer la aparición de esta dermatosis. Hay reportes de prevalencias de hasta 90% de los recién nacidos orientales, 80% de los de raza negra y 40% de los latinos⁽⁵⁾, esta última más similar a lo encontrado en este trabajo. En cuanto a la localización, todos los pacientes presentaron localización típica (en región lumbosacra-glútea)⁽⁶⁴⁾.

La mancha salmón o *nevus flameus*, es la lesión vascular más frecuente en el neonato, reportada hasta en un 65%⁽⁶⁶⁾, siendo la segunda dermatosis más prevalente en nuestra serie. Las localizaciones más frecuentes son la nuca, la glabella y los párpados⁽⁶⁶⁾, lo que también fue observado en este estudio. Muchas veces coexisten lesiones en más de una localización. Moosavi describe un discreto predominio en el sexo femenino y Montenegro y col describieron una mayor prevalencia en neonatos a término, hijos de primeras gestas y con madres de 30-34 años, sin embargo estos factores no tuvieron significancia estadística en nuestra investigación.

La prevalencia de la descamación fisiológica es muy variable, entre 2 y 88%⁽⁵⁾. Este amplio rango puede deberse a diferencias en el tiempo de evaluación de los pacientes, terminología empleada y variabilidad interobservador (muchas veces ni es tomada en cuenta en la descripción del examen físico realizado por neonatólogos). Nuestros resultados son similares a los reportados en la literatura: existe una frecuencia elevada de descamación fisiológica desde el primer día de vida, que suele afectar las zonas distales de las extremidades⁽²⁾. No se pudo realizar distinción según la edad gestacional del neonato ya que todos nuestros pacientes nacieron a término (sesgo producido por los criterios de inclusión según los objetivos de esta investigación).

La hiperplasia sebácea típicamente es incluida dentro de las dermatosis neonatales más frecuentes, con prevalencias entre 20 y 40%^(5,13), como en nuestra serie. Se debe a estimulación *in utero* por las hormonas androgénicas de origen materno-fetal⁽¹⁰⁾. Las localizaciones habituales incluyen dorso nasal, frente y mejillas, encontrando similitud con nuestros hallazgos.

La hipertrichosis transitoria difusa es un lanugo difuso, más marcado en los hombros, espalda, mejillas y pabellones auriculares⁽³⁰⁾. Posee diferencias importantes en la prevalencia a nivel mundial, oscilando entre 7,8 y 68%. Diversos autores asocian a pacientes no caucásicos con la presencia de esta

dermatosis (no encontrando diferencias en nuestros pacientes según fototipo), y a recién nacidos pretérmino^(5,11).

La hiperpigmentación genital (en ocasiones englobada dentro de los síndromes de hiperestimulación hormonal maternos) posee una prevalencia en diferentes series revisadas cercanas al 15%, inferior a nuestros resultados. Esto puede deberse a la alta prevalencia de neonatos con fototipo IV (versus el predominio de caucásicos en estudios de Bélgica y España) y al mestizaje que domina en nuestra población^(16,29).

El *caput succedaneum* se produce como consecuencia de la congestión venosa originada por la presión del útero, del cérvix y de la pared de la vagina sobre la cabeza del neonato durante un parto o un expulsivo prolongado o difícil, aunque es descrito con uso de métodos no empleados en esta institución como las ventosas⁽¹⁰⁾. Posee prevalencias más bajas que las encontradas en este estudio (3,5%)⁽⁵⁾, pero se infiere que en un centro de formación en obstetricia como lo es este hospital existirían mayor cantidad de trabajos de parto prolongados, sin embargo por no ser esta una variable tomada en cuenta para esta investigación no se pueden hacer conclusiones al respecto.

La presencia de callos de succión en este trabajo fue similar a lo reportado en la literatura con prevalencias cercanas al 10%^(20,21). Se asocia en los primeros días de vida a succión vigorosa *in utero*. Se describe con predominio en fototipos IV, V y VI, no encontrándose asociación en nuestro estudio con los neonatos fototipo IV (vs II y III).

La dermatitis perianal tiene una prevalencia de más del 4% en los neonatos, similar a nuestros hallazgos, aunque se describe entre el día 4 y 7⁽²³⁾ (en nuestros casos los neonatos evaluados tenían máximo 5 días de vida). Es más frecuente en los pretérmino y ha sido relacionado con la fórmula de leche y con un pH de las heces alterado⁽²⁴⁾, aspectos no evaluados en este estudio.

El rubor es una dermatosis típicamente evidenciable en exploraciones tempranas en neonatos, debido al exceso de hemoglobina (causa del rubor) que presentan los recién nacidos. No se evidenciaron diferencias entre sexo ni fototipo, y nuestra prevalencia resultó inferior a lo encontrado en revisiones internacionales (12-30%)^(13,29), tal vez debido a diferencias socioeconómicas por el predominio de poblaciones Graffar IV y V que acuden a este centro asistencial.

En este estudio sólo se encontró relación de variables entre comorbidos neonatales con presencia de acrocianosis y palidez, lo que se pudiera explicar por la vasoconstricción por hipotermia derivada de sufrimiento fetal, sin embargo se necesitan realizar estudios más detallados para determinar si realmente existe algún grado de asociación. Se recomienda continuar con esta línea de investigación realizando asociaciones más puntuales de variables para incrementar la fuerza estadística y realizar conclusiones regionales sobre las dermatosis más prevalentes en nuestra institución y estudios adicionales de dermatosis en neonatos no sanos para establecer comparaciones con esta serie.

Conclusiones

En los pacientes hospitalizados en el Servicio de neonatología del Hospital Universitario de Caracas se encontró una prevalencia de dermatosis neonatales de 99,65%. Las diez dermatosis neonatales más frecuentes fueron: mancha mongólica (57,14%), mancha salmón (38,68%), descamación fisiológica (37,28%), hiperplasia sebácea (34,15%), hipertrichosis (28,22%), hiperpigmentación genital (24,04%), *caput succedaneum* (19,16%), callos de succión (7,32%), dermatitis perianal (5,58%) y rubor (4,53%).

La prevalencia de marcas de lesiones cutáneas benignas transitorias fue de 96,17%, marcas de nacimiento 79,09%, lesiones traumáticas 19,85% y anomalías del desarrollo 0,69%. No se encontraron genodermatosis ni

enfermedades infecciosas en nuestra muestra. No hubo diferencia en la distribución por género y fototipo de las diferentes dermatosis neonatales.

Las lesiones cutáneas poco frecuentes (ictiosis, aplasia cutis y malformación venosa-linfática) tal vez no se vieron en mayor proporción por limitarnos a estudiar a los recién nacidos a término. Se recomienda hacer un trabajo en la unidad de cuidados intermedios y avanzados para establecer comparaciones con nuestro grupo.

Recomendaciones

Se recomienda continuar con esta línea de investigación realizando asociaciones más puntuales de variables para incrementar la fuerza estadística y realizar conclusiones regionales sobre las dermatosis más prevalentes. Realizar estudios multicéntricos para calcular prevalencia de dermatosis neonatales a nivel nacional y realizar estudios adicionales de dermatosis en neonatos no sanos para establecer comparaciones con esta serie.

Limitaciones

La etapa neonatal abarca desde el día 0 al 28 del nacimiento. Sin embargo por cuestiones técnicas sólo se pudo hacer seguimiento de los neonatos hasta máximo el día 5 de nacimiento, momento en el que eran dados de alta tanto la madre como el neonato, representando un sesgo para la observación de ciertas dermatosis neonatales que generalmente son aparentes en etapas más tardías.

REFERENCIAS

1. Mancini AJ, Lawley LP. Structure and function of newborn skin. En: Eichenfield LF, Frieden IJ, Esterly NB, editors. Neonatal Dermatology. 2nd ed. Philadelphia: Saunders Elsevier; 2008. p. 19-32.
2. Afsar FS. Physiological skin conditions of preterm and term neonates. Clin Exp Dermatol. 2010; 35:346-50.
3. Cohen BA. Neonatal Dermatology. En: Cohen BA, editor. Pediatric Dermatology. 3rd ed. Philadelphia: Elsevier Mosby; 2005. p. 15-66.
4. Farhana T, Inamadar A. A Cross-Sectional Prospective Study of Cutaneous Lesions in Newborn. ISRN Dermatol. 2014; 20:360590 doi: 10.1155/2014/360590
5. Monteagudo B, Labandeira J, Cabanillas M, Acevedo A y Toribio J. Prevalence of Birthmarks and Transient Skin Lesions in 1000 Spanish Newborns. Actas Dermosifiliogr. 2011;102(4):264-269
6. Gokdemir G, Erdogan HK, Koslu A, Baksu B. Cutaneous lesions in Turkish neonates born in a teaching hospital. Indian J Dermatol Venereol Leprol. 2009;75:638.
7. Ferahbas A, Utas S, Akcakus M, Gunes T, Mistik S. Prevalence of cutaneous findings in hospitalized neonates: a prospective observational study. Pediatr Dermatol. 2009;26:139-42.
8. Moosavi Z, Hosseini T. One-year survey of cutaneous lesions in 1000 consecutive Iranian newborns. Pediatr Dermatol. 2006;23:61-3.
9. Hoeger PH. Physiology of neonatal skin. In: Harper J, Oranje A, Prose N, editors. Textbook of Pediatric Dermatology. 2nd ed. Oxford: Blackwell Publishing; 2006. p. 42-7.

10. Hernández A. La piel del recién nacido. En: Torrelo A, editor. *Dermatología en Pediatría General*. Madrid: Grupo Aula Médica, S.L.; 2007. p. 15-38.
11. Gilliam AE, Williams ML. Skin of the premature infant. In: Eichenfield LF, Frieden IJ, Esterly NB, editors. *Neonatal Dermatology*. 2nd ed. Philadelphia: Saunders Elsevier; 2008. p. 45-58.
12. Conlon JD, Drolet BA. Skin lesions in the neonate. *Pediatr Clin North Am*. 2004;51:863-88.
13. Lucky AW. Transient benign cutaneous lesions in the newborn. En: Eichenfield LF, Frieden IJ, Esterly NB, editors. *Neonatal Dermatology*. 2nd ed. Philadelphia: Saunders Elsevier; 2008. p. 85-98.
14. Yan AC, Honig PJ, Kim HJ. Lesional morphology and assessment. In: Eichenfield LF, Frieden IJ, Esterly NB, editors. *Neonatal Dermatology*. 2nd ed. Philadelphia: Saunders Elsevier; 2008. p. 33-44.
15. Verbov J. Common skin conditions in the newborn. *Semin Neonatol* 2000; 5:303-10.
16. Serdaroğlu S, Çakıl B. Physiologic skin findings of newborn. *J Turk Acad Dermatol*. 2008; 2:82-4.
17. Adam R, Schrotten H. Picture of the month. Congenital sucking blisters. *Arch Pediatr Adolesc Med*. 2007;161:607-8.
18. Banakar MK. Benign neonatal blistering disorder. *J Neonatol*. 2007;21:277-8.
19. Libow LF, Reinmann JG. Symmetrical erosions in a neonate: a case of neonatal sucking blisters. *Cutis*. 1998;62:16-7.
20. Witman PM, Rogers RS 3rd. Pediatric oral medicine. *Dermatol Clin*. 2003;21:157-70.

21. Metry DW, Hebert AA. Neonatal mucous membrane disorders. In: Eichenfield LF, Frieden IJ, Esterly NB, editors. Neonatal Dermatology. 2nd ed. Philadelphia: Saunders Elsevier; 2008. p. 503-16.
22. Heyl T, Raubenheimer EJ. Sucking pads (sucking calluses) of the lips in neonates: a manifestation of transient leukoedema. *Pediatr Dermatol.* 1987;4:123-8.
23. Taïeb A, Boralevi F. Common transient neonatal dermatoses. In: Harper J, Oranje A, Prose N, editors. Textbook of Pediatric Dermatology. 2nd ed. Oxford: Blackwell Publishing; 2006. p. 55-65.
24. Pratt AG, Read WT Jr. Influence of type of feeding on pH of stool, pH of skin, and incidence of perianal dermatitis in the newborn infant. *J Pediatr.* 1955;46:539-43.
25. Wallach D. Diagnosis of common, benign neonatal dermatoses. *Clin Dermatol.* 2003;21:264-8.
26. Plantin P; et la Société française de dermatopédiatrie. Érythème toxique du nouveau-né. *Ann Dermatol Venereol.* 2010;137:150-2.
27. Morgan AJ, Steen CJ, Schwartz RA, Janniger CK. Erythema toxicum neonatorum revisited. *Cutis.* 2009; 83:13-6.
28. Marchini G, Hultenby K, Nelson A, Yektaei-Karin E, Stabi B, Lonne-Rahm S, et al. Increased expression of HMGB-1 in the skin lesions of erythema toxicum. *Pediatr Dermatol.* 2007;24:474-82.
29. Eichenfield L, Larralde M. Neonatal skin and skin disorders. In: Schachner LA, Hansen RC, editors. *Pediatric Dermatology.* 3rd ed. London: Mosby; 2003. p.205-62.
30. Gworys B, Domagala Z. The typology of the human fetal lanugo on the thorax. *Ann Anat.* 2003;185:383-6.

31. Rogers M, Wong LC. Hair disorders. In: Eichenfield LF, Frieden IJ, Esterly NB, editors. Neonatal Dermatology. 2nd ed. Philadelphia: Saunders Elsevier; 2008. p.517-36.
32. Wendelin DS, Pope DN, Mallory SB. Hypertrichosis. J Am Acad Dermatol. 2003;48:161-79.
33. Trüeb RM. Causes and management of hypertrichosis. Am J Clin Dermatol. 2002;3:617-27.
34. Dennery PA, Seidman DS, Stevenson DK. Neonatal hyperbilirubinemia. N Engl J Med. 2001;344:581-90.
35. Noëlle Roche M. Dermatología Neonatal. Derm Venez 1993; 31 (1): 64-8.
36. Mengesha YM, Bennett ML. Pustular skin disorders: diagnosis and treatment. Am J Clin Dermatol. 2002; 3:389-400.
37. Balbín Carrero E, Mauleón Fernández C, Valdivielso Ramos M, Hernanz Hermosa JM. Melanosis pustulosa neonatal transitoria. Acta Pediatr Esp. 2008; 66:561-3.
38. Ferrándiz C, Coroleu W, Ribera M, Lorenzo JC, Natal A. Sterile transient neonatal pustulosis is a precocious form of erythema toxicum neonatorum. Dermatology. 1992;185:18-22.
39. Cordoro KM, Speetzen LS, Koerper MA, Frieden IJ. Physiologic changes in vascular birthmarks during early infancy: Mechanisms and clinical implications. J Am Acad Dermatol. 2009;60:669-75.
40. Aher S, Malwatkar K, Kadam S. Neonatal anemia. Semin Fetal Neonatal Med. 2008;13:239-47.
41. Richard BM, Qiu CX, Ferguson MW. Neonatal palatal cysts and their morphology in cleft lip and palate. Br J Plast Surg. 2000;53:555-8.

42. Carrascosa JM, Ferrándiz C. Dermatoses neonatales transitorias. *Piel*. 1996;11:478-85.
43. Mueller DT, Callanan VP. Congenital malformations of the oral cavity. *Otolaryngol Clin North Am*. 2007;40:141-60.
44. Berk DR, Bayliss SJ. Milia: a review and classification. *J Am Acad Dermatol*. 2008; 59:1050-63.
45. Barbarot S, Gagey-Caron V; la Société française de dermatologie pédiatrique. Les grains de milium de l'enfant. *Ann Dermatol Venereol*. 2009;136:288-93.
46. Diba VC, Handfield-Jones S, Rytina E, Hall P, Burrows N. Multiple eruptivemilia in a 9-year-old boy. *Pediatr Dermatol*. 2008; 25:474-6.
47. Singh G, Archana G. Unraveling the mystery of vernix caseosa. *Indian J Dermatol*. 2008; 53:54-60.
48. Tollin M, Bergsson G, Kai-Larsen Y, Lengqvist J, Sjövall J, Griffiths W, et al. Vernix caseosa as a multi-component defence system based on polypeptides, lipids, and their interactions. *Cell Mol Life Sci*. 2005; 62:2390-9.
49. Haubrich KA. Role of vernix caseosa in the neonate: potential application in the adult population. *AACN Clinical Issues*. 2003;14:457-64.
50. Gibbs NF, Makkar HS. Disorders of hyperpigmentation and melanocytes. In: Eichenfield LF, Frieden IJ, Esterly NB, editors. *Neonatal Dermatology*. 2nd ed. Philadelphia: Saunders Elsevier; 2008. p. 397-422.
51. Dohil MA, Baugh WP, Eichenfield LF. Vascular and pigmented birthmarks. *Pediatr Clin North Am*. 2000;47:783-812.

52. Shih IH, Lin JY, Chen CH, Hong HS. A birthmark survey in 500 newborns: clinical observation in two northern Taiwan medical center nurseries. *Chang Gung. Med J.* 2007;30:220-5.
53. Kilcline C, Frieden IJ. Infantile hemangiomas: how common are they? A systematic review of the medical literature. *Pediatr Dermatol.* 2008;25:168-73.
54. Enjolras O, Garzon MC. Vascular stains, malformations, and tumors. In: Eichenfield LF, Frieden IJ, Esterly NB, editors. *Neonatal Dermatology*. 2nd Philadelphia: Saunders Elsevier; 2008. p. 343-74.
55. Haggstrom AN, Drolet BA, Baselga E, Chamlin SL, Garzon MC, Horii KA, et al. Prospective study of infantile hemangiomas: demographic, prenatal, and perinatal characteristics. *J Pediatr.* 2007;150:291-4.
56. Garzon MC, Huang JT, Enjolras O, Frieden IJ. Vascular malformations: Part I. *J Am Acad Dermatol.* 2007;56:353-70.
57. Sánchez-Carpintero Abad I, Hontanilla Calatayud B. Hemangiomas y malformaciones vasculares. Claves diagnósticas y tratamiento. Barcelona: ESMONpharma; 2008.
58. Boon LM, Mulliken JB, Enjolras O, Vikkula M. Glomuvenous malformation (glomangioma) and venous malformation: distinct clinicopathologic and genetic entities. *Arch Dermatol.* 2004;140:971-6
59. Taïeb A, Boralevi F. Hypermelanoses of the newborn and of the infant. *Dermatol Clin.* 2007;25:327-36.
60. McLaughlin MR, O`Connor NR, Ham P. Newborn skin: Part II. Birthmarks. *AmFam Physician.* 2008;77:56-60.
61. Barnhill RL, Llewellyn K. Neoplasias melanocíticas benignas. En: Bologna JL, Jorizzo JL, Rapini RP, editores. *Dermatología*. 1a ed. Madrid: Elsevier España, S.A.; 2004. p. 1757-87.

62. Valdés F, Ginarte M, Toribio J. Melanocitosis dérmicas. *Actas Dermosifiliogr.* 2001;92:379-88.
63. Ashrafi MR, Shabani R, Mohammadi M, Kavusi S. Extensive Mongolian spots: a clinical sign merits special attention. *Pediatr Neurol.* 2006;34:143-5.
64. Torrelo A, Zambrano A, Happle R. Large aberrant Mongolian spots coexisting with cutis marmorata telangiectatica congenita (phacomatosis pigmento vascularis type V or phacomatosis cesio marmorata). *J Eur Acad Dermatol Venereol.* 2006;20:308-10.
65. AlJasser M, Al-Khenaizan S. Cutaneous mimickers of child abuse: a primer for pediatricians. *Eur J Pediatr.* 2008;167:1221-30.
66. Redondo P. Malformaciones vasculares (I). Concepto, clasificación, fisiopatogenia y manifestaciones clínicas. *Actas Dermosifiliogr.* 2007;98:141-58.
67. García-Patos Briones V. Tumores y malformaciones vasculares en la infancia. En: Fonseca Capdevila E, editor. *Dermatología Pediátrica*. Madrid: Grupo Aula Médica; 2001. p. 1243-320.
68. Wright DR, Frieden IJ, Orlov SJ, Shin HT, Chamlin S, Schaffer JV, et al. Theismomer "macrocephaly-cutis marmorata telangiectatica congenita syndrome": report of 12 new cases and support for revising the name to macrocephaly capillary malformations. *Arch Dermatol.* 2009;145:287-93.
69. Akhyani M, Farnaghi F, Seirafi H, Nazari R, Mansoori P, Taheri A. The association between nuchal nevus flammeus and alopecia areata: a case-control study. *Dermatology.* 2005;211:334-7.
70. Xu AE, Huang B, Li YW, Wang P, Shen H. Clinical, histopathological and ultrastructural characteristics of nevus depigmentosus. *Clin Exp Dermatol.* 2008;33:400-5.
71. Babilas P, Schreml S, Landthaler M, Vogt T. A 12-month-old boy with impaired pigmentation. Diagnosis: nevus depigmentosus. *Pediatr Ann.* 2009;38:617-21.

72. Prendiville JS. Lumps, bumps, and hamartomas. In: Eichenfield LF, Frieden IJ, Esterly NB, editors. Neonatal Dermatology. 2nd ed. Philadelphia: Saunders Elsevier; 2008. p. 423-46.
73. Pierson D, Bandel C, Ehrig T, Cockerell CJ. Tumores y proliferaciones epidérmicas benignos. En: Bologna JL, Jorizzo JL, Rapini RP, editores. Dermatología. 1a ed. Madrid: Elsevier España, S.A.; 2004. p. 1697-720.
74. Sugarman JL. Epidermal nevus syndromes. Semin Cutan Med Surg. 2007;26:221-30.
75. Marghoob AA. Congenital melanocytic nevi. Evaluation and management. Dermatol Clin. 2002;20:607-16.
76. Paradela S, Fernández-Torres R, Fonseca E. Controversias en el nevus congénito. Actas Dermosifiliogr. 2009;100:548-61.
77. Hernández A, Torrelo A. Últimos datos sobre el riesgo de malignización de los nevus melanocíticos congénitos: el debate sobre el tratamiento continúa. Actas Dermosifiliogr. 2008;99:185-9.
78. Eisen DB, Michael DJ. Sebaceous lesions and their associated syndromes: part I. J Am Acad Dermatol. 2009;61:549-60.
79. Eisen DB, Michael DJ. Sebaceous lesions and their associated syndromes: part II. J Am Acad Dermatol. 2009;61:563-78.
80. Lucas Costa A, Betlloch I, Pérez-Crespo M, Mataix J, Bañuls J. Mammary skintag in a 2-year-old girl: a long-lasting adnexal polyp of neonatal skin?. Pediatr Dermatol. 2009;26:618-20.
81. Hidano A, Purwoko R, Jitsukawa K. Statistical survey of skin changes in Japanese neonates. Pediatr Dermatol. 1986;3:140-4.

82. Patrizi A, Gaspari V, Bianchi F, Misciali C, Neri I. Congenital nodular lesion of the anterior thorax in a child. *Clin Exp Dermatol.* 2008;33:223-4.
83. Koizumi H, Itoh E, Ohkawara A. Adnexal polyp of neonatal skin observed beyond the neonatal period. *Acta Derm Venereol.* 1998;78:391-2.
84. Maalouf E, Harvey D. Iatrogenic disorders of the newborn. In: Harper J, Oranje A, Prose N, editors. *Textbook of Pediatric Dermatology.* 2nd ed. Oxford: Blackwell Publishing; 2006. p. 144-54.
85. Galbraith SS, Esterly NB. Iatrogenic and traumatic injuries. In: Eichenfield LF, Frieden IJ, Esterly NB, editors. *Neonatal Dermatology.* 2nd ed. Philadelphia: Saunders Elsevier; 2008. p. 99-112.
86. Metzker A, Brenner S, Merlob P. Iatrogenic cutaneous injuries in the neonate. *Arch Dermatol.* 1999;135:697-703.
87. Rodríguez-Alarcón Gómez J, Melchor Marcos JC, Martín Vargas L, Fernández Llebreg del Rey L. La patología neonatal asociada al proceso del parto. *Protocolos Diagnóstico Terapéuticos de la AEP: Neonatología.* 2008;14:126-33
88. Martín JM, Jordá E, Alonso V, Villalón G, Montesinos E. Halo scalp ring in a premature newborn and review of the literature. *Pediatr Dermatol.* 2009;26:7068.
89. Doumouchsis SK, Arulkumaran S. Head injuries after instrumental vaginal deliveries. *Curr Opin Obstet Gynecol.* 2006;18:129-34.
90. Doumouchsis SK, Arulkumaran S. Head trauma after instrumental births. *Clin Perinatol.* 2008;35:69-83.
91. Smith JF, Hernandez C, Wax JR. Fetal laceration injury at cesarean delivery. *Obstet Gynecol.* 1997;90:344-6.

92. Dessole S, Cosmi E, Balata A, Uras L, Caserta D, Capobianco G, et al. Accidental fetal lacerations during cesarean delivery: experience in an Italian level III university hospital. *Am J Obstet Gynecol.* 2004;191:1673-7.
93. Gajjar K, Spencer C. Fetal laceration injury during cesarean section and its long term sequelae: a case report. *Am J Obstet Gynecol.* 2009;201:e5-7.
94. Cutrone M, Peruzzetto C. Lesiones iatrogénicas en la piel del recién nacido. *Dermatol Pediatr Lat.* 2006;4:9-18.
95. Johnson JH, Figueroa R, Garry D, Elimian A, Maulik D. Immediate maternal and neonatal effects of forceps and vacuum-assisted deliveries. *Obstet Gynecol.* 2004;103:513-8.
96. Kos L, Drolet BA. Developmental abnormalities. In: Eichenfield LF, Frieden IJ, Esterly NB, editors. *Neonatal Dermatology.* 2nd ed. Philadelphia: SaundersElsevier; 2008. p. 113-30.
97. Hamm H. Developmental abnormalities. In: Harper J, Oranje A, Prose N, editors. *Textbook of Pediatric Dermatology.* 2nd ed. Oxford: Blackwell Publishing; 2006. p. 85-104.
98. Antaya R, Schaffer JV. Anomalías del desarrollo. En: Bologna JL, Jorizzo JL, Rapini RP, editores. *Dermatología.* 1a ed. Madrid: Elsevier España, S.A.; 2004. p. 915-32.
99. Brand MC. Part 3: examination of the newborn with closed spinal dysraphism. *Adv Neonatal Care.* 2007;7:30-40.
100. Drolet BA. Cutaneous signs of neural tube dysraphism. *Pediatr Clin North Am.* 2000;47:813-23.
101. Singh DK, Kumar B, Sinha VD, Bagaria HR. The human tail: rare lesion with occult spinal dysraphism--a case report. *J Pediatr Surg.* 2008;43:e41-3.

102. Pereda Carrasco C, Jordá Cuevas E. Hoyuelos cutáneos congénitos (2ª parte). *Piel*. 2008;23:74-80.
103. Firat Y, Sireci S, Yakinci C, Akarçay M, Karakaç HM, Firat AK, et al. Isolated preauricular pits and tags: is it necessary to investigate renal abnormalities and hearing impairment?. *Eur Arch Otorhinolaryngol*. 2008;265:1057-60.
104. Robinson AJ, Russell S, Rimmer S. The value of ultrasonic examination of the lumbar spine in infants with specific reference to cutaneous markers of occult spinal dysraphism. *Clin Radiol*. 2005;60:72-7.
105. Williams H. Spinal sinuses, dimples, pits and patches: what lies beneath?. *Arch Dis Child Educ Pract Ed*. 2006;91:ep75-80.
106. Brown J, Schwartz RA. Supernumerary nipples: an overview. *Cutis*. 2003;71:344-6.
107. Aslan D, Gürsel T, Kaya Z. Supernumerary nipples in children with hematologic disorders. *Pediatr Hematol Oncol*. 2004;21:461-3.
108. Ferrara P, Giorgio V, Vitelli O, Gatto A, Romano V, Bufalo FD, et al. Polythelia: still a marker of urinary tract anomalies in children?. *Scand J Urol Nephrol*. 2009;43:47-50.
109. Merlob P. Congenital malformations and developmental changes of the breast: a neonatological view. *J Pediatr Endocrinol Metab*. 2003;16:471-85.
110. Gore AI, Spencer JP. The newborn foot. *Am Fam Physician*. 2004;69:865-72.
111. Mullick S, Borschel GH. A selective approach to treatment of ulnar polydactyly: preventing painful neuroma and incomplete excision. *Pediatr Dermatol*. 2010;27:39-42.

112. Jansen T, Romiti R, Altmeyer P. Accessory tragus: report of two cases and review of the literature. *Pediatr Dermatol.* 2000;17:391-4.
113. Berzal Cantalejo F, Paradís Alós A, Rausell Fontestad N. Trago accesorio: una clave para el diagnóstico de anomalías sindrómicas. *Med Cutan Iber Lat Am.*2009;37:94-7.
114. Jones KL. SMITH. Patrones reconocibles de malformaciones humanas. 6a ed. Madrid: Elsevier España, S.A.; 2007.
115. Leonardi-Bee J, Smyth A, Britton J, Coleman T. Environmental tobacco smoke and fetal health: systematic review and meta-analysis. *Arch Dis Child FetalNeonatal Ed.* 2008;93:351-61.
116. DiFranza JR, Aligne CA, Weitzman M. Prenatal and postnatal environmental tobacco smoke exposure and children's health. *Pediatrics.* 2004;113:1007-15.
117. Marchini G, Stabi B, Kankes K, Lonne-Rahm S, Østergaard M, Nielsen S. AQP1 and AQP3, psoriasin, and nitric oxide synthases 1-3 are inflammatory mediators in erythema toxicum neonatorum. *Pediatr Dermatol.* 2003;20:377-84
118. Cohen G, Vella S, Jeffery H, Lagercrantz H, Katz-Salamon M. Cardiovascular stress hyperreactivity in babies of smokers and in babies born preterm. *Circulation.* 2008;118:1848-53.
119. Noakes PS, Hale J, Thomas R, Lane C, Devadason SG, Prescott SL. Maternal smoking is associated with impaired neonatal toll-like-receptor-mediated immune responses. *Eur Respir J.* 2006;28:721-9.
120. Le Souëf PN. Adverse effects of maternal smoking during pregnancy on innate immunity in infants. *Eur Respir J.* 2006;28:675-7.
121. Avilés JA, Hernanz JM, De la Cueva P. Mancha mongólica. *Acta Pediatr Esp.* 2004; 62: 60-61

ANEXOS

Anexo N°1: Operacionalización de las variables

1. Sexo: variable cualitativa dicotómica (masculino-femenino).
2. Fototipo (según Fitzpatrick): variable cualitativa dividida en seis categorías (I al VI)
3. Edad gestacional (semanas): variable cuantitativa continua.
4. Peso al nacer (gramos): variable cuantitativa continua. Se categorizó en tres grupos, bajo (menos o igual a 2.500 gramos), normal (entre 2.500 y 4.000 gramos) y elevado (mayor o igual a 4.000 gramos).
5. Comorbilidades: variable cualitativa dicotómica (sí y no). Se especificó el tipo de patología.

En relación a factores maternos

6. Edad (años): variable cuantitativa continua.
7. Número de gestaciones previas: variable cuantitativa continua.
8. Tabáquicos: variable cualitativa dicotómica (sí y no).
9. Hábitos alcohólicos: variable cualitativa dicotómica (sí y no).

En relación al parto

10. Número: Variable cuantitativa continua. Se categorizó en dos grupos, único y múltiple.
11. Modalidad de parto: variable cualitativa con tres categorías (parto, instrumental y cesárea). En caso de parto instrumental se especifica si se utilizó espátula, fórceps o ventosa.

Hallazgos dermatológicos: variable cualitativa dicotómica (presente o ausente). Se determinara la presencia o ausencia de las siguientes dermatosis, siguiendo para su vaciamiento en la tabla de Microsoft Excel® la siguiente numeración:

Lesiones cutáneas benignas transitorias

1. Acrocianosis intensa

2. Ampolla de succión. Se especificará la localización.
3. Callo de succión labial
4. Cutis marmorata intensa
5. Dermatitis perianal
6. Descamación fisiológica.
7. Eritema tóxico neonatal.
8. Hiperpigmentación genital
9. Hiperplasia sebácea. Se especificará la localización.
10. Hipertrichosis
11. Ictericia
12. Melanosis pustulosa neonatal transitoria.
13. Miliaria. Se especificará el tipo.
14. Palidez
15. Quiste gingival
16. Quiste miliar. Se especificará la localización.
17. Quiste palatino
18. Rubor generalizado
19. Vénix caseosa
20. Acné neonatal

Marcas de nacimiento

1. Hemangioma. Se especificará el número y la localización.
2. Malformación venosa. Se especificará la localización.
3. Mancha café con leche. Se especificará el número y la localización.
4. Mancha en vino de Oporto. Se especificará la localización.

5. Mancha mongólica. Se especificará el número y la localización.
6. Mancha salmón. Se especificará la localización.
7. Nevo acrómico. Se especificará el número y la localización.
8. Nevo epidérmico. Se especificará el número y la localización.
9. Nevo melanocítico congénito. Se especificará el número, el tamaño y la localización.
10. Nevo sebáceo. Se especificará el número y la localización.
11. Pólipo anexial. Se especificará el número y la localización.

Lesiones cutáneas traumáticas

1. Caput succedaneum
2. Cefalohematoma
3. Corte. Se especificará la localización.
4. Equimosis. Se especificará la localización.
5. Erosión. Se especificará la localización.
6. Excoriación.

Anomalías del desarrollo

1. Apéndice sacro
2. Hoyuelo preauricular
3. Hoyuelo sacro
4. Pezón supernumerario. Se especificará el número y la localización.
5. Polidactilia. Se especificará el número y la localización.
6. Trago accesorio. Se especificará el número y la localización.

Otros. Se especificará el diagnóstico y la localización

Anexo N°2: Consentimiento informado (inclusión en estudio)

Universidad Central de Venezuela

Facultad de Medicina

Curso de Especialización en Dermatología y Sifilografía

Hospital Universitario de Caracas

CONSENTIMIENTO INFORMADO

Se está realizando un estudio que describe las alteraciones en piel, pelo, uñas y mucosas que presentan los recién nacidos ingresados en la unidad de neonatología del Hospital Universitario de Caracas, entre Mayo de 2014 y Mayo de 2015. Este estudio es confidencial. Los datos recolectados del examen físico y de la historia médica se emplearán únicamente para fines académicos.

A continuación, deberá llenar los siguientes campos con sus datos, y marcar con una equis (X) si autoriza o no la inclusión de su representado en este estudio.

Yo _____ representante del recién nacido _____, portador de la C.I.:

- Autorizo la realización de examen físico, revisión de historia médica y toma de fotografías.
- No autorizo la inclusión de mi representado en este estudio.

Anexo N° 3: Tabla de recolección de datos

N PAC	Datos neonatales							Datos maternos				Dermatosis neonatales				
	EG(sem)	Edad	Sexo	Peso	Ft	Mod parto	Comorbidos	Edad	N gesta	Tab	OH	Lesiones Benignas	Marcas de nac	Lesiones traumát	Anomalías del desarrollo	Otras

Lesiones cutáneas benignas transitorias

1. Acrocianosis intensa
2. Ampolla de succión. Localización.
3. Callo de succión labial
4. Cutis marmorata intensa
5. Dermatitis perianal
6. Descamación fisiológica. Área.
7. Eritema tóxico neonatal. Localización.
8. Hiperpigmentación genital
9. Hiperplasia sebácea. Localización.
10. Hipertricosis
11. Ictericia
12. Melanosis pustulosa neonatal transitoria. Localización.
13. Miliaria. Tipo.
14. Palidez

15. Quiste gingival

16. Quiste miliar. Localización.

17. Quiste palatino

18. Rubor generalizado

19. Vénix caseosa

Marcas de nacimiento

1. Hemangioma. Localización.

2. Malformación venosa. Localización.

3. Mancha café con leche. N y localización.

4. Mancha en vino de Oporto. Localización.

5. Mancha mongólica. N y localización.

6. Mancha salmón. Localización.

7. Nevo acrómico. N y localización.

8. Nevo epidérmico. N y localización.

9. Nevo melanocítico congénito. N, tamaño y localización.

10. Nevo sebáceo. N y localización.

11. Pólipo anexial. N y localización.

Lesiones cutáneas traumáticas

1. Caput succedaneum

2. Cefalohematoma

3. Corte. Localización.

4. Equimosis. Localización.

5. Erosión. Localización.

Anomalías del desarrollo

1. Apéndice sacro

2. Hoyuelo preauricular

3. Hoyuelo sacro

4. Pezón supernumerario. N y localización.

5. Polidactilia. N y localización.

6. Trago accesorio. N y localización.

Otros. Diagnóstico y la localización

Anexo N°4: Consentimiento informado para procedimientos invasivos

CONSENTIMIENTO INFORMADO PARA PROCEDIMIENTOS INVASIVOS

DERMATOSIS NEONATAL

En vista de los hallazgos al examen físico, consideramos que es importante la realización del siguiente procedimiento:

- Examen micológico (raspado con objeto romo)
- Examen bacteriológico (GRAM- GIEMSA- cultivos) de lesiones con contenido
- Biopsia de piel
- Otros: _____

para ayudar con el diagnóstico de su representado(a).

Puede presentar sangrado escaso durante la realización de algunos de estos procedimientos, y en caso de biopsia pequeña cicatriz residual.

Yo _____ representante del recién nacido _____, portador de la C.I.: _____, escuché y entendí el procedimiento planteado para mi representado(a), así como los efectos colaterales que se pueden presentar,

- Autorizo la realización del procedimiento
- No autorizo la realización del procedimiento

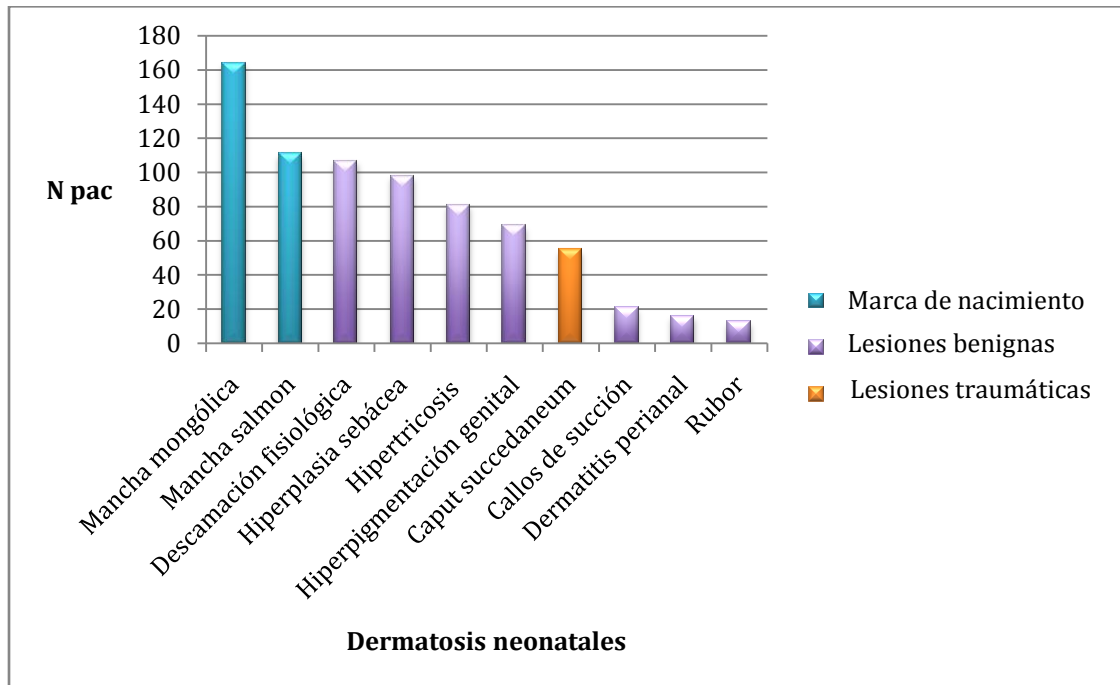
Anexo N°5: Tabla 1: Características clínico-epidemiológicas de neonatos.
Hospital Universitario de Caracas

Características del neonato			
VARIABLES	Media	Rango	N pacientes (Porcentaje)
Sexo			
F			106 (36,94%)
M			181 (63,06%)
Edad gestacional (sem + días)	38 + 4 (±6,32)	37 - 40 + 5	
Edad neonato (días)	1,74 (±0,92)	0-5	
Peso (gramos)	3192,69 (±274,27)	2330- 4100	
Fototipo			
II			5 (1,74%)
III			66 (23%)
IV			216 (75,26%)
Modalidad de parto			
Parto			182 (63,41%)
Cesárea			103 (35,89%)
Fórceps			2 (0,70%)
Comórbidos			4 (1,39%)

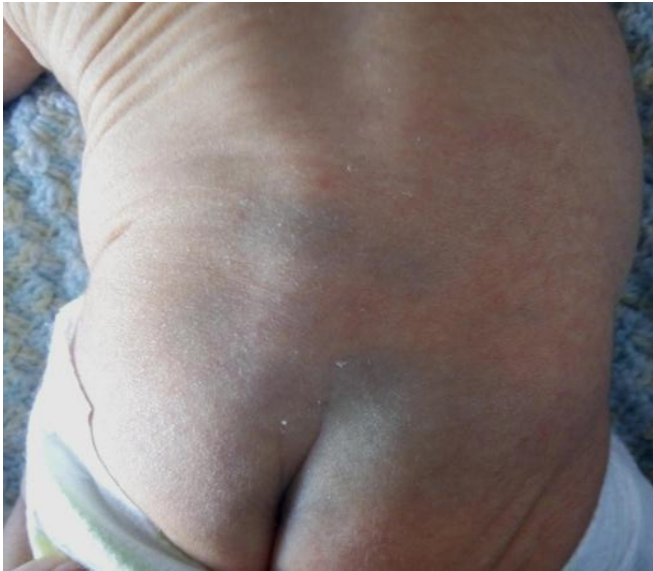Anexo N°6: Tabla 2: Características clínico-epidemiológicas maternas. Hospital Universitario de Caracas

Características maternas			
Variabes	Media	Rango	N pacientes (Porcentaje)
Edad (años)	24,45	15-40	
N° gesta			
I			94 (32,75%)
II			98 (34,15%)
III			60 (20,91%)
IV			19 (6,62%)
V			10 (3,48%)
VI			4 (1,39%)
VII			0
VIII			1 (0,35%)
Tabáquicos			46 (16,03%)
Alcohol			95 (33,10%)
Comórbidos			26 (9,06%)

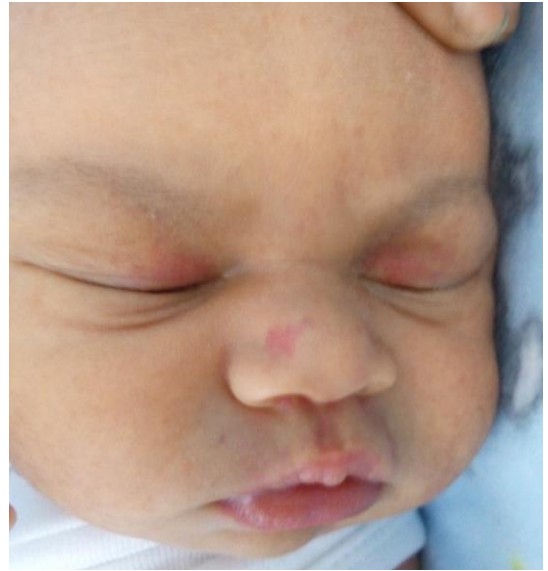
Anexo N°7: Gráfico 1: Diez dermatosis neonatales más frecuentes. Hospital Universitario de Caracas.



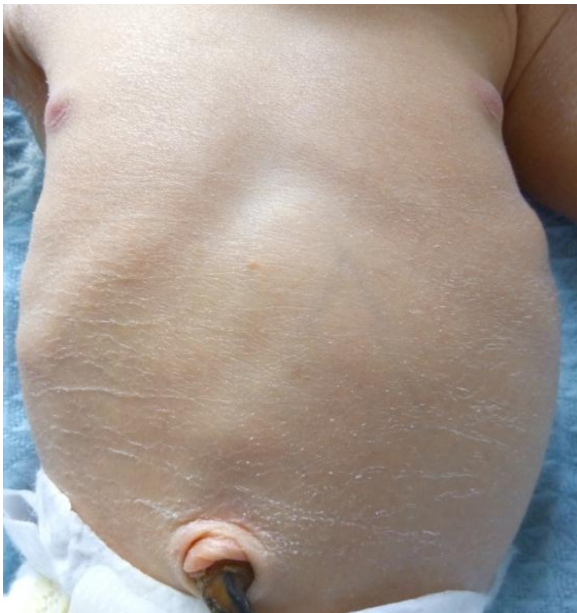Anexo N° 8: Diez dermatosis neonatales más frecuentes. Hospital Universitario de Caracas.



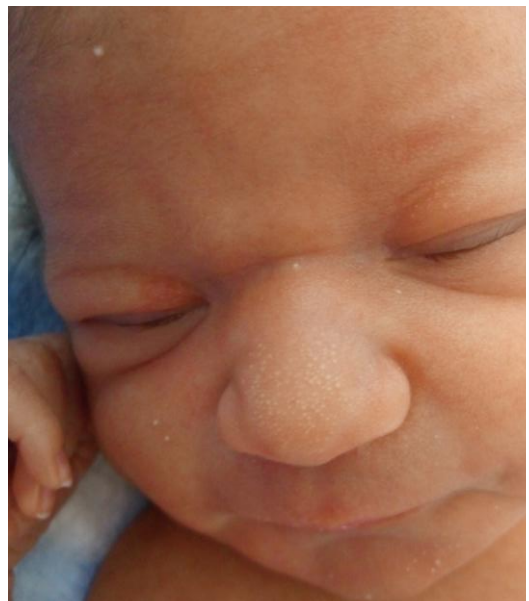Mancha mongólica



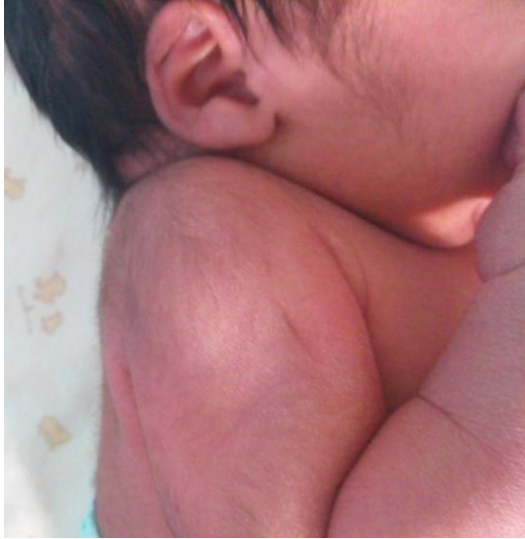Mancha salmón o nevus flammeus



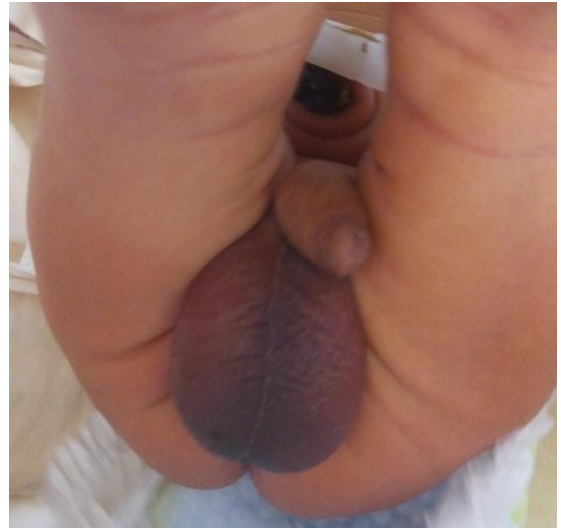Descamación fisiológica



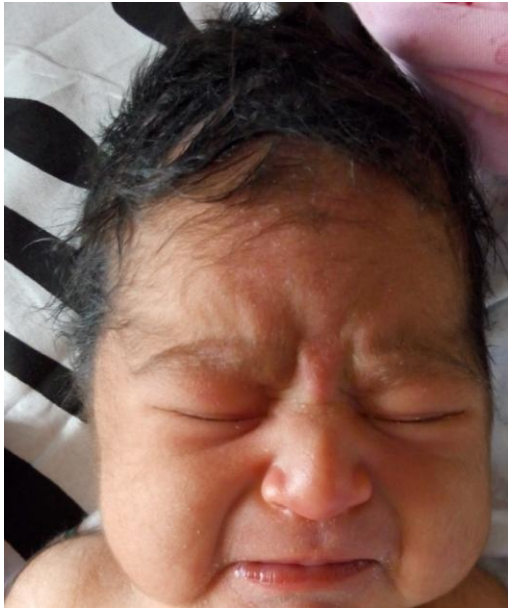Hiperplasia sebácea



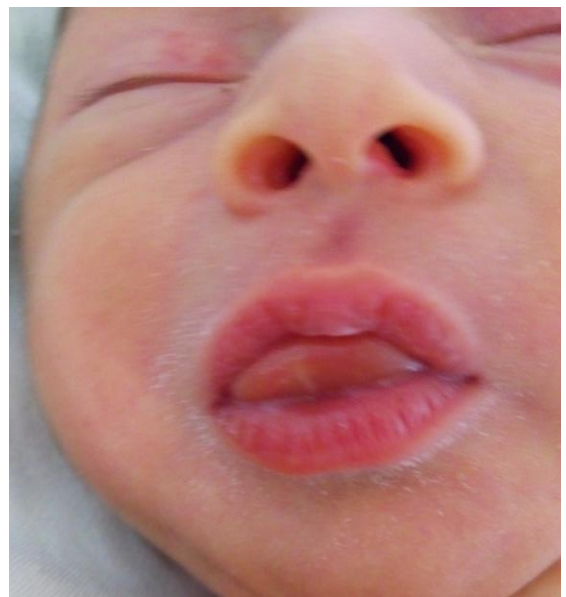
Hipertrichosis transitoria difusa



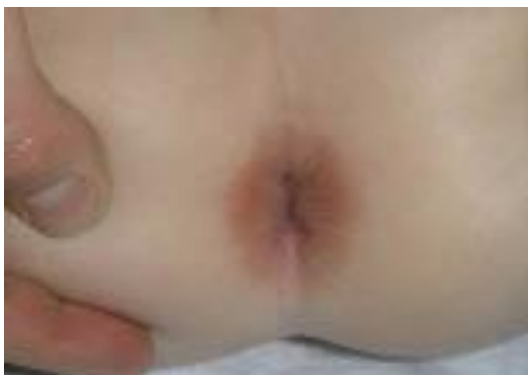Hiperpigmentación genital



Caput succedaneum



Callo de succión



Dermatitis perianal

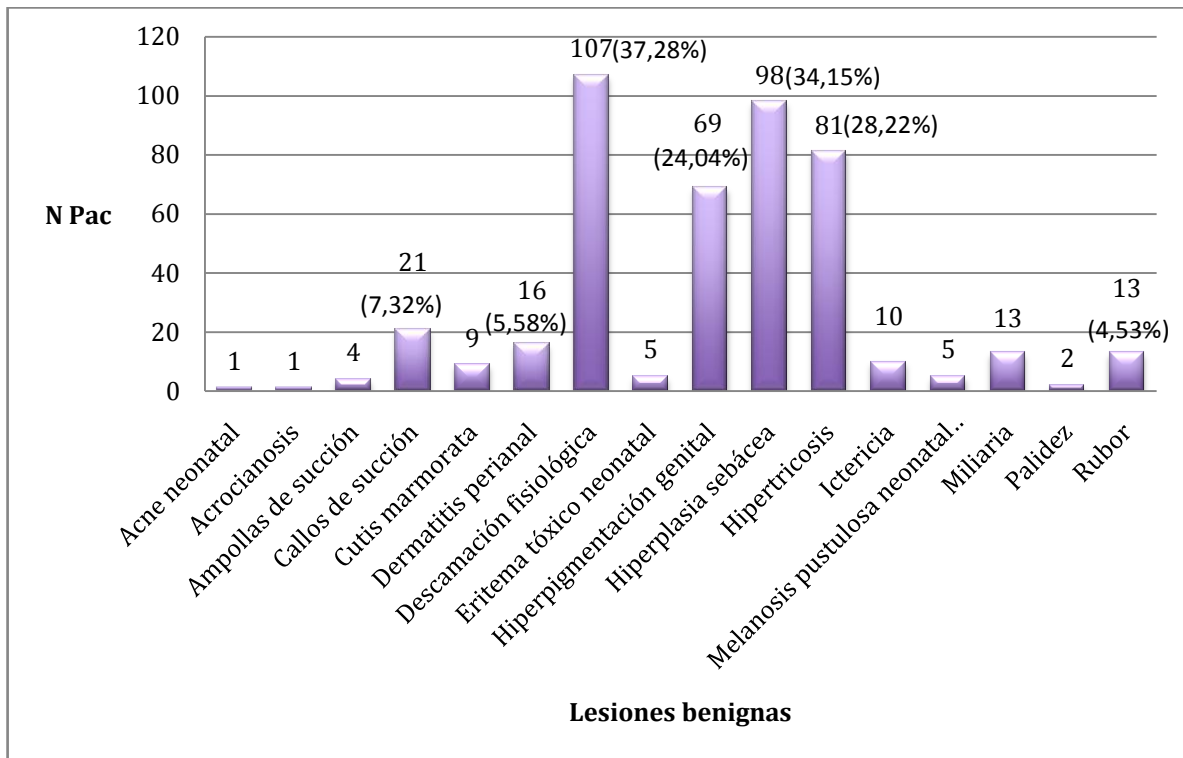


Rubor

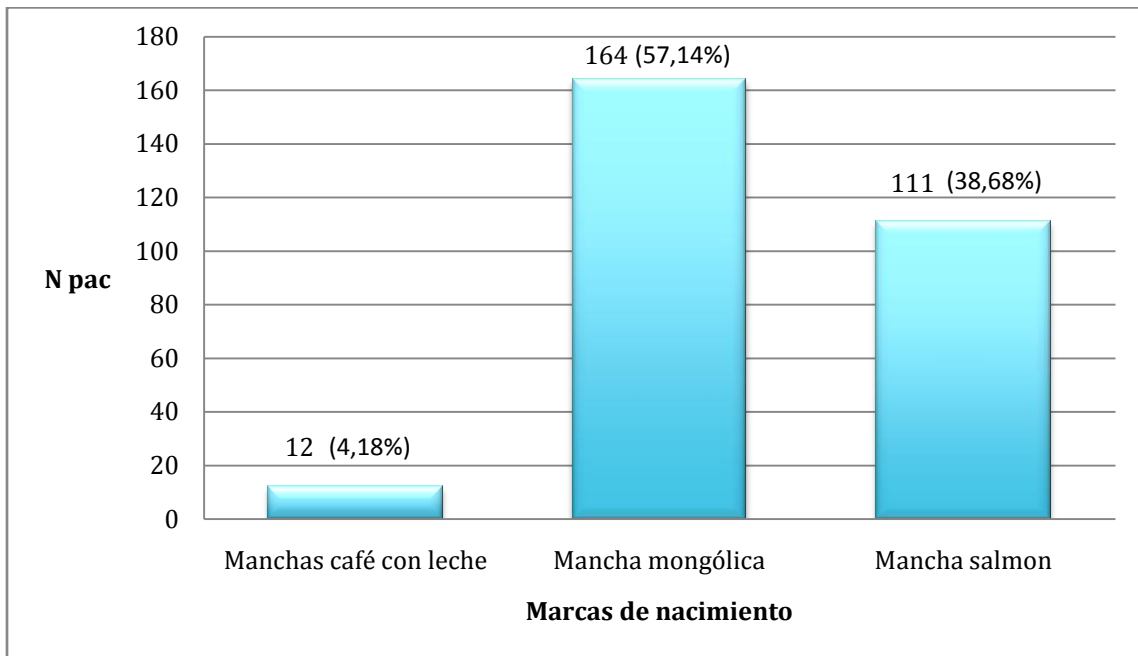
Anexo N°9: Tabla 3: Tipos de dermatosis neonatales. Hospital Universitario de Caracas

N de lesiones	Lesiones benignas	Marcas de nacimiento	Lesiones traumáticas	Anomalías del desarrollo
1	126 (43,90%)	167 (58,19%)	57 (19,86%)	2 (0,69%)
2	109 (37,98%)	60 (20,91%)	0	0
3	38 (13,24%)	0	0	0
4	3 (1,05%)	0	0	0
Total	276 (96,17%)	227 (79,09%)	57 (19,86%)	2 (0,69%)

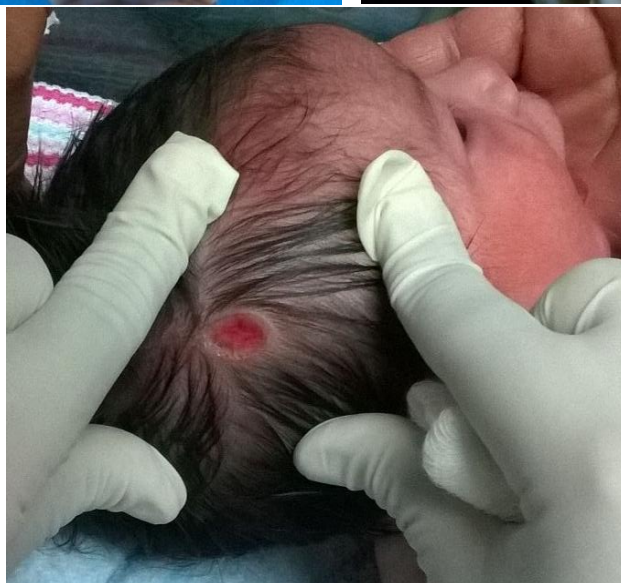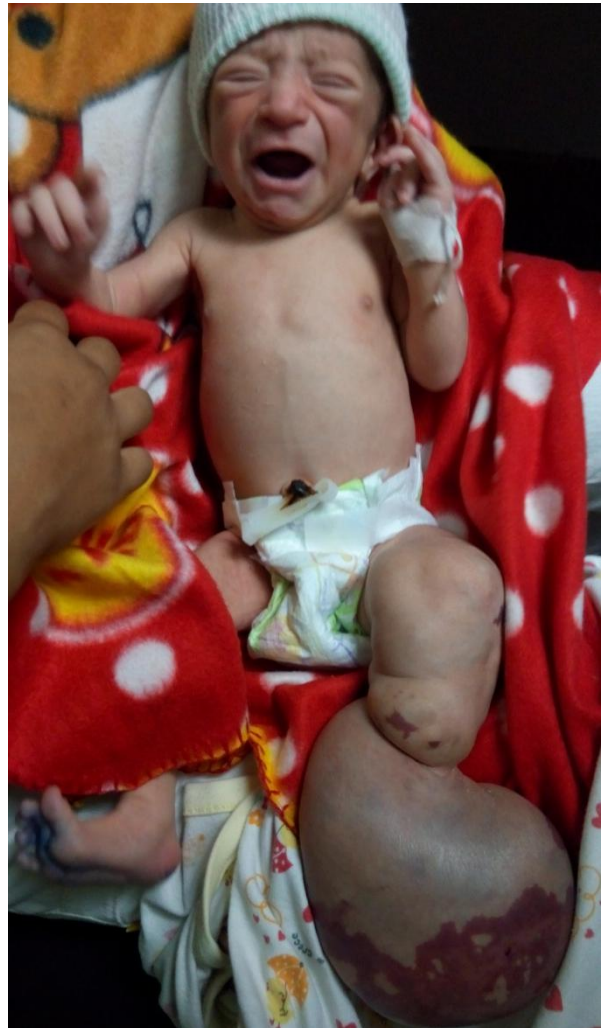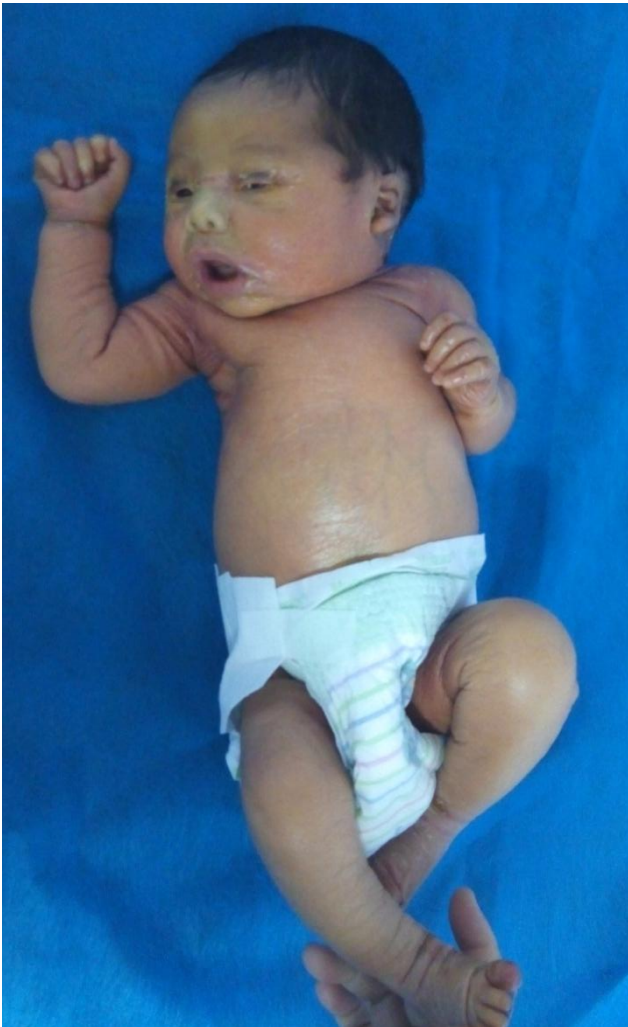Anexo N°10: Gráfico 2: Tipos de lesiones benignas en neonatos. Hospital Universitario de Caracas.



Anexo N°11: Gráfico 3: Tipos de marcas de nacimiento en neonatos. Hospital Universitario de Caracas



Anexo N°12: Dermatosis neonatales poco frecuentes, con significancia sistémica: Ictiosis, malformación venosa-linfática y aplasia cutis



Anexo N°13: Tabla 4: Distribución de variables según sexo. Hospital Universitario de Caracas

	Promedio y rango/ N pacientes (porcentaje)	
Variables	F	M
Edad gestacional	38 sem + 4 días (37sem - 40sem+ 5 días)	38 sem + 4 días (37sem - 40sem+ 5 días)
Edad neonato (días)	1,74 (0-4)	1,78 (0-5)
Peso (gramos)	3193 (2530-4100)	3167 (2330-3820)
Fototipo		
II	2 (40%)	3 (60%)
III	22 (33,33%)	44 (66,67%)
IV	82 (37,96%)	134 (62,04%)
Modalidad de parto		
Parto	68 (37,36%)	114 (62,64%)
Cesárea	38 (36,89%)	65 (63,11%)
Fórceps	0 (0)	2 (100%)
Comórbidos neonato	1 (25%)	3 (75%)
Edad materna (años)	24,45 (15-40)	24,51 (15-40)
Gesta		

I	30 (31,58%)	65 (62,42%)
II	41 (41,84%)	57 (58,16%)
III	24 (40%)	36 (60%)
IV	5 (26,32%)	14 (73,68%)
V	3 (30%)	7 (70%)
VI	2 (50%)	2 (50%)
VIII	1 (100%)	0
Tabáquicos	20 (43,48%)	26 (56,52%)
Alcohol	34 (35,79%)	61 (64,21%)
Comórbidos madre	7 (26,92%)	19 (73,08%)
Acrocianosis	1 (100%)	0 (0)
Ampollas de succión	2 (50%)	2 (50%)
Callo de succión	10 (47,62%)	11 (52,38%)
Cutis marmorata	2 (22,22%)	7 (77,78%)
Dermatitis perianal	7 (43,75%)	9 (56,25%)
Descamación fisiológica	41 (38,32%)	66 (61,68%)
Eritema tóxico neonatal	4 (80%)	1 (20%)
Hiperpigmentación genital	34 (49,28%)	35 (50,72%)
Hiperplasia sebácea	30 (30,61%)	68 (69,39%)
Hipertricosis	25 (30,86%)	56 (69,14%)
Ictericia	2 (20%)	8 (80%)

Melanosis pustulosa transitoria neonatal	0 (0)	5 (100%)
Miliaria	6 (46,15%)	7 (53,85%)
Palidez	0 (0)	2 (100%)
Rubor	2 (15,38%)	11(84,62%)
Vernix caseosa	6 (40%)	9 (60%)
Acné neonatal	0 (0)	1 (100%)
Manchas café con leche	2 (16,67%)	10 (83,33%)
Mancha mongólica	62 (37,81%)	102 (62,19%)
Mancha salmón	37 (33,33%)	74 (66,67%)
Capput succedaneum	20 (36,36%)	35 (63,64%)
Excoriaciones	0 (0)	2 (100%)
Trago accesorio	0 (0)	2 (100%)

p>0.05, IC 95%

Anexo N°14: Tabla 5: Distribución de variables por fototipo (según Fitzpatrick).
Hospital Universitario de Caracas

	Promedio y rango/ N pacientes (porcentaje)		
Variables	Fototipo II	Fototipo III	Fototipo IV
Edad gestacional	38 sem + 5 días (38 sem + 1 día- 39 sem + 5 días)	38 sem + 3 días (37 sem – 40 sem + 5 días)	38 sem + 4 días (37 sem – 40 sem + 5 días)
Edad neonato (días)	1,6 (0-3)	1,83 (0-4)	1,75 (0-5)
Peso (gramos)	3288 (2910-3420)	3157 (2330-3820)	3184,98 (2340-4100)
Sexo			
F	2 (1,89%)	22 (20,75%)	82 (77,36%)
M	3 (1,66%)	44 (24,31%)	134 (74,03%)
Modalidad de parto			
Parto	4 (2,20%)	43 (23,63%)	135 (74,17%)
Cesárea	1 (0,97%)	23 (22,33%)	79 (76,70%)
Fórceps	0 (0)	0 (0)	2 (100%)
Comórbidos neonato	0 (0)	1 (20%)	4 (80%)
Edad materna (años)	23,2 (19-28)	23,61 (15-40)	24,77 (15-40)
Gesta			

I	1 (1,05%)	22 (23,16%)	72 (75,79%)
II	3 (3,06%)	23 (23,47%)	72 (73,47%)
III	0 (0)	17 (28,33%)	43 (71,67%)
IV	0 (0)	2 (10,53%)	17 (89,47%)
V	1 (10%)	2 (20%)	7 (70%)
VI	0 (0)	0 (0)	4 (100%)
VIII	0 (0)	0 (0)	1 (100%)
Tabáquicos	0 (0)	8 (18,19%)	36 (81,81%)
Alcohol	0 (0)	15 (16,67%)	75 (83,33%)
Comórbidos madre	0 (0)	4 (15,38%)	22 (84,62%)
Acrocianosis	0 (0)	1 (100%)	0 (0)
Ampollas de succión	0 (0)	2 (50%)	2 (50%)
Callo de succión	0 (0)	6 (30%)	14 (70%)
Cutis marmorata	0 (0)	2 (22,22%)	7 (77,78%)
Dermatitis perianal	0 (0)	4 (25%)	12 (75%)
Descamación fisiológica	3 (2,80%)	24 (22,43%)	80 (74,77%)
Eritema tóxico neonatal	0 (0)	2 (40%)	3 (60%)
Hiperpigmentación genital	1 (1,45%)	16 (23,19%)	52 (75,36%)
Hiperplasia sebácea	2 (2,04%)	28 (28,57%)	68 (69,39%)
Hipertricosis	2 (2,47%)	17 (20,99%)	62 (76,54%)
Ictericia	1 (10%)	0 (0)	9 (90%)

Melanosis pustulosa transitoria neonatal	0 (0)	1 (20%)	4 (80%)
Miliaria	1 (7,69%)	2 (15,38%)	10 (76,93%)
Palidez	0 (0)	0 (0)	2 (100%)
Rubor	0 (0)	4 (30,77%)	9 (69,23%)
Vernix caseosa	0 (0)	2 (13,33%)	13 (86,67%)
Acné neonatal	0 (0)	1 (100%)	0 (0)
Manchas café con leche	0 (0)	4 (33,33%)	8 (66,67%)
Mancha mongólica	4 (2,44%)	36 (21,95%)	124 (75,61%)
Mancha salmon	3 (2,70%)	26 (23,42%)	82 (73,87%)
Capput succedaneum	1 (1,82%)	14 (25,45%)	40 (72,73%)
Excoriaciones	0 (0)	0 (0)	2 (100%)
Trago accesorio	1 (50%)	1 (50%)	0 (0)

p>0.05, IC 95%

Anexo N°15 : Tabla 6: Relación lineal de variables del estudio. Hospital Universitario de Caracas

	EG	EdaddNeo	Sexo	Peso	FtII	FtIII	FtIV	Parto	Cesarea	Forceps	ComNeo	EdadMad	GI	GII	GIII	GIV	GV	GVI	GVIII	Tabaq	Alcohol	Comorbmadre	Acrocianosis	Ampollasuc	Callosuc	
EG	1,000																									
EdaddNeo	-0,057	1,000																								
Sexo	-0,050	0,017	1,000																							
Peso	0,100	0,020	-0,045	1,000																						
FtII	0,029	-0,024	-0,008	0,053	1,000																					
FtIII	-0,049	0,030	0,041	-0,036	-0,073	1,000																				
FtIV	0,039	-0,022	-0,037	0,019	-0,232	-0,953	1,000																			
Parto	-0,055	-0,066	-0,012	-0,014	0,046	0,020	-0,033	1,000																		
Cesarea	0,065	0,070	0,001	0,009	-0,044	-0,012	0,025	-0,985	1,000																	
Forceps	-0,056	-0,024	0,064	0,025	-0,011	-0,046	0,048	-0,110	-0,063	1,000																
ComNeo	0,006	-0,002	0,029	-0,013	-0,016	0,006	-0,001	-0,095	0,097	-0,010	1,000															
EdadMad	0,088	0,063	0,005	0,025	-0,033	-0,074	0,082	-0,041	0,033	0,049	0,000	1,000														
GI	-0,117	-0,024	0,073	0,010	-0,036	-0,011	0,022	0,006	-0,027	0,120	0,107	-0,227	1,000													
GII	0,042	0,052	-0,079	0,112	0,074	0,012	-0,034	-0,023	0,034	-0,060	-0,022	-0,112	-0,499	1,000												
GIII	0,074	-0,055	-0,033	-0,044	-0,068	0,065	-0,043	0,017	-0,010	-0,043	-0,061	0,155	-0,359	-0,367	1,000											
GIV	0,009	-0,038	0,059	-0,051	-0,035	-0,079	0,088	0,057	-0,053	-0,022	-0,032	0,013	-0,186	-0,190	-0,137	1,000										
GV	0,013	0,088	0,027	-0,051	0,120	-0,014	-0,023	-0,013	0,016	-0,016	-0,023	0,216	-0,133	-0,136	-0,098	-0,051	1,000									
GVI	-0,039	-0,097	-0,032	-0,087	-0,016	-0,065	0,068	-0,095	0,097	-0,010	-0,014	0,263	-0,083	-0,085	-0,061	-0,032	-0,023	1,000								
GVIII	0,047	0,135	0,008	-0,077	-0,014	0,025	-0,020	0,007	-0,005	-0,009	-0,012	0,228	-0,072	-0,073	-0,053	-0,027	-0,020	-0,012	1,000							
Tabaquicos	-0,091	-0,043	-0,059	-0,024	-0,058	-0,036	0,052	0,056	-0,050	-0,037	-0,052	-0,003	-0,082	0,089	-0,014	0,036	-0,031	0,029	-0,045	1,000						
Alcohol	0,077	0,057	0,017	-0,116	-0,094	-0,103	0,129	-0,050	0,060	-0,059	0,043	-0,066	-0,018	0,014	0,003	0,051	-0,053	-0,020	0,001	-0,126	1,000					
Comorbidos madre	0,007	0,078	0,065	0,095	-0,042	-0,057	0,068	-0,012	0,017	-0,026	-0,038	0,031	0,038	-0,020	-0,013	-0,035	0,006	-0,038	0,087	-0,105	-0,119	1,000				
Acrocianosis	-0,017	-0,048	-0,077	0,026	-0,008	0,108	-0,103	-0,078	0,079	-0,005	0,497	-0,097	0,085	-0,042	-0,030	-0,016	-0,011	-0,007	-0,006	-0,026	-0,042	-0,019	1,000			
Ampollasuc	0,037	0,093	-0,032	-0,011	-0,016	0,076	-0,070	-0,033	0,035	-0,010	-0,014	0,046	-0,083	0,041	-0,061	0,088	0,139	-0,014	-0,012	-0,052	0,043	0,066	-0,007	1,000		
Callosuc	-0,029	0,041	-0,062	-0,050	-0,037	0,037	-0,025	-0,092	0,069	0,137	-0,033	0,038	-0,054	-0,003	-0,046	0,194	0,020	-0,033	-0,029	0,133	-0,027	-0,005	-0,017	-0,033	1,000	
CutMarmo	-0,010	0,002	0,055	-0,102	-0,024	-0,003	0,010	0,012	-0,010	-0,015	0,149	-0,040	0,002	0,040	-0,093	0,113	-0,034	-0,021	-0,018	0,139	0,128	-0,057	-0,011	-0,021	-0,051	
DermPeriAn	0,048	0,028	-0,034	-0,036	-0,032	0,012	-0,001	-0,005	-0,023	0,162	-0,029	0,042	-0,040	-0,077	0,099	0,057	0,037	-0,029	-0,025	0,059	-0,074	-0,024	-0,014	-0,029	0,282	
DescFisiol	0,042	-0,123	-0,022	-0,040	0,063	-0,010	-0,009	-0,073	0,069	0,022	-0,030	-0,100	-0,139	0,089	-0,024	0,113	0,089	-0,030	-0,079	-0,003	-0,006	0,008	0,077	-0,092	0,088	
ETN	-0,047	-0,109	-0,119	0,019	-0,018	0,054	-0,047	0,046	-0,044	-0,011	-0,016	-0,059	0,134	-0,095	-0,003	-0,035	-0,025	-0,016	-0,014	0,014	-0,094	-0,042	-0,008	-0,016	-0,037	
HiperpiGeni	-0,001	0,027	-0,144	-0,019	-0,013	0,003	0,001	0,004	0,004	-0,047	-0,067	-0,065	0,007	-0,006	0,072	-0,051	-0,062	-0,067	0,022	0,021	-0,015	0,021	-0,033	-0,067	-0,064	
HiperplaSeb	0,118	-0,032	0,094	-0,072	0,016	0,095	-0,098	-0,033	0,043	-0,060	0,040	-0,031	-0,002	0,014	-0,009	0,015	0,023	-0,023	-0,074	0,046	0,071	-0,048	-0,043	0,165	-0,146	
Hipertricosis	-0,106	-0,025	0,079	-0,014	0,035	-0,030	0,019	0,091	-0,082	-0,053	-0,009	-0,040	0,008	0,043	-0,037	0,051	-0,077	-0,009	-0,064	-0,042	0,020	0,018	-0,037	-0,075	-0,146	
Ictericia	0,155	-0,013	0,067	0,016	0,120	-0,104	0,065	-0,053	0,056	-0,016	-0,023	-0,036	-0,011	0,025	-0,051	0,102	-0,036	-0,023	-0,020	-0,083	-0,053	0,006	-0,011	-0,023	-0,053	
MPNT	-0,066	-0,024	0,102	0,057	-0,018	-0,009	0,015	0,101	-0,100	-0,011	-0,016	0,090	-0,036	-0,039	-0,003	0,072	0,120	-0,016	-0,014	0,087	-0,094	0,051	-0,008	-0,016	-0,037	
Milliaria	0,012	0,054	-0,042	-0,010	0,099	-0,039	0,008	0,096	-0,093	-0,018	-0,026	0,041	-0,009	-0,014	0,012	0,009	0,050	-0,026	-0,022	-0,004	-0,082	-0,010	-0,013	-0,026	-0,061	
Palidez	0,026	0,110	0,064	0,013	-0,011	-0,046	0,048	-0,023	0,025	-0,007	0,347	0,089	0,031	0,029	-0,043	-0,022	-0,016	-0,010	-0,009	-0,037	0,030	-0,026	-0,005	-0,010	-0,024	
Rubor	-0,016	0,072	0,097	0,057	-0,029	0,040	-0,030	-0,043	0,047	-0,018	-0,026	0,118	0,062	0,021	-0,030	-0,058	-0,041	-0,026	-0,022	-0,095	-0,046	-0,069	-0,013	-0,026	-0,061	
VernixCaseo	-0,068	-0,142	-0,015	-0,018	-0,031	-0,054	0,062	0,048	-0,045	-0,020	0,106	-0,010	0,003	-0,035	0,072	-0,063	-0,045	0,106	-0,024	0,025	-0,099	-0,020	0,252	-0,028	-0,066	
AcneNeo	-0,097	0,141	0,045	-0,016	-0,008	0,108	-0,103	-0,078	0,079	-0,005	-0,007	0,131	-0,041	-0,042	-0,030	-0,016	-0,011	-0,007	0,575	-0,026	-0,042	0,187	-0,003	-0,007	-0,017	
CafeLeche	0,041	-0,059	0,088	-0,008	-0,028	0,051	-0,042	0,050	-0,047	-0,017	-0,025	0,021	0,077	-0,076	0,021	0,014	-0,040	-0,025	-0,021	-0,044	-0,036	-0,005	-0,012	-0,025	0,008	
ManchaMong	-0,005	0,115	-0,021	0,029	0,062	-0,029	0,009	-0,146	0,134	0,073	0,103	-0,019	0,004	-0,036	0,047	0,061	0,011	-0,077	-0,119	-0,121	-0,049	0,053	0,051	-0,017	-0,027	
ManchaSalm	0,010	-0,031	0,059	0,018	0,058	0,008	-0,026	0,083	-0,087	0,019	-0,033	-0,021	-0,066	0,007	-0,056	0,134	0,083	0,028	-0,011	0,004	0,034	-0,051	-0,047	0,028	0,052	
CaputSucc	0,020	-0,115	0,006	-0,041	0,003	0,028	-0,029	0,113	-0,106	-0,041	0,018	-0,080	0,037	0,026	-0,120	0,084	0,004	0,018	-0,050	-0,044	-0,079	0,031	-0,029	-0,058	-0,035	
Excoriacion	-0,012	-0,024	0,064	0,086	-0,011	-0,046	0,048	0,064	-0,063	-0,007	-0,010	-0,064	0,031	-0,060	-0,043	-0,022	0,212	-0,010	-0,009	-0,037	-0,059	-0,026	-0,005	-0,010	-0,024	
Tragoacce	-0,005	0,110	0,064	0,053	0,309	0,054	-0,146	0,064	-0,063	-0,007	-0,010	0,041	-0,058	-0,060	0,060	-0,022	0,212	-0,010	-0,009	0,078	-0,059	-0,026	-0,005	-0,010	-0,024	

	CutMarmo	DermPeriAn	DescFisiol	ETN	HiperpiGeni	HiperplaSeb	Hipertricosis	Ictericia	MPNT	Miliaria	Palidez	Rubor	VernixCaseo	AcneNeo	CafeLeche	ManchaMong	ManchaSalm	CaputSucc	Excoriacion	Tragoacce	
EG																					
EdaddNeo																					
Sexo																					
Peso																					
FtII																					
FtIII																					
FtIV																					
Parto																					
Cesarea																					
Forceps																					
ComNeo																					
EdadMad																					
GI																					
GII																					
GIII																					
GIV																					
GV																					
GVI																					
GVIII																					
Tabaquicos																					
Alcohol																					
Comorbidos madre																					
Acrocianosis																					
Ampollasuc																					
Callosuc																					
CutMarmo	1,000																				
DermPeriAn	-0,044	1,000																			
DescFisiol	-0,139	-0,187	1,000																		
ETN	-0,024	-0,032	-0,103	1,000																	
HiperpiGeni	-0,101	-0,137	0,089	-0,075	1,000																
HiperplaSeb	0,166	-0,015	-0,282	-0,040	-0,216	1,000															
Hipertricosis	0,065	-0,152	0,061	-0,024	0,010	-0,109	1,000														
Ictericia	-0,034	-0,046	0,089	-0,025	-0,107	-0,057	-0,035	1,000													
MPNT	-0,024	-0,032	0,173	-0,018	-0,075	0,185	-0,083	-0,025	1,000												
Miliaria	-0,039	0,312	0,109	-0,029	-0,123	-0,157	0,087	-0,041	-0,029	1,000											
Palidez	-0,015	-0,020	-0,065	-0,011	-0,047	0,028	-0,053	-0,016	-0,011	-0,018	1,000										
Rubor	-0,039	-0,053	-0,168	-0,029	-0,123	0,020	-0,137	-0,041	-0,029	-0,047	-0,018	1,000									
VernixCaseo	-0,042	-0,057	-0,149	-0,031	0,014	-0,103	0,096	-0,045	-0,031	-0,051	-0,020	-0,051	1,000								
AcneNeo	-0,011	-0,014	-0,046	-0,008	-0,033	-0,043	-0,037	-0,011	-0,008	-0,013	-0,005	-0,013	-0,014	1,000							
CafeLeche	-0,038	0,101	-0,089	-0,028	-0,036	0,033	0,062	-0,040	-0,028	0,038	-0,017	-0,046	-0,049	-0,012	1,000						
ManchaMong	-0,087	0,057	-0,046	0,062	0,108	-0,059	0,058	0,126	0,062	0,053	0,073	-0,048	0,014	-0,068	0,111	1,000					
ManchaSalm	-0,020	-0,068	-0,006	-0,106	0,072	-0,044	-0,005	-0,034	-0,106	-0,035	0,105	0,068	-0,058	-0,047	-0,166	-0,194	1,000				
CaputSucc	0,014	-0,080	0,101	0,138	-0,025	0,079	0,088	0,149	0,138	-0,063	-0,041	0,149	0,005	-0,029	-0,013	0,100	-0,096	1,000			
Excoriacion	-0,015	-0,020	-0,065	-0,011	-0,047	-0,060	-0,053	-0,016	-0,011	-0,018	-0,007	-0,018	-0,020	-0,005	0,192	-0,012	0,019	-0,041	1,000		
Tragoacce	-0,015	0,162	0,022	-0,011	-0,047	0,028	-0,053	-0,016	-0,011	0,183	-0,007	-0,018	-0,020	-0,005	-0,017	0,073	0,019	-0,041	-0,007	1,000	

IC 95%- donde valores de 1-0.5 fuerte relación lineal, de 0.5-0.3 moderada, 0.3-0.1 débil y 0.1 muy débil